

# Nevo de Spitz: relato de caso e dermatoscopia \*

## Spitz nevus: a case report and the use of dermoscopy

Ana Maria Costa Pinheiro <sup>1</sup>

Alessandro Guedes Amorim <sup>3</sup>

Horacio Friedman <sup>5</sup>

Gustavo Alonso Pereira <sup>2</sup>

Tatiana Cristina Nogueira Varella <sup>4</sup>

**Resumo:** O nevo de Spitz é uma lesão melanocítica benigna com características clínicas e histopatológicas semelhantes às do melanoma. Foi descrito em 1948, mas até hoje, ainda, existe grande controvérsia no seu diagnóstico e conduta. A utilização da dermatoscopia pode aumentar a sua acurácia diagnóstica. As características dermatoscópicas do nevo de Spitz incluem um padrão estelar (starburst), que é o mais frequente, seguido do padrão globular e do padrão atípico. O diagnóstico deve ser confirmado por exame histopatológico, principalmente, nos casos atípicos.

**Palavras-chave:** Dermatoscopia; Melanoma; Nevo de células epitelioides e fusiformes

**Abstract:** The Spitz nevus is a benign melanocytic lesion with clinical and histopathological features similar to those of melanoma. It was first described in 1948 but great controversy still remains today with respect to its diagnosis and management. The use of dermoscopy may increase diagnostic accuracy. In Spitz nevus, the most common dermoscopic finding is a starburst-like pattern, followed by globular and atypical patterns. Diagnosis must be confirmed by histopathology, particularly in atypical cases.

**Keywords:** Dermoscopy; Melanoma; Nevus, epithelioid and spindle cell

### INTRODUÇÃO

O nevo de Spitz (NS) é uma proliferação melanocítica benigna que foi descrita em 1948, pela primeira vez, por Sophie Spitz como melanoma da infância.<sup>1</sup> Inicialmente, foi descrito como uma pápula ou nódulo eritematoso, com crescimento rápido e localizado mais frequentemente nas extremidades ou na face de crianças e adolescentes. Recentemente, porém, observou-se que os nevos de Spitz se apresentam como lesão pigmentada em 71% a 92% dos casos.<sup>2,3</sup> Essa pigmentação, muitas vezes intensa, associada ao aparecimento súbito da lesão torna importante o diagnóstico diferencial com o melanoma. O diagnóstico do NS pode ser confirmado por dermatoscopia e apresenta três padrões distintos: *starburst* (explosão estelar), globular e atípico.<sup>4</sup> Não existe consenso sobre a conduta no nevo de Spitz; é comum a indicação de retirada da lesão, considerando-se as

semelhanças clínicas e dermatoscópicas com o melanoma. Histopatologicamente, o nevo de Spitz pode ser classificado como juncional, intradérmico e, mais comumente, composto. É formado por melanócitos grandes, algumas vezes, com atipia nuclear e citoplasma abundante com forma arredondada, oval, fusiforme e poligonal, aspecto fusiforme e epitelióide, dispostos em ninhos.<sup>5,6</sup>

### RELATO DO CASO

BISG, dois anos, sexo feminino, fotótipo 2, natural do DF. Segundo a mãe, a criança apresentava “sinal” que aumentou de volume e apresentou sangramento espontâneo. Ao exame dermatológico, apresentava pápula hiperocrômica acastanhada com áreas enegrecidas na face anterior do tornozelo direito (Figura 1). A dermatoscopia apresentava um padrão

Recebido em 16.02.2010.

Aprovado pelo Conselho Consultivo e aceito para publicação em 22.02.10.

\* Trabalho realizado no Centro de Fototerapia e Dermatoscopia de Brasília - Brasília (DF), Brasil.

Conflito de interesse: Nenhum / *Conflict of interest: None*

Suporte financeiro: Nenhum / *Financial funding: None*

<sup>1</sup> Professora de Dermatologia da Universidade de Brasília (UnB); coordenadora do Ambulatório de Tumores do Hospital Universitário de Brasília (HUB) - Brasília (DF), Brasil.

<sup>2</sup> Médico dermatologista do Instituto do Câncer do Estado de São Paulo (Icesp) - São Paulo (SP), Brasil.

<sup>3</sup> Médico dermatologista do Ambulatório de Cirurgia Dermatológica e Tumores do Hospital Universitário de Brasília (HUB) - Brasília (DF), Brasil.

<sup>4</sup> Médica dermatologista do Ambulatório de Fototerapia e Tumores do Hospital Universitário de Brasília (HUB) - Brasília (DF), Brasil.

<sup>5</sup> Professor titular de Patologia da Universidade de Brasília (UnB) - Brasília (DF), Brasil.

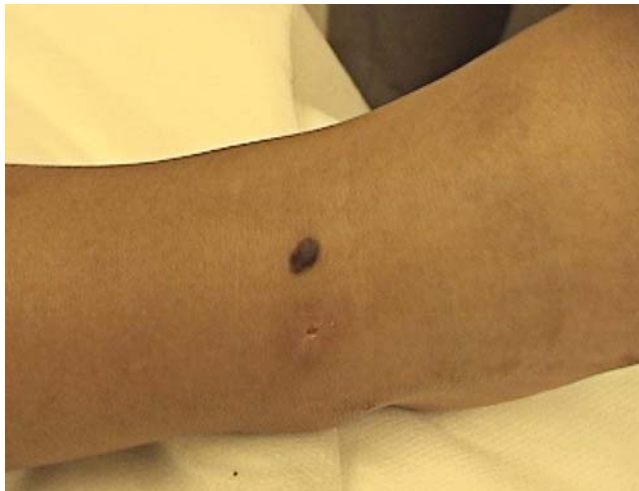

FIGURA 1: Foto clínica. Pápula hiperocrômica com 8mm

global inespecífico, com presença de estrias atípicas associada à presença de rede pigmentar negativa no centro da lesão e áreas lembrando véu branco azulado (Figuras 2 e 3). O exame histopatológico apresentava ninhos de células fusiformes na base epidérmica e na derme (Figura 4).

#### DISCUSSÃO

O nevo de Spitz é uma lesão incomum, benigna, indolente, geralmente adquirida, acastanhada, plana ou levemente elevada e simétrica.<sup>3</sup> É mais observado em crianças e jovens e raramente em pacientes idosos, sugerindo regressão das lesões com a idade.<sup>4</sup> Apresenta-se, frequentemente, como lesão melanocítica e a dermatoscopia pode aumentar a acurácia do seu diagnóstico, de 46%, a olho nu, para 93% quando usamos a dermatoscopia.<sup>7</sup> Pode apresentar padrões

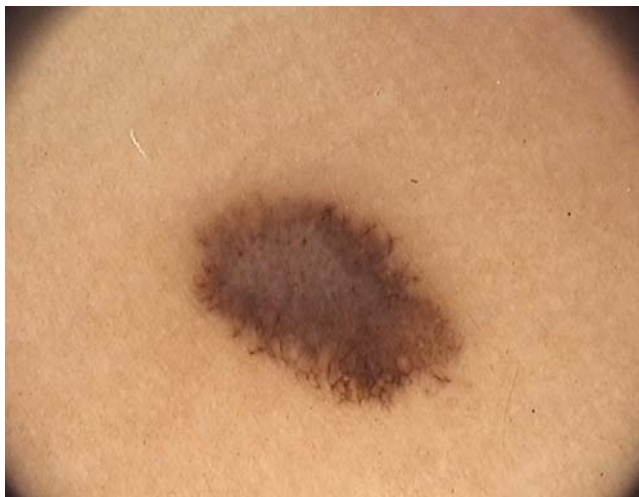

FIGURA 2: Foto da dermatoscopia com aumento de 20x. Padrão global inespecífico, com presença de estrias atípicas (distribuição e dimensões irregulares), presença de rede pigmentar negativa no centro da lesão e áreas lembrando véu branco azulado

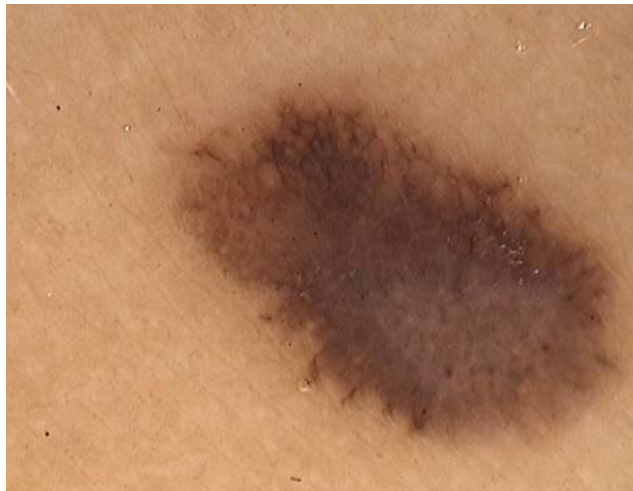

FIGURA 3: Foto da dermatoscopia com aumento de 30x (Fotofinder®)

dermatoscópicos distintos. O padrão mais relevante e peculiar do nevo de Spitz é o estelar (*starburst*), que ocorre em 53% dos casos e tem como características a presença de múltiplas estrias pigmentadas e/ou glóbulos grandes, castanhos ou pretos, distribuídos simetricamente na periferia da lesão, com aspecto radiado.<sup>4</sup> O segundo padrão é denominado globular, que ocorre em 22% dos casos, com a presença de pigmentação central regular acastanhada ou acinzentada e glóbulos acastanhados na periferia. O terceiro padrão descrito por Argenziano et al., que ocorre em 25% dos casos, é o atípico, que se caracteriza por distribuição irregular das estruturas e cores, áreas com pigmentação irregular difusa e véu azul esbranquiçado, e pode, ainda, apresentar estrias radiadas na periferia e padrão vascular pontuado.<sup>7,8</sup>

A dermatoscopia auxilia no diagnóstico dos

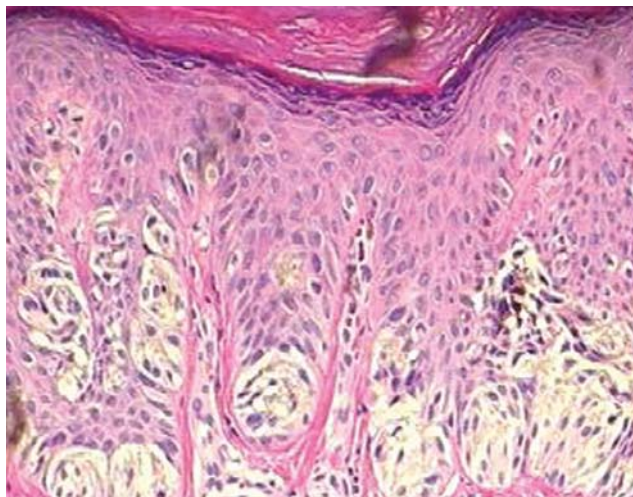


FIGURA 4: Foto do exame histopatológico. Ninhos de células fusiformes na base epidérmica e na derme (10x)

nevos de Spitz com padrão estelar ou globular; entretanto, no padrão atípico, pode ocorrer confusão diagnóstica com o melanoma.<sup>7</sup> Os padrões dermatoscópicos são diferentes expressões morfológicas, correspondendo a fases evolutivas do nevo de Spitz pigmentado. Estudos evolutivos de pacientes com NS demonstraram padrões distintos em tempos diferen-

tes, com evolução de um padrão estelar para um padrão reticular.<sup>9,10</sup>

A dermatoscopia pode levar a um diagnóstico mais preciso, mas somente com seguimento clínico e dermatoscópico mais prolongado poderemos chegar a um consenso sobre a conduta nos nevus de Spitz. □

#### REFERÊNCIAS

1. Spitz S. Melanomas of childhood. *Am J Pathol.* 1948;24:591-609.
2. Dal Pozzo V, Benelli C, Restano L. Clinical review of 247 case records of Spitz Nevus (epithelioid cell and/or spindle cell nevus). *Dermatology.* 1997;194:20-5.
3. Lyon V. The Spitz Nevus: review and update. *Clin Plast Surg.* 2010;37:21-33.
4. Argenziano G, Zalaudek I, Ferrara G, Hoffmann-Wellenhof R, Soyer H. Proposal of a new classification system for melanocytic naevi. *Brit J Dermatol.* 2007;157: 217-27.
5. Peris K, Ferrari A, Argenziano G, Soyer H, Chimenti, S. Dermoscopic Classification of Spitz/Reed Nevi *Clin in Dermatol.* 2002;20:259-62.
6. Requena C, Requena I, Kutzner H, Sanchez Yus E. Spitz nevus: a clinicalpathological study of 349 cases. *Am J Dermatopathol.* 2009;31:107-16.
7. Argenziano G, Scalvenzi M, Staibano S, Brunetti B, Piccolo D, Delfino M, et al. Dermoscopic pitfalls in differentiating pigmented Spitz naevi from cutaneous melanoma. *British J Dermatol.* 1999;141:788-91.
8. Rezze G, Sá B, Neves R. Atlas de dermatoscopia aplicada. São Paulo: Lemar; 2008.
9. Nino M, Brunetti B, Delfino S, Brunetti B, Panariello L, Russo D. Spitz Nevus: follow-Up Study of 8 cases of childhood Starbust type and proposal for Management. *Dermatology.* 2009;218:48-51.
10. Pizzicheta M, Argenziano G, Grandi G, Giacomi C, Trevisan G, Soyer H. Morphologic changes of a pigmented Spitz nevus assessed by dermoscopy. *J Am Acad Dermatol.* 2002;47:137-9.

---

ENDEREÇO PARA CORRESPONDÊNCIA / MAILING ADDRESS:  
 Ana Maria Costa Pinheiro  
 SQSW 300 - Bloco G - Ap. 606  
 7067 3034 Brasília - DF

Como citar este artigo/How to cite this article: Pinheiro AM, Pereira GA, Amorin AG, Varella TN, Friedman H. Nevo de Spitz: relato de caso e dermatoscopia. *An Bras Dermatol.* 2010;85(4):555-7.