

Conhecimentos atuais sobre a biologia dos melanócitos no folículo piloso humano*

*Current knowledge on the biology of melanocytes in the human hair follicle**

Isabel Oliveira de Oliveira¹

Hiram Larangeira de Almeida Junior²

Resumo: Os processos de crescimento e pigmentação do cabelo não são completamente conhecidos. Da mesma forma, o papel que os melanócitos foliculares desempenham nesses processos ainda não foi esclarecido. A identificação do destino dos melanócitos foliculares ao final da fase de crescimento do folículo piloso e a localização do reservatório dessas células, que voltam a povoar a porção inferior do novo folículo ao final da fase telógena do ciclo de crescimento do cabelo, constituem objeto de estudo. Investigações têm sido realizadas visando identificar se os melanócitos são responsáveis por algum sinal molecular de comunicação envolvido com as mudanças observadas na estrutura do folículo piloso durante o ciclo do cabelo. Alguns fatores têm sido descritos como participantes dos processos essenciais para a biologia dos melanócitos. A importância da proteína antiapoptótica, Bcl-2, para a manutenção dos melanócitos já foi demonstrada. A via SCF/kit foi mencionada como um mecanismo primário para a regulação dos processos de proliferação e diferenciação dos melanócitos. Por outro lado, o mecanismo de ação dos androgênios sobre as células do folículo piloso tem sido objeto de muitos estudos que tentam explicar como esses hormônios participam da regulação dos processos de crescimento e pigmentação do cabelo. Portanto, o objetivo dessa revisão é apresentar os atuais conhecimentos envolvendo a biologia dos melanócitos foliculares.

Palavras-chave: folículo piloso; genes Bcl-2; imunohistoquímica; melanócitos; pigmentação.

Summary: *Hair growth and hair pigmentation processes have yet to be completely understood. The role of the follicular melanocytes in these processes is not yet clear. Studies have been made to clarify the fate of follicular melanocytes at the end of growing phase, or to identify the location of the cell reservoir that repopulates the new lower follicle at the end of the telogen phase during the hair follicle cycle. Furthermore, it has yet to be demonstrated whether these cells are responsible for some molecular communication signals underlying the changes observed in the hair follicle structure during the hair growth cycle. Some factors have been described for the participation of essential processes to melanocyte biology. The anti-apoptosis protein, Bcl-2, has been shown to be important for maintaining the appropriate life span of melanocytes. SCF/kit pathway has been cited as a primary mechanism for regulating both proliferation and differentiation of melanocytes. On the other hand, the action mechanisms of androgens on hair follicle cells have been objects of study in order to explain how these hormones participate in the regulation of hair growth and hair pigmentation. The aim of this review is therefore to discuss currently known aspects involving hair follicle melanocyte biology.*

Key words: *hair follicle; genes, Bcl-2; immunohistochemistry; melanocytes; pigmentation.*

Recebido em 11.07.2000. / Received in July, 11th of 2000.

Aprovado pelo Conselho Consultivo e aceito para publicação em 22.08.2002. / Approved by the Consultive Council and accepted for publication in August, 22nd of 2002.

* Trabalho realizado na Universidade de Bradford, UK, como apoio da CAPES. / Work done at Bradford University, UK, with a grant from CAPES.

¹ Professora Adjunta do Departamento de Fisiologia e Farmacologia, Instituto de Biologia/UFPEL. / Adjunct Professor of the Physiology and Pharmacology, Institute of Biology/UFPEL.

² Professor Adjunto de Dermatologia; Departamento de Medicina Especializada, Faculdade de Medicina/UFPEL. / Adjunct Professor of Dermatology; Department of Specialized Medicine, Faculty of Medicine/UFPEL.

©2003 by Anais Brasileiros de Dermatologia

An Bras Dermatol, Rio de Janeiro, 78(3):331-343, maio/jun. 2003.

INTRODUÇÃO

Os melanócitos são embriologicamente derivados a partir de uma população germinativa de melanoblastos originários de células da crista neural, pouco tempo após o fechamento do tubo neural. Na maioria das espécies, os melanoblastos começam o processo de melanização imediatamente antes ou logo depois de alcançar seu destino.¹

Os melanoblastos migram do tronco da crista neural seguindo um caminho dorsolateral entre o dermatomo dos somitos e o ectoderma, até seu destino na camada basal da epiderme ou no folículo piloso.² Outros melanoblastos derivados da crista neural migram para locais em torno do olho e da *stria vascularis* no ouvido interno. Uma subpopulação de células diferencia-se do neuroectoderma *in situ* para se tornar o epitélio pigmentar da retina. Além disso, alguns melanoblastos migram até as leptomeninges e as mucosas.

Apesar das diferenças que existem entre os subtipos de células pigmentadas, as quais estão restritas aos locais anatômicos específicos, o processo geral de melanização pode ser assim descrito:

A melanogênese, um processo de síntese da melanina, acontece nas organelas chamadas melanossomas. Os eventos iniciais são catalisados por uma enzima tirosinase multifuncional. Há outras proteínas reguladoras conhecidas como proteína 1 relacionada à tirosinase, TRP I, e proteína 2 relacionada a tirosinase, TRP II.³ Todas as proteínas são membros da família tirosinase.

A síntese da melanina começa com oxidação enzimática de L-tirosina à L-Dopa e oxidação de L-Dopa à dopaquinona. Com a transformação espontânea da dopaquinona em leucodopacromo e dopacromo inicia-se uma cascata bioquímica, a qual termina com a formação de pigmento castanho-preto chamado eumelanina. A conjugação de dopaquinona com cisteína ou glutatona resulta em cisteinildopa e glutatoniildopa. Ambos passam por uma série de transformações, gerando finalmente um pigmento vermelho-amarelo chamado feomelanina.

Os melanossomas são transferidos de seu local de síntese, a região perinuclear dos melanócitos, até as pontas de seus dendritos. Posteriormente, são transferidos aos queratinócitos, os quais podem fagocitar algumas porções de dendritos carregados de melanina ou melanossomas livres no espaço intracelular. Apesar do modo de transferência, os melanossomas são envolvidos por lisossomas secundários, individualmente ou em grupo, dependendo do tamanho ou de sua superfície química.

Os melanócitos foliculares diferem dos melanócitos epidérmicos por seu maior tamanho e dendritos mais longos, e por estarem relacionados somente a 4 a 5 queratinócitos em contraste com os 36 a 40 no caso de melanócitos epidérmicos.⁴

A atividade melanogênica dos melanócitos foliculares é estreitamente relacionada com a fase anágena do ciclo de crescimento do cabelo, o que se pode afirmar com base na observação de que o cabelo só é pigmentado na fase de crescimento. Na fase catágena a formação de melanina é interrompida e permanece ausente também na fase telógena.⁵

INTRODUCTION

Melanocytes are embryologically derived from a stem population of melanoblasts that originate from neural crest cells soon after closure of the neural tube. In most of the species, the melanoblasts begin melanization just before or just after they have reached their destination.¹

Melanoblasts migrate from the trunk neural crest on a dorsolateral pathway, between the dermatome of the somites and overlying ectoderm to their eventual destination in the basal layer of the epidermis or the hair follicle.² Other neural crest-derived melanoblasts migrate to sites around the eye and to the stria vascularis of the inner ear. A population of pigment cells differentiates from neuroectoderm in situ to become the retinal pigment epithelium. Furthermore some melanoblasts migrate to leptomeninges and mucosae.

In spite of the differences that exist among these subtypes of pigmented cells, which are restricted to specific anatomic sites, the general process of melanization can be described as follows.

Melanogenesis, the process of synthesizing melanin, occurs in organelles named melanosomes. The initial events are catalysed by a multifunctional enzyme tyrosinase. There are other regulating proteins known as tyrosinase-related protein-1 and tyrosinase-related protein-2, respectively, TRP I and TRP II.³ All these proteins are members of the tyrosinase gene family.

The multi-step process starts with an enzymatic oxidation of L-tyrosine to L-DOPA and oxidation of L-DOPA to DOPAquinone. Spontaneous transformation of DOPAquinone to leucoDOPAchrome and DOPAchrome initiates a biochemical cascade that ends with the formation of brownish black pigment named eumelanin. The conjugation of DOPAquinone with cysteine or glutathione yields cysteinylDOPA and glutathionylDOPA. Both undergo a series of transformations to finally generate a reddish-yellow pigment named pheomelanin.

Melanosomes are transferred from their synthesis site, the melanocyte perikarion, to the tips of its dendrites. They are thereafter transferred to keratinocytes, which may phagocytize portions of melanin-laden dendrites of melanocytes or free melanosomes in the extracellular space. Regardless of the mode of transferring, melanosomes are packaged in secondary lysosomes either singly or as a group, depending on their size and/or chemical surface.

Follicular melanocytes differ from epidermal melanocytes by a larger size, longer dendrites and the fact of supplying four to five keratinocytes in contrast with 36-40 in the case of epidermal melanocytes.⁴ Melanogenic activity of follicular melanocytes is closely related to the anagen stage of the hair cycle, based on the observation that hair is pigmented only when it grows. In the catagen stage, melanin formation stops

Os fatores que controlam a repopulação melanocítica do folículo piloso, durante cada ciclo de crescimento do cabelo, não são completamente compreendidos.

Desconhece-se se essas células sobem junto com a coluna epitelial durante o ciclo do cabelo e então descansam, ou se elas morrem e são substituídas a partir de uma fonte de células germinativas oriundas de outro local da pele. Durante a fase catágena observada nos folículos de camundongos, os melanócitos não diferenciados estão presentes na coluna epitelial. Tem sido aventada a possibilidade de que essas células sejam transferidas para o futuro germe de cabelo em repouso.⁷ Os estudos de radiação sobre os melanócitos foliculares de murinos também sugerem a existência de um reservatório de melanócitos.⁸ Mais recentemente, uma referência especial tem sido feita sobre a região sob a glândula sebácea, uma área chamada "bulge" (protuberância), como sendo um reservatório de melanócitos humanos. Assim sendo, são necessários estudos adicionais a esse respeito.

O objetivo deste estudo é discorrer sobre os fatores que têm sido descritos como estando presentes na migração e na atividade de melanócitos durante o ciclo de vida do folículo piloso, como *Bcl-2* e *c-kit*. Adicionalmente, considera os indicadores da linhagem melanocítica, NKI-beteb, HMB-45 e Mel-5, os quais foram utilizados para diferenciar as células dessa linhagem, no folículo piloso, e finalmente oferece uma revisão de dois aspectos interessantes: células germinativas de melanócitos no folículo piloso e a ação dos andrógenos sobre células do folículo piloso incluindo os melanócitos.

DISCUSSÃO

Bcl-2 e *c-kit*

A transição da fase anágena para a catágena tem sido considerada um processo apoptótico, seguido por remodelagem da matriz. Ao contrário da necrose, a apoptose descreve um processo fisiológico básico de morte celular programada que desempenha importante papel para o desenvolvimento e a manutenção de homeostase dentro de todos os organismos multicelulares.^{9,10} Entre outros fatores, o produto do gene *Bcl-2* foi inicialmente achado como um produto de translocação t(14:18)(q32;q31) na forma mais comum do linfoma folicular de célula B. A translocação justapõe o locus transcripcionalmente ativo da cadeia pesada da imunoglobulina localizado no cromossomo 14 para o gene *Bcl-2* no cromossomo 18, resultando na superexpressão da proteína *Bcl-2*.¹¹ Os modelos *in vitro* têm demonstrado que *Bcl-2* inibe o processo apoptótico induzido por estímulos diversos: tais como a irradiação, hipertermia, ausência do fator de crescimento, os glicocorticóides e as classes múltiplas de agentes quimioterapêuticos. *Bcl-2* bloqueia a morte celular programada em vez de promover a proliferação bloqueando o "blebbing" da membrana plasmática, a contração do volume, a condensação nuclear e a clivagem endonucleolítica do DNA.¹² Mais recentemente, *Bcl-2* foi descrito como membro cardinal de uma nova categoria de oncogenes reguladores de morte celular programada.¹³

O gene *Bcl-2* codifica uma proteína 25-kDa, a qual tem sido afirmada estar presente em diversos locais da membrana,

and remains absent throughout the telogen period.⁵ The factors that control melanocyte re-population of hair follicles during each hair cycle are not completely established.

It is not known whether these cells move up with the epithelial column during the hair cycle and rest or whether they die and are replaced from a stem cell source elsewhere in the skin. During the catagen stage of mouse follicles, undifferentiated melanocytes are present in the epithelial column and it has been suggested that these cells are transferred into the future resting hair germ.⁶ Radiation studies on murine follicular melanocytes also suggest the existence of melanocytes reservoir.⁷ More recently, special reference to the area below the sebaceous gland, called the bulge area, has been made as a reservoir of human melanocytes.⁸ Additional studies are therefore required in this area.

The aim of this review is to discuss the factors described as being present in melanocyte migration and activity during the hair follicle cycle, such as *Bcl-2* and *c-kit*. Furthermore, this paper considers the melanocyte-lineage markers, NKI-beteb, HMB-45 and Mel-5, which have been used to differentiate melanocyte-lineage cells in the hair follicle. Finally, it offers a brief review of two additionally interesting aspects: hair follicle stem cell melanocytes and the action of androgens on the hair follicle cells, including melanocytes.

DISCUSSION

Bcl-2 and *c-kit*

The transition from anagen to catagen has been thought to be an apoptotic process, followed by matrix remodeling. In contrast to necrosis, apoptosis describes a basic physiological process of programmed cell death that plays a major role in the development and maintenance of homeostasis within all multicellular organisms.^{9,10} Among other factors, the *Bcl-2* gene product has been identified influencing the apoptotic process. The *Bcl-2* gene was initially found as a product of translocation t(14:18) (q32;q31) in the most common form of follicular B cell lymphoma. The translocation juxtaposes the transcriptionally active immunoglobulin heavy-chain locus on chromosome 14 to the *Bcl-2* gene on chromosome 18, resulting in overexpression of the *Bcl-2* protein.¹¹ In vitro models have demonstrated that *Bcl-2* inhibits the apoptosis process induced by diverse stimuli such as radiation, hyperthermia, growth factor withdrawal, glucocorticoids and multiple classes of chemotherapeutic agents. *Bcl-2* blocks programmed cell death rather than promote proliferation by blocking the plasma membrane blebbing, volume contraction, nuclear condensation, and endonucleolytic cleavage of DNA.¹² More recently, *Bcl-2* was described to be the cardinal member of a new category of oncogene regulators of programmed cell death.¹³

incluindo a membrana mitocondrial externa, a membrana do retículo endoplasmático e a membrana nuclear externa.^{14,15,16} A expressão de Bcl-2 é muito difundida em tecidos imaturos no período pré-natal. Portanto, a expressão torna-se muito restrita com a maturação. No adulto, Bcl-2 é encontrado em populações imaturas (os progenitores da medula óssea de todas as linhagens, os progenitores epiteliais nos intestinos e na epiderme), no epitélio hormônio-dependente, que atravessa ciclos de hiperplasia e de involução, e nos neurônios do sistema nervoso periférico.¹⁹

No folículo piloso adulto Bcl-2 é expresso ao longo do ciclo nas células da papila dérmica, mas sua expressão no epitélio folicular depende da fase do ciclo. Durante a etapa anágena, Bcl-2 é expresso no epitélio das porções do folículo que crescem mais ativamente, tal como o bulbo, a camada basal da bainha externa radicular e na área "bulge". Na fase telógena, Bcl-2 está ausente no epitélio do folículo em repouso, inclusive na região bulge.²⁰

Estudos a partir de três linhagens de camundongo transgênico que não expressam ("knock-out") Bcl-2, revelaram anormalidades pleiotrópicas semelhantes após o nascimento, incluindo a apoptose fulminante de células linfóides, rins policísticos, intestino delgado (deformado), e hipopigmentação da pelagem.^{21,22,23} Com base na observação de que os camundongos knock-out para Bcl-2 se tornaram cinza durante o segundo ciclo piloso, alguns estudos têm sido feitos com o objetivo de analisar melanócitos e melanogênese folicular nesses animais. Uma redução próxima de 30% de hastes pigmentadas no segundo ciclo piloso nesses camundongos foi descrita nesses estudos.

Adicionalmente, foi relatado que após a depilação com uma mistura de cera/resina para induzir novos pêlos anágenos, mais de 97% dos pêlos desses camundongos não apresentaram grânulos de melanina visíveis, enquanto que 100% das hastes em camundongos não transgênicos foram pigmentadas. Paralelamente, os resultados de um estudo por meio de microscopia eletrônica demonstraram que a maioria dos folículos pilosos anágenos testados nos camundongos knock-out para Bcl-2 não contém melanócitos dopositivos ou grânulos melanínicos transportados e dispersados nos ceratinócitos foliculares mais próximos. A contagem de melanócitos revelou que o camundongo knock-out para Bcl-2 raramente tem a capacidade de reproduzir melanócitos após a depilação em laboratório. Assim, concluiu-se que a hipopigmentação dos pêlos no segundo ciclo de crescimento nos camundongos knock-out para Bcl-2 é causada pelo desaparecimento de melanócitos e a falta conseqüente dos grânulos de melanina. Em razão da cor da pelagem dos camundongos knock-out para Bcl-2 se apresentar normal durante o primeiro ciclo após o nascimento, os autores sugeriram que a diferenciação e a maturação dos melanócitos nesses camundongos são processos aparentemente normais durante as etapas embriônicas, sendo, os melanócitos ainda ativos até o momento do nascimento. Os autores concluíram que Bcl-2 é essencial para o ciclo vital dos melanócitos.²⁴

O receptor *c-kit* é outro fator relatado como participan-

The Bcl-2 gene encodes a 25-kDa protein, which has been reported to be present in multiple membrane locations, including mitochondrial outer membrane,¹² endoplasmic reticulum membrane, and nuclear outer membrane.^{14,15,16} Bcl-2 expression is widespread in immature tissues prenatally.¹⁷ However, the Bcl-2 expression becomes highly restricted with maturation. In the adult, Bcl-2 is found in immature populations (bone marrow progenitors of all lineages, epithelial progenitors in intestine and epidermis), hormonally responsive epithelia that undergo cycles of hyperplasia and involution¹⁸ and neurons of the peripheral nervous system.¹⁹

In the adult hair follicle, Bcl-2 is expressed throughout the cycle in the dermal papilla cells, but its expression in the follicular epithelium is dependent upon the phase of the cycle. During the anagen stage, Bcl-2 is expressed in the epithelium of the most actively growing portions of the cycling follicle, such as bulb, basal layer of the outer root sheath and bulge region. In telogen, it is absent from the epithelium of the resting follicle, including the bulge region.²⁰

Studies from three lines of Bcl-2 knock-out mice, a mouse homologously lacking Bcl-2 gene, revealed similar pleiotropic abnormalities after birth, including fulminate apoptosis of lymphoid cells, polycystic kidney, distorted small intestine, and hair hypopigmentation.^{21,22,23} Based on the observation that the Bcl-2 knock-out mice turned gray during the second hair cycle, studies were undertaken with the aim to analyze hair follicle melanocytes and melanogenesis in these animals. A decrease of approximately 30% of pigmented hair shafts in the second hair cycle in Bcl-2 knock-out mice was described. Furthermore, it was reported that after depilation with wax/rosin mixture to induce new anagen hair, more than 97% of the hair shafts did not show visible melanin granules in these mice, whereas 100% of the hair shafts in Bcl-2 wild mice were pigmented. In parallel, results from an electron microscope study has shown that the most of the anagen hair follicles tested in Bcl-2 knock-out mice did not contain DOPA-positive melanocytes or melanin granules transported and scattered into surrounding follicular keratinocytes. Melanocyte counting revealed that the Bcl-2 knock-out mouse scarcely has the ability to reproduce melanocytes after depilation in laboratory. Therefore, it was shown that hair hypopigmentation in the second hair cycle of Bcl-2 knock-out mice is caused by the disappearance of melanocytes and resulting lack of melanin granules. The authors have suggested that since the hair coat color of Bcl-2 knock-out mice appears to be normal during the first hair cycle after birth, it seems that the melanocyte differentiation and maturation in these mice is normal during the embryonic stages, and melanocytes are still active at birth. They have concluded that Bcl-2 is essential for the maintenance of the appropriate life span of melanocytes.²⁴

te nos processos regulatórios para a manutenção do número e da atividade dos melanócitos na pele humana normal. O gene *c-kit*, localizado no cromossomo 4, codifica o receptor de membrana do tipo tirosinoquinase, receptor *c-kit*, para o Fator de Crescimento de Célula Germinativa (*Stem Cell Growth Factor*-) - SCF, também conhecido como fator de crescimento de mastócitos, "*KIT ligand*" ou "*steel factor*". Nos seres humanos, as mutações do proto-oncogene *c-kit* resultam em uma doença genética autossômica-dominante da pigmentação chamada piebaldismo. Trata-se de doença caracterizada por manchas congênitas da pele e poliose, considerada uma consequência de alteração da proliferação ou da migração de melanócitos a partir da crista neural durante o desenvolvimento do embrião. Uma doença semelhante, causada pela ausência ou mutações pontuais desse proto-oncogene *c-kit* em camundongos, denominada "Manchas dominantes brancas", caracteriza-se por defeitos na pigmentação, na hematopoiese e no desenvolvimento de células germinativas. Um estudo utilizando camundongos "mutantes do *c-kit*" demonstrou que, no meio da gestação, os melanoblastos necessitam de interações críticas com o SCF/*c-kit* e também mais tarde na evolução, quando o *c-kit* desempenha papel vital na proliferação de melanoblastos.²⁶ O papel crítico da via SCF/KIT para desenvolver melanócitos murinos também foi demonstrado por meio de experiências utilizando o anticorpo anti-*c-kit* ACK2. Os resultados demonstraram que os melanócitos em camundongos recém-nascidos são dependentes do *c-kit* e sofrem apoptose quando os receptores *c-kit* estão bloqueados pela presença do ACK2 nos primeiros dias após o nascimento.

Durante esse período, os melanócitos dependentes do *c-kit* diferem de doponegativo a dopapositivo, e migram da epiderme para os folículos pilosos.²⁷ Por outro lado, estudos baseados em xenoinxertos de pele humana tratada com injeções em série de SCF humana recombinante ou do anticorpo *c-kit* inibitório humano, K44.2, demonstraram que a via SCF/KIT permanece crítica na pele humana adulta.²⁸ Foi aventada a possibilidade de que a via SCF/KIT poderia funcionar como um mecanismo primário para regular a proliferação e a diferenciação dos melanócitos.

O gene de SCF, ou o gene *steel*, tem sido mapeado no locus de Steel no cromossomo 12.²⁹ Esse gene é separado variavelmente, resultando em dois mRNA, codificando duas proteínas ligadas à membrana, uma de 248 aminoácidos e outra de 226 aminoácidos.³⁰ A variante maior contém um local de clivagem proteolítico extracelular, o que permite a liberação de SCF da superfície celular. A variante menor normalmente não é clivada e permanece associada com a superfície celular.³¹ Os resultados de estudos nos camundongos mutantes ao gene *steel* indicam que SCF solúvel é necessário para realizar a dispersão do precursor melanócito na via lateral ou para a sobrevivência inicial na região em que acontece a migração. Em contrapartida, o SCF ligado à membrana parece promover a sobrevivência de precursor melanócito no mesênquima recém-formado.³² Na pele humana, foi sugerido que SCF na superfície celular dos ceratinócitos epidérmicos poderia permitir a regulação do

The C-kit receptor is another factor reported to participate in the regulatory processes that maintain the number and activity of melanocytes within normal human skin. The C-kit gene, located on chromosome 4,²⁵ encodes the cell surface transmembrane receptor protein tyrosine kinase for the Stem Cell Growth Factor (SCF, also known as mast cell growth factor, KIT ligand and steel factor). In humans, mutations of the c-kit proto-oncogene result in an autosomal dominant genetic pigmentation disorder named Piebaldism. This is a disorder characterized by congenital patches of white skin and hair, and it is thought to result from defective melanocyte proliferation or migration from the neural crest during development. "Dominant white spotting" is a similar disorder, resulting from deletions or point mutations of c-kit proto-oncogene in mice. It is characterized by defects of pigmentation, hematopoiesis, and germ-cell development. A study using mutant mice at the c-kit gene showed that in the midgestation stage, melanoblasts critically need SCF/KIT interactions as well as later in development, when c-kit plays a vital role in melanoblast proliferation.²⁶ Also, the crucial role of the SCF/KIT pathway for developing murine melanocytes was demonstrated by means of experiments utilizing an anti-c-kit antibody, ACK2. The results showed that melanocytes in newborn mice are c-kit dependent and undergo apoptosis when c-kit receptors are blocked by ACK2 in the early days after birth. During this c-kit dependent period, melanocytes differentiate from DOPA-negative to DOPA-positive and migrate from the epidermis to hair follicles.²⁷ On the other hand, studies based on human skin xenografts treated with serial injections of recombinant human SCF or an human c-Kit-inhibitory antibody, K44.2, demonstrated that the SCF/KIT pathway remains critical in adult human skin.²⁸ It was suggested that the SCF/KIT pathway might function as a primary mechanism for regulating both proliferation and differentiation of melanocytes.

The SCF gene, or steel gene, has been mapped to the Steel (Sl) locus on chromosome 12.²⁹ This gene is variably spliced, yielding two mRNA products encoding membrane-bound proteins of 248 amino acids and 226 amino acids.³⁰ The larger variant contains an extracellular proteolytic cleavage site, which allows release of SCF from the cell surface. The smaller splice-variant is usually not cleaved and normally remains associated with the cell surface.³¹ Results from studies in mutant mice to steel gene indicated that soluble SCF is required for melanocyte precursor dispersal on the lateral pathway, or for their initial survival in the migration staging area. By contrast, membrane-bound SCF appears to promote melanocyte precursor survival in the newly formed dermal mesenchyme.³² In human skin, it was suggested that SCF on the cell surface of epidermal keratinocytes may permit regulation of the proliferative potential of adja-

potencial proliferativo dos melanócitos adjacentes via uma interação direta com o receptor KIT dos melanócitos.²⁸

Indicadores da linhagem dos melanócitos: NKI-beteb, HMB-45 e Mel-5

As pesquisas anteriores sobre os melanócitos foram baseadas nos corantes químicos, tal como Fontana-Masson ou Dopa-oxidase, o que exige a presença da melanogênese ativa. Em consequência, os melanócitos foram classificados de forma morfológica e funcional em dois tipos diferentes: ativo ou dopa-positivo, e inativo ou dopa-negativo.

Os folículos pilosos anágenos possuem melanócitos ativos na parede do infundíbulo e na parte pigmentada do bulbo, perto da seção superior da papila dérmica. Os melanócitos amelanóticos (dopa-negativo) têm sido observados ao longo da camada basal da bainha radicular externa da parte média e inferior do folículo. Sob algumas condições, como após irradiação com raios-X, após dermoabrasão, após exposição aos raios ultravioleta e após fotoquimioterapia oral, os melanócitos amelanóticos na bainha radicular externa tornam-se produtores de melanina. Com respeito à distribuição dos melanócitos ativos e inativos, Staricco dividiu o folículo piloso em quatro partes. A parte superior do folículo (infundíbulo) e a parte superior do bulbo em contato com a papila dérmica correspondem às porções A e D, que são as porções melanóticas. As seções média e inferior do folículo formam a porção B, que possui os melanócitos amelanóticos. A bainha radicular externa, geralmente amelanótica, do bulbo e a matriz pilosa abaixo do nível crítico de Auber correspondem à porção C. Esse nível crítico refere-se a uma linha transversal na parte mais larga da papila dérmica, que separa o centro germinativo do folículo (matriz) das células diferenciadas (bulbo superior), descrito por Auber nos folículos de carneiros e por Montagna³⁷ nos folículos pilosos humanos.

Contudo, mais recentemente, com novos anticorpos monoclonais é possível identificar subpopulações de melanócitos foliculares. Essas inovações são úteis para entender a biologia das inter-relações celulares e têm aplicações clínicas.

Os anticorpos HMB-45 e NKI-beteb são descritos como reconhedores dos produtos de proteínas codificadas por um único gene, gp100-cl, o qual é homólogo ao locus do gene humano prata, *Pmel 17*.³⁸ O antígeno reconhecido pelo anticorpo monoclonal HMB-45 tem peso molecular de 10kDa e é localizado nas vesículas melanosomais. O anticorpo HMB-45 foi descrito como sendo específico e altamente sensível para melanoma e nevos junctionais. O anticorpo monoclonal NKI-beteb reage com as células de melanoma durante toda a evolução do tumor. O anticorpo cora os nevos nevo-celulares, o melanoma cutâneo primário e uveal, e suas metástases. Os antígenos reconhecidos pelo o anticorpo NKI-beteb são as glicoproteínas de 100kDa (gp 100) e 7kDa (gp 7), que são localizadas no lado interior das vesículas pré-melanosomais. Conseqüentemente, o padrão de pigmentação entre NKI-beteb e HMB-45 é diferente. Sendo um anticorpo contra

*cent melanocytes via direct interaction with the melanocyte's KIT receptor.*²⁸

Melanocyte-lineage markers: NKI-beteb, HMB-45 and Mel-5

Earlier research on melanocytes was based on chemical stains such as Fontana-Masson or DOPA-oxidase stain, requiring the presence of active melanogenesis. Consequently, the melanocytes were classified into two morphologically and functionally different types: active or DOPA-positive, and inactive or DOPA-negative.

Anagen hair follicles have active melanocytes in the wall of the pilary canal (infundibulum), and in the pigmented part of the bulb, close to the upper part of the dermal papilla. Amelanotic melanocytes (DOPA-negative) have been observed along the outer root sheath of the middle and lower part of the follicle. Under certain conditions, such as after irradiation with X-rays, after dermabrasion, after exposure to ultraviolet rays and after oral photochemotherapy, amelanotic melanocytes in the outer root sheath become producers of melanin.^{33,34,35} Regarding the distribution of these active and inactive melanocytes, Staricco divided the hair follicle into four parts. The upper part of the follicle (infundibulum) and the upper part of the bulb in contact with the upper papilla correspond to portions A and D, which are melanotic portions. The middle and lower follicle is portion B, possessing amelanotic melanocytes. The generally amelanotic outer root sheath of the bulb and hair matrix below the "critical" level correspond to portion C. The critical level refers to a line drawn through the widest part of the follicular dermal papilla, which separates the germinative center of the follicle (matrix) below from the differentiating cells (upper bulb) of the hair and root sheath above, described by Auber³⁶ in follicles of the sheep and Montagna³⁷ in human hair follicles.

More recently, however, monoclonal antibody technology has allowed the development of antibodies that are important tools to identify differences among populations of melanocytes. This approach is useful in understanding the biology of the interrelationships between these cells, as well as in its clinical use.

HMB-45 and NKI-beteb antibodies are described as recognizing protein products encoded by a single cDNA, gp100-cl, that is homologous to the human silver locus gene, Pmel 17.³⁸ The antigen recognized by monoclonal antibody HMB-45 has a molecular weight of 10 kDa and is located in melanosomal vesicles. HMB-45 antibody was described to be highly sensitive to melanoma and junctional nevi. Monoclonal antibody NKI-beteb reacts with melanoma cells throughout tumor development. It stains nevocellular nevi, primary cutaneous and uveal melanoma, melanoma metastases, and melanoma of soft tissues. The antigens recognized by NKI-beteb antibody are glycoproteins of 100 kDa (gp 100) and

o antígeno citoplásmico relacionado ao melanosoma, HMB-45 cora os melanócitos da epiderme e do bulbo piloso. Esses melanócitos coram-se também com tirosinase, TRP-1 e TRP-2, e Dopa, o que significa que eles contêm as proteínas estruturais de melanosomas e as proteínas enzimáticas (tirosinase e proteínas relacionadas). Em contraste, o NKI-beteb, que reconhece antígenos relacionados com pré-melanosoma e melanosoma de peso molecular diferente, cora tanto os melanócitos dopa-positivos na epiderme e no bulbo piloso quanto os melanócitos dopa-negativos na bainha radicular externa (Figura 1). A capacidade desse anticorpo para corar os melanócitos dopa-negativos é particularmente importante para detectar os melanócitos dormentes.

Mel-5 é um anticorpo monoclonal de camundongo desenvolvido em 1985 por Thompson *et al.*⁴¹ contra uma glicoproteína associada à pigmentação de melanoma humano e melanócitos. A glicoproteína tem o peso molecular de 75kDa e é igual à glicoproteína gp75 anteriormente reconhecida associada à pigmentação.⁴² Mel-5 tem sido descrito como uma ferramenta preciosa para avaliar os melanócitos epidérmicos normais e anormais, e alguns casos de lesões melanocíticas dérmicas.⁴³

Um estudo recente, com base na expressão de proteínas diferentes,⁴⁴ propõe a existência de três subpopulações distintas de melanócitos no folículo piloso e na epiderme. A primeira corresponde ao melanócito folicular clássico no bulbo piloso, acima das células da papila dérmica. Essa subpopulação é responsável pela produção ativa de melanina e apresenta os indicadores da linhagem de melanócitos, tais como NKI-beteb, HMB-45 (Figura 2) e Mel-5, além do receptor *c-kit* e a proteína Bcl-2. A segunda subpopulação inclui os melanócitos localizados

7 kDa (gp 7), localizada at the inner side of premelanosomal vesicles. Consequently, the staining pattern between NKI-beteb and HMB-45 is different. Being an antibody to a melanosome-related cytoplasmic antigen, HMB-45 stains epidermal and hair bulb melanocytes.³⁹ These melanocytes also stain with tyrosinase, TRP-1 and TRP-2, and DOPA, which means they contain later structural proteins (melanosomes) or enzymatic proteins (tyrosinase, related-proteins). In contrast, NKI-beteb, which recognizes premelanosome- and melanosome-related antigens of different molecular weights,⁴⁰ stains dopa-positive melanocytes in the epidermis and in the hair bulb as well as DOPA-negative melanocytes in the outer root sheath (Figure 1). The capacity of this antibody to stain these DOPA-negative melanocytes is especially important to detect dormant melanocytes.

Mel-5 is a mouse monoclonal antibody developed in 1985 by Thompson *et al.*⁴¹ against a pigmentation-associated glycoprotein of human melanoma and melanocytes. This glycoprotein has a molecular weight of 75kDa and is identical to the previously recognized gp75 pigment-associated glycoprotein.⁴² Mel-5 has been described as a precious tool for evaluation of normal and abnormal epidermal melanocytes, and some cases of dermal melanocytic lesions.⁴³

A recent study proposed the existence of three different populations of melanocytes in the hair follicle and epidermis based on the expression of different proteins.⁴⁴ The first population corresponds to the classic follicular melanocyte in the hair bulb, above the dermal papilla cells, which are shown actively producing melanin and exhibiting melanocyte-lineage markers, such as NKI-beteb, HMB-45

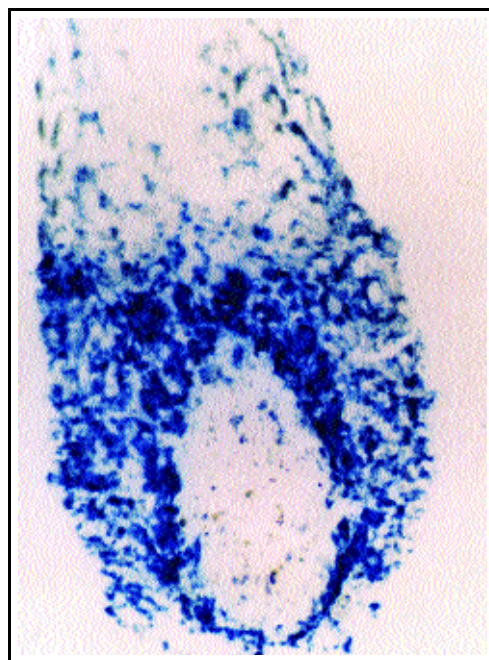


Figura 1: Imuno-histoquímica de melanócitos humanos em seções congeladas do folículo piloso a partir do couro cabeludo, utilizando o anticorpo NKI-beteb (Monosan, Uden, Holanda). Algumas células positivas foram encontradas no bulbo piloso, nas bordas inferiores do bulbo piloso e na camada mais distante da bainha externa da raiz no folículo inferior (veja flechas). As pontas das flechas indicam melanócitos menos diferenciados (melanócitos dopa-negativos) 60X.

Figure 1: Immunohistochemistry of human melanocytes in frozen sections of hair follicle from human scalp, using NKI-beteb antibody (Monosan, Uden, The Netherlands). Positive cells were found in the hair bulb, the lower edges of the hair bulb and the outermost layer of the outer root sheath in the lower follicle (arrows). The arrowheads show less differentiated melanocytes (dopa-negative melanocytes). 60X.

Figura 2: Imuno-histoquímica de melanócitos humanos em seções congeladas do folículo piloso a partir do couro cabeludo, utilizando o anticorpo HMB-45 (Dako, Dinamarca). Algumas células positivas foram encontradas apenas no bulbo piloso 60X.

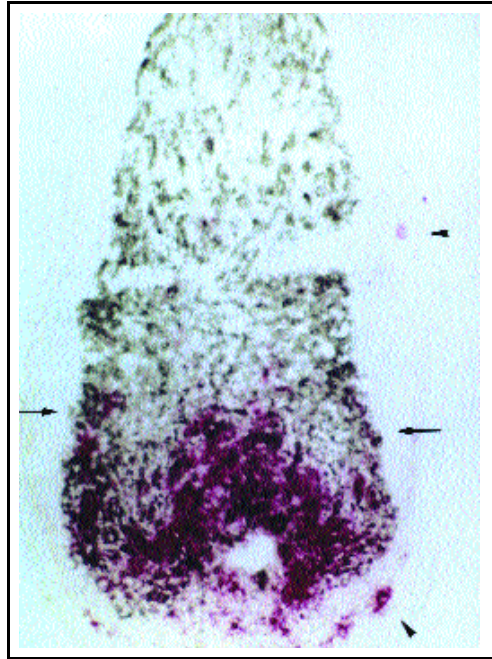


Figure 2: Immunohistochemistry of human melanocytes in frozen sections of hair follicle from human scalp, using HMB-45 antibody (Dako, Denmark). Positive cells were found only in the hair bulb. 60X.

principalmente no infundíbulo e na epiderme, e também poucos melanócitos achados nas bordas inferiores do bulbo piloso e na camada exterior da bainha radicular externa no folículo inferior. Essas células não apresentam melanina evidente e mostram todos os três indicadores da linhagem de melanócitos, bem como o *c-kit* e Bcl-2. Finalmente, a terceira subpopulação distribuiu-se especialmente na camada exterior da bainha radicular externa, abaixo das glândulas sebáceas, mas é encontrada também em todas as regiões acima mencionadas. Esses melanócitos não apresentam melanina evidente e só são corados com o anticorpo NKI-beteb (Figura 1).

Melanócitos de célula germinativa do folículo piloso

A homeostase da epiderme e do folículo piloso, como em todos os tecidos auto-regenerativos, é considerada dependente das células germinativas. As células germinativas são relativamente indiferenciadas, tanto na forma ultra-estrutural quanto na forma bioquímica. Elas possuem um grande potencial proliferativo e são responsáveis pela manutenção e a regeneração de longa duração do tecido. Apresentam normalmente ciclo lento, presumidamente para conservar seu potencial proliferativo e para minimizar os erros de DNA que possam ocorrer durante a replicação. Podem ser estimuladas para proliferar em resposta à cicatrização e a certos estímulos de crescimento. Muitas vezes são localizadas próximo à população de células em rápida proliferação, ou seja, as células transientes amplificadoras (TA), tal como neste esquema: célula germinativa → célula TA → célula diferenciada terminalmente. E, finalmente, as células germinativas são em geral encontradas numa região bem protegida, altamente vascularizada e innervada.⁴⁵

O grande potencial de proliferação das células germinativas é importante no momento da expansão tecidual, tal como no desenvolvimento fetal e na cicatrização. Outrossim, elas também são importantes em situações de formação de tumores.

Com respeito à epiderme, as células germinativas são descritas localizadas na camada basal, expressando níveis mais altos de integrina β_1 .⁴⁶

(Figure 2), and Mel-5, in addition to *c-kit* receptor and Bcl-2 protein. The second population includes melanocytes located mainly in the infundibulum and epidermis, but also a very few melanocytes found in the lower edges of the hair bulb and the outermost layer of the outer root sheath in the lower follicle.

These cells show no obvious melanin and exhibit all the three melanocyte-lineage markers, as well as *c-kit* and Bcl-2. Finally, the third population is distributed particularly in the outer layer of the outer root sheath below the level of sebaceous glands, but it is also seen in all the aforementioned regions. These melanocytes show no obvious melanin and are stained only with NKI-beteb antibody (Figure 1).

Hair follicle stem cell melanocytes

The homeostasis of epidermis and hair follicle, like all self-renewing tissues, is thought to be dependent on stem cells. Stem cells are relatively undifferentiated, both ultrastructurally and biochemically. They have a large proliferative potential and are responsible for the long-term maintenance and regeneration of the tissue. They are normally slow-cycling, presumably to conserve their proliferative potential and minimize DNA errors that could occur during replication. They can be stimulated to proliferate in response to wounding and to certain growth stimuli. They are often located in close proximity to a population of rapidly proliferating cells, the transient amplifying (TA) cells, as in the following scheme: stem cell → TA cell → terminally differentiated cell. And finally, they are usually found in a well-protected, highly vascularized and innervated area.⁴⁵

The high potential of proliferation of stem cells is important at times of tissue expansion, such as fetal development and wound healing. Likewise, it is also important in situations of tumor formation.

In respect to epidermis, stem cells are described as located in the basal layer expressing higher levels of β_1 integrin.⁴⁶

There are two theories about the localization of

Há duas teorias sobre a localização das células germinativas no folículo piloso. Inicialmente, pensou-se que elas ficavam entre as células da matriz da região do bulbo devido ao fato dessas células apresentarem alta taxa de proliferação, o que é muito importante na fase de crescimento do folículo piloso. Além disso, as células da matriz estão localizadas próximo às células da papila dérmica, as quais, por sua vez, são envolvidas na ativação do crescimento do cabelo. Contudo, as células epiteliais do folículo inferior sofrem extensa morte celular programada no fim da fase de crescimento. Assim, a teoria presente afirma que a célula epitelial de vida longa no folículo é de importância secundária a um sinal mesenquimal bem preservado a partir da papila dérmica, estrutura essa que pode também induzir o crescimento folicular a partir do epitélio, o qual não está normalmente associado com a formação do cabelo.⁴⁷

Outra teoria afirma que há uma população celular de vida longa na região "bulge", que tem a capacidade de interagir com células da porção inferior do folículo e diante de um estímulo correto iniciar nova fase anágena.^{48,49,50} De acordo com essa teoria, as células germinativas do folículo piloso humano têm sido identificadas pela utilização do anticorpo C8/144B, que reconhece a citoceratina 15 nos ceratinócitos localizados na região "bulge".⁵¹ Uma referência especial à região infundibular como possível reservatório de melanócitos tem sido aventada.⁸

Apesar desses estudos, o reservatório de melanócitos menos diferenciados no folículo piloso ainda permanece incerto.

Melanócitos e andrógenos

Os andrógenos constituem a influência hormonal dominante no crescimento de cabelo humano.⁵² O efeito desses hormônios nos folículos pilosos é geralmente gradual e muito específico do local. O padrão do crescimento de cabelo sexual secundário na barba, no tronco e nos membros se estabelece após a puberdade, evidenciado pelo aumento do tamanho do folículo piloso. Ao contrário, na região frontal do couro cabeludo na maioria dos homens e no vértice da cabeça de alguns homens e mulheres geneticamente predispostos, os andrógenos produzem os padrões característicos de calvície (alopecia androgenética). Além disso, nas mulheres eles são implicados na etiologia do hirsutismo. Por outro lado, a evidência mais dramática do efeito dos andrógenos é a ausência total do crescimento de pêlos sexuais, até mesmo axilar e púbico nos adultos XY, com síndrome completa de insensibilidade ao andrógeno (feminização testicular), o que significa uma falha dos receptores androgênicos funcionais. Nessa condição, também, os pacientes não apresentam calvície de padrão masculino.

Além de participar do controle do crescimento do cabelo, acredita-se que os andrógenos têm um papel importante no processo de pigmentação. Fisiologicamente, os andrógenos gonadais são considerados responsáveis pela pigmentação da pele nas regiões genitais e nos mamilos. Observa-se redução de pigmentação após a castração, e a administração deles causa o escurecimento da pele nessas regiões.⁵³ Embora muitos fato-

*stem cells in hair follicles. Initially, stem cells were thought to reside in the matrix cells of the bulb area because these cells show a high proliferating rate, which is very important in the growing phase of the hair follicle. And they are located near the dermal papilla cells, which are involved in activation of the hair growth. However, the lower follicle epithelial cells undergo extensive programmed cell death at the end of the growth phase. Therefore, the present theory asserts that a long-lived epithelial cell in the follicle is of secondary importance to a well-preserved mesenchymal signal from dermal papilla, which can also induce follicle growth from epithelium that is not usually associated with hair formation.*⁴⁷

Another theory asserts that there is a long-lived population of cells in the bulge area of the follicle, which are able to trigger the new inferior cycling portion of the follicle when receiving a proper stimulus.^{48,49,50} *In agreement with this theory, human hair follicle stem cells have been identified by using the antibody C8/144B, that recognizes cytokeratin 15 in keratinocytes located in the bulge area of the hair follicle.*⁵¹ *There has been special reference made to the bulge area as a possible reservoir of melanocytes.*⁸

In spite of these studies, the reservoir of less differentiated melanocytes in the hair follicle still remains unclear.

Melanocytes and androgens

*Androgens are the dominant hormonal influence on human hair growth.*⁵² *The effect of these hormones on human hair follicles is generally gradual and very site-specific. The pattern of secondary sexual hair growth on beard, trunk and limbs is established after puberty by a dramatic, androgen-dependent increase in hair follicle size. Conversely, on the frontal region of the scalp in most men and on the vertex of some genetically predisposed men and women, androgens produce characteristic baldness patterns (Androgenetic Alopecia). Furthermore, they are implicated in the etiology of hirsutism. On the other hand, the most dramatic evidence of the effect of androgens is the total absence of any sexual hair growth, including axillary and pubic hair in XY adults with complete androgen-insensitivity syndrome (testicular feminization), which means lacking functional androgen receptors. Also, in this condition, individuals do not exhibit male-pattern baldness.*

*In addition to participate in the control of hair growth, androgens are believed to have a role in the pigmentation process. Physiologically, gonadal androgens are considered to be responsible for skin pigmentation in the genital areas and nipple. A decrease of skin pigmentation is observed after castration and administration of androgen causes skin darkening of these regions.*⁵³ *Although many humoral factors are believed to be*

res humorais estejam envolvidos no processo de pigmentação da pele, os mecanismos específicos não são completamente compreendidos. O processo de pigmentação do cabelo, também é bem esclarecido atualmente.

O modelo atual relativo à ação dos andrógenos sobre o folículo piloso sugere que esses esteróides atuam por meio das células da papila dérmica. Conseqüentemente, as células da papila dérmica modificariam sua produção de mensageiros locais, provavelmente de fatores de crescimento e/ou de fatores indutores de matriz extracelular, os quais por sua vez atuariam na divisão celular na atividade de outras células foliculares, particularmente os ceratinócitos e os melanócitos. Essa hipótese é defendida em muitos estudos. A presença dos receptores de andrógenos nas células da papila dérmica foi detectada por imuno-histoquímica.⁵⁵ Foi verificado que os andrógenos e os antiandrógenos exercem influência no crescimento *in vitro* dessas células.^{56,57} Além disso, essa hipótese se baseia nas interações mesenquimais e epiteliais, que são bem conhecidas como implicadas no desenvolvimento embrionário de muitos outros tecidos, incluindo aqueles dependentes de esteróides, como a próstata.⁵⁸

Em relação às células melanocíticas, alguns estudos têm demonstrado que os melanócitos genitais humanos são alvo para a ação dos andrógenos. Contudo, nenhuma demonstração da presença de receptores de andrógenos tem sido observada nos melanócitos do folículo piloso.⁵⁹

CONCLUSÕES

O papel dos melanócitos foliculares no crescimento do cabelo e no processo de pigmentação é assunto de grande interesse na pesquisa sobre o cabelo. Muitas perguntas sobre o destino e a atividade dos melanócitos durante o ciclo do cabelo, demandam respostas que facilitarão a compreensão sobre o envolvimento dos melanócitos foliculares no controle das mudanças dependentes desse ciclo. Ainda não se conhece o que acontece com essas células no final da fase de crescimento e qual a fonte dos melanócitos que repovoará o novo folículo no final da fase telógena. É necessário identificar o local do reservatório para os melanócitos foliculares, e se essas células são responsáveis por alguns sinais de comunicação molecular subjacentes às mudanças dependentes do ciclo. Além disso, é importante considerar que a melanogênese dependente do ciclo piloso e as atividades combinadas dos ceratinócitos, das células da papila dérmica e dos melanócitos no folículo piloso constituem um modelo fascinante para o estudo das interações epiteliais, mesenquimais e neuroectodérmicas.

Outro ponto a ser investigado na promissora pesquisa dessa área está focalizado na capacidade dos melanócitos foliculares de repigmentar a epiderme no vitiligo. E, ainda, a perspectiva da manipulação farmacológica seletiva dos melanócitos foliculares, pode tornar-se uma estratégia nova para o tratamento de doenças relacionadas, tal como a perda de cabelo, no caso dessas células realmente desempenharem

involved in the skin pigmentation process, the precise mechanisms are not completely understood. Likewise, the process of hair pigmentation is not well established at the moment.

*The current model for the action of androgens on the hair follicle suggests that these steroids act via the cells of the dermal papilla.⁵⁴ Consequently, dermal papilla cells have altered their production of local messengers, probably growth factors and/or extracellular matrix factors, which modify the cell division and activity of the other follicular cells, particularly keratinocytes and melanocytes. This hypothesis is supported by many different studies. The presence of androgen receptors in dermal papilla cells was detected by immunohistochemistry.⁵⁵ Androgens and anti-androgens were demonstrated to have influence in the *in vitro* growth of dermal papilla cells.^{56,57} Furthermore, this hypothesis is based on mesenchymal and epithelial interactions, which are well known to be involved in the embryonic development of many other tissues, including steroid dependent tissues such as the prostate.⁵⁸*

In relation to melanocyte cells, some studies have shown that human genital melanocytes are targets for the action of androgens.⁵⁹ However, there has been no demonstration of androgen receptor presence in hair follicle melanocytes.

CONCLUSIONS

The role of the follicular melanocytes in the hair growing and hair pigmentation process is a topic of remarkable interest in hair research. There are many questions about the fate and activity of these melanocytes during the hair cycle that invite a reply and will make it easier to understand whether follicular melanocytes are involved in the control of the cycle-dependent changes observed in the hair follicle. It is not as yet clear what happens to these cells at the end of the growing phase, or which is the source of melanocytes that repopulates the new lower follicle at the end of the telogen phase. It is necessary to identify where the reservoir for follicular melanocytes is found, and whether these cells are responsible for any molecular communication signals underlying the cycle-dependent changes. Furthermore, it is important to consider that hair-cycle-dependent melanogenesis and combined keratinocytes-dermal papilla cell-melanocyte activities in the hair follicle constitute a fascinating model for the study of epithelial-mesenchymal-neuroectodermal interactions.

Another point that makes for powerful research in this area, is concerned with the capacity of follicular melanocytes to re-pigment the surrounding vitiliginous epidermis. Also, the perspective of a selective pharmacological manipulation of follicular melanocytes as really working may become a novel strategy for treatment of hair-related disorders, such as hair loss, if these cells do play an

um papel ativo na regulação do crescimento do cabelo.

Finalmente, considerando que a cor do cabelo é um sinal de comunicação social e psicologicamente significativa, a capacidade de mudar o tipo predominante de melanina produzida pelos melanócitos foliculares, para mudar a cor do cabelo definitivamente ou induzir a repigmentação do cabelo branco senil, seria claramente uma questão de grande repercussão para a indústria cosmética. □

active role in hair growth regulation.

And finally, since hair color is a socially and psychologically significant communication signal, knowing how to switch the predominant type of melanin generated by follicular melanocytes so as to change hair color permanently, or knowing how to induce re-pigmentation in senile white hair clearly has great repercussions for the cosmetic industry. □

AGRADECIMENTOS

Os autores agradecem à Dra. Valerie A. Randall do Departamento das Ciências Biomédicas, University of Bradford, no Reino Unido, pela orientação valiosa e pelo apoio.

ACKNOWLEDGMENTS

The authors would like to thank Dr Valerie A Randall from the Department of Biomedical Sciences, University of Bradford-UK, for valuable discussion and encouragement.

REFERÊNCIAS / REFERENCES

- Nordlund JJ. The lives of pigmented cells. *Dermatol Clin* 1986;4:407-418.
- Erickon CA. From the crest to the periphery: Control of pigment cell migration and lineage segregation. *Pigment Cell Res* 1993;6: 336-347.
- Orlow SJ, Zhou BK, Chakraborty AK, Drucker M, Pifko-Hirst S, Pawelek JM. High-molecular-weight forms of tyrosinase and the tyrosinase-related proteins: evidence for a melanogenic complex. *J Invest Dermatol* 1994;103:196-201.
- Goldsmith LA. *Physiology, Biochemistry and Molecular Biology of the skin*. New York, Oxford University Press, 1991, pp 320-24.
- Slominski A, Paus R. Melanogenesis is coupled to murine anagen: toward new concepts for the role of melanocytes and the regulation of melanogenesis in hair growth. *J Invest Dermatol* 1997;101:90S-97S.
- Sugiyama S, Kukita A. Melanocyte reservoir in the hair follicles during the hair growth cycle: an electron microscopic study. In: Kobori T, Montagna T, eds. *Biology and Diseases of the hair*. Baltimore, University Park Press, 1976, pp 181-200.
- Vegesna V, Withers HR, Taylor JM. The effect on depigmentation after multifractionated irradiation of mouse resting hair follicles. *Radiat Res* 1987; 111:464-473.
- Narisawa Y, Kohda H, Tanaka T. Three-dimensional demonstration of melanocyte distribution of human hair follicles: special reference to the bulge area. *Acta Derm Venereol (Stockh)* 1997;77:97-101.
- Cohen JJ. Apoptosis. *Immunonol Today* 1993;14:126-130.
- Haake AR, Polakowska RR. Cell death by apoptosis in epidermal biology. *J Invest Dermatol* 1993;101:107-112.
- Tsujimoto Y, Gorham J, Cossman J, Jaffe E, Croce CM. The t(14;18) chromosome translocations involved in B-cell neoplasms result from mistakes in VDJ joining. *Science (Washington DC)*, 1985;229:1390-1393.
- Hockenbery DM, Nuñez G, Milliman C, Schreiber RD, Korsmeyer SJ. Bcl-2 is an inner mitochondrial membrane protein that blocks programmed cell death. *Nature* 1990;348:334-336.
- Korsmeyer SJ. Bcl-2 gene family and regulation of programmed cell death. *Cancer Research* 1999;59: 1693s-1700s.
- Chen-Levy Z, Nourse J, Cleary ML. The Bcl-2 candidate proto-oncogene product is a 24-kilodalton integral-membrane protein highly expressed in lymphoid cell lines and lymphomas carrying the t(14;18). *Mol Cell Biol* 1989;9: 701-710.
- Monaghan P, Robertson D, Amos TAS, Dyer MJS, Mason DY, Greaves MF. Ultrastructural localization of Bcl-2 protein. *J Histochem Cytochem* 1992;40: 1819-1825.
- Jacobson MD, Burnett JF, King MD, Miyashita T, Reed JC, Raff MC. Bcl-2 blocks apoptosis in cells lacking mitochondrial DNA. *Nature* 1993;361:365-369.
- LeBrun DP, Warnke RA, Cleary ML. Expression of bcl-2 in fetal tissues suggests a role in morphogenesis. *Am J Pathol* 1993;142:743-753.
- Hockenbery DM, Zutter M, Hickey W, Nahm M, Korsmeyer SJ. Bcl-2 protein is topographically restricted in tissues characterized by apoptotic cell death. *Proc Natl Acad Sci USA* 1991;88: 6961-6965.
- Merry DE, Korsmeyer SJ. Bcl-2 gene family in the nervous system. *Annu Rev Neurosci* 1997;20:245-267.
- Stenn KS, Lawrence L, Veis D, Korsmeyer S, Seiberg M. Expression of the Bcl-2 proto-oncogene in the cycling adult mouse hair follicle. *J Invest Dermatol* 1994;103:107-111.
- Veis DJ, Sorenson CM, Shutter JR, Korsmeyer S. Bcl-2-deficient mice demonstrate fulminant lymphoid apoptosis, polycystic

- kidneys, and hypopigmented hair. *Cell* 1993;75: 229-240.
22. Nakayama K, Nakayama K-I, Negishi I, Kuida K, Sawa H, Loh DY. Targeted disruption of Bcl-2ab in mice: Occurrence of gray hair, polycystic kidney disease, and lymphocytopenia. *Proc Natl Acad Sci USA* 1994;91:3700-3704.
 23. Kamada S, Shimono A, Shinto Y et al. Bcl-2 deficiency in mice leads to pleiotropic abnormalities: accelerated lymphoid cell death in thymus and spleen, polycystic kidney, hair hypopigmentation, and distorted small intestine. *Cancer Research* 1995;55: 354-359.
 24. Yamamura K, Kamada S, Ito S, Nakagawa K, Ichihashi M, Tsujim Y. Accelerated disappearance of melanocytes in Bcl-2-deficient mice. *Cancer Research* 1996;56: 3546-3550.
 25. Vandenbark G, de Castro C, Taylor H, Dew-Knight S, Kaufman R. Cloning and structural analysis of the human c-kit gene. *Oncogene* 1992;7:1259-1266.
 26. Mackenzie MAF, Jordan SA, Budd PS, Jackson JJ. Activation of the receptor tyrosine kinase kit is required for the proliferation of melanoblasts in the mouse embryo. *Develop Biol* 1997;192: 99-107.
 27. Okura M, Maeda H, Nishikawa SI, Mizoguchi M. Effects of monoclonal anti-c-kit antibody (ACK2) on melanocytes in newborn mice. *J Invest Dermatol* 1995;105:322-328.
 28. Grichnik JM, Burch JA, Burchette J, Shea CR. The SCF/KIT pathway plays a critical role in the control of normal human melanocyte homeostasis. *J Invest Dermatol* 1998;111:233-238.
 29. Zsebo KM, Wypych J, McNiece IK, et al. Identification, purification, and biological characterization of hematopoietic stem cell factor from buffalo rat liver-conditioned medium. *Cell* 1990;63:195-201.
 30. Morstyn G, Brown S, Gordon M, et al. Stem cell factor is a potent synergistic factor in hematopoiesis. *Oncology* 1994;51:205-214.
 31. Huang E, Nocka K, Buck J, Besmer P. Differential expression and processing of two cell associated forms of the kit-ligand: KI-1 and KI-2. *Mol Biol Cell* 1992;3:349-362.
 32. Wehrle-Haller B, Weston JA. Soluble and cell-bound forms of steel factor activity play distinct roles in melanocyte precursor dispersal and survival on the lateral neural crest migration pathway. *Develop* 1995;121: 731-742.
 33. Staricco RG. Amelanotic melanocytes in the outer sheath of the human hair follicle-Preliminary and short report. *J Invest Dermatol* 1959;33:295-297.
 34. Staricco RG. The melanocytes and the hair follicle. *J Invest Dermatol* 1960;35:185-194.
 35. Staricco RG. Mechanism of migration of the melanocytes from the hair follicle into the epidermis following dermabrasion. *J Invest Dermatol* 1961;36:99-104.
 36. Auber L. The anatomy of follicles producing wool-fibres, with special reference to keratinization. *Trans Roy Soc Edinburgh* 1952;62:191-254.
 37. Montagna W and Chase HD. Histology and cytochemistry of human skin. X. X-irradiation of the scalp. *Am J Anat* 1956;99:415-446.
 38. Adema GJ, de Boer AJ, van't Hullenaar R, et al. Melanocyte lineage-specific antigens recognized by monoclonal antibodies NKI-beteb, HMB-50 and HMB-45 are encoded by a single cDNA. *Am J Pathol* 1993;143:1579-1585.
 39. Gown AM, Vogel AM, Hoak D, Gough F, McNutt MA. Monoclonal antibodies specific for melanocytic tumors distinguish subpopulations of melanocytes. *Am J Pathol* 1986;123:195-203.
 40. Vennegoor C, Hageman Ph, Van Nouhuijs H, et al. A monoclonal antibody specific for cells of the melanocyte lineage. *Am J Pathol* 1988;130:179-172.
 41. Thomson TM, Mattes JM, Roux L, et al. Pigmentation-associated glycoprotein of human melanomas and melanocytes: definition with a mouse monoclonal antibody. *J Invest Dermatol* 1985; 85: 169-174.
 42. Tai T, Eisinger M, Ogata S, et al. Glycoproteins and differentiation markers in human malignant melanoma and melanocytes. *Cancer Res* 1983;43:2773-2779.
 43. Bhawan J. Mel-5: a novel antibody for differential diagnosis of epidermal pigmented lesions of the skin in paraffin-embedded sections. *Melan Res* 1997;7: 43-48.
 44. Randall VA, Jenner T, Oliveira IO. The human hair follicle contains several populations of melanocyte-lineage cells with differential expression of melanocyte-lineage markers, c-kit and Bcl-2 (submitted).
 45. Potten CS, Loeffler M. Stem cells: attributes, cycles, spirals, pitfalls and uncertainties. Lessons for and from the Crypt. *Development* 1990;110: 1001-1020.
 46. Lane EB, Wilson CA, Hughes BR, Leigh IM. Stem cells in hair follicles: cytoskeletal studies. *Ann. NY Acad Sci* 1991;642:197-213.
 47. Reynolds AJ, Jahoda CAB. Hair follicle stem cells? A distinct germinative epidermal cell population is activated in vitro by the presence of hair dermal papilla cells. *J Cell Sci* 1991;99:373-385.
 48. Cotsarelis G, Sun T-T, Lavker RM. Label-retaining cells reside in the bulge area of pilosebaceous unit: Implications for follicular stem cells, hair cycle, and skin carcinogenesis. *Cell* 1990;61:1329-1337.
 49. Sun T-T, Cotsarelis G, Lavker RM. Hair follicular stem cells: the bulge-activation hypothesis. *J Invest Dermatol* 1991;96:77S-78S.
 50. Lavker RM, Miller S, Wilson C, et al. Hair follicle stem cells: their location, role in hair cycle, and involvement in skin tumor formation. *J Invest Dermatol* 1993;101:16S-26S.
 51. Lyle S, Christofidou-Solomidou M, Liu Y, Elder DE, Albelda S, Cotsarelis G. The C8/144B monoclonal antibody recognizes cytokeratin 15 and defines the location of human hair follicle stem cells. *J Cell Sci* 1998;111:3179-3188.
 52. Randall VA. The role of androgens in the regulation of the human hair follicle. In :Azziz R, Nestler JE and Dewailly D, eds. *Androgens excess disorders in women*. Lippincott-Raven Publishers, Philadelphia, 1997,pp 115-129.
 53. Hamilton JB, Hubert G. Photographic nature of tanning of the human skin as by studies of male hormone therapy. *Science* 1938;88:481.
 54. Randall VA. Androgens and human hair growth. *Clinical Endocrinology* 1994;40:439-457.
 55. Choudhry R, Hodgins MB, Van der Kwast TH, Brinkmann AO, Boersma WJA. Localization of androgen receptors in human skin by immunohistochemistry: implications for the hormonal regulation of hair growth, sebaceous glands and sweat glands. *J Endocrinology* 1992;133: 467-475.
 56. Kiesewetter F, Arai A, Schell H. Sex hormones and antiandro-

gens influence in vitro growth of dermal papilla cells and outer root sheath keratinocytes of human hair follicles. *J Invest Dermatol* 1993;101:98S-105S.

57. Randall VA, Thornton MJ, Hamada K, Messenger AG. Mechanism of androgen action in cultured dermal papilla cells derived from human hair follicles with varying responses to androgens in vivo. *J Invest Dermatol* 1992;98:86S-91S.

58. Cunha GR, Donjacour AA, Cook PS Mee, Bigby RH, Higgins S, Sugimura S. The endocrinology and developmental biology of the prostate. *Endocrine Reviews* 1987;8:338-362.

59. Tadokoro T, Itami S, Hosokawa K, Terashi H, Takayasu S. Human genital melanocytes as androgen target cells. *J Invest*

Dermatol 1997;109:513-517.

60. Oliveira IO, Nutbrown M and Randall VA. Human hair follicle melanocytes express c-kit and Bcl-2 simultaneously with melanocyte-lineage marker, NKI-beteb. Oral presentation at 7th

ENDEREÇO PARA CORRESPONDÊNCIA / MAILING ADDRESS:

Isabel Oliveira de Oliveira

Rua Félix da Cunha 258/102

Pelotas RS 96010-000

Tel/Fax: (53) 275-7337 / 275-7169

E-mail: olivisa@ufpel.tche.br