

## CASO CLÍNICO

# Dermoscopia da sarna crostosa associada à síndrome da imunodeficiência adquirida

## Dermoscopy of Norwegian scabies in a patient with acquired immunodeficiency syndrome

Loan Towersey<sup>1</sup>  
Cecilia A. Feldman<sup>3</sup>  
Timothy G. Berger<sup>5</sup>

Marina X. da Cunha<sup>2</sup>  
Carlos Gustavo C. de Castro<sup>4</sup>

**Resumo:** Os autores relatam o caso de uma paciente com sarna norueguesa e síndrome da imunodeficiência adquirida com baixa aderência à terapia antirretroviral. O diagnóstico definitivo foi confirmado pelo exame parasitológico direto. A dermatoscopia mostrou sulcos escabióticos e estruturas acastanhadas em asa-delta já descritas, além de uma estrutura morfológicamente semelhante a um gongolo (diplopodasímile). Esta última representa um elemento patodiagnóstico da SN não previamente descrito. Houve boa resposta clínica ao uso oral da ivermectina e ao uso tópico da vaselina com enxofre a 10%, com concomitante melhora dos parâmetros dermatoscópicos.

**Palavras-chave:** Dermoscopia; *Sarcoptes scabiei*; Síndrome de imunodeficiência adquirida

**Abstract:** The authors report here on the case of a female patient with Norwegian (crusted) scabies and acquired immunodeficiency syndrome whose compliance with antiretroviral therapy was poor. Definitive diagnosis was confirmed by direct microscopic examination, which revealed numerous *Sarcoptes scabiei*. Dermoscopy showed pathognomonic scabetic burrows and brownish structures in the shape of a hand-glider with a millipede-like appearance. The latter constitutes a diagnostic feature in the pathology of Norwegian scabies that has not yet been described. The patient responded well to oral ivermectin and topical vaseline with sulphur at a proportion of 10%. There was a simultaneous improvement in dermoscopic parameters.

**Keywords:** dermoscopy; *Sarcoptes scabiei*; acquired immunodeficiency syndrome.

### INTRODUÇÃO

A sarna crostosa (SC) ou sarna norueguesa é uma forma rara e grave de infestação pelo *Sarcoptes scabiei* var. *hominis*, caracterizada por um grande número de parasitas na pele. A SC é comumente vista em pacientes imunocomprometidos, incluindo condições como linfoma, leucemia, síndrome da imunodeficiência adquirida, doença enxerto *versus* hospedeiro e tratamento com imunossuppressores e corticoeste-

roides. A falência de resposta do sistema imunológico, em particular da imunidade mediada por células, tem sido considerada na patogênese da doença. Também ocorre em pacientes institucionalizados e com alterações neurológicas, como a hanseníase e a siringomielia. As lesões são crostosas, espessas, acinzentadas, descamativas e ultrapassam o círculo de Hebra, acometendo couro cabeludo, palmas, regiões plantar e

Recebido em 11.08.2008.

Aprovado pelo Conselho Consultivo e aceito para publicação em 30.10.2008.

\* Trabalho realizado no Instituto de Dermatologia Professor Rubem David Azuly da Santa Casa da Misericórdia do Rio de Janeiro (SCMRJ) - Rio de Janeiro (RJ), Brasil.

Conflito de interesse: Nenhum / *Conflict of interest*: None

Suporte financeiro: Nenhum / *Financial funding*: None

<sup>1</sup> Research fellow do departamento de dermatologia, Universidade da Califórnia (UCSF) - São Francisco (CA), E.U.A. Doutora em dermatologia pela Universidade Federal do Rio de Janeiro (UFRJ) - Rio de Janeiro (RJ), Brasil. Médica dermatologista do ambulatório de sida, Hospital Municipal Carlos Tortelly (HMCT) - Niterói (RJ), Brasil. Preceptora do curso de pós-graduação em dermatologia do Instituto de Dermatologia Prof. Rubem David Azuly - Rio de Janeiro (RJ), Brasil.

<sup>2</sup> Mestre em doenças infectoparasitárias pela Universidade Federal Fluminense (UFF). Médica da rotina da enfermaria de sida do Hospital Municipal Carlos Tortelly (HMCT) - Niterói (RJ), Brasil.

<sup>3</sup> Pós-graduada em clínica médica no Hospital Copa d'Or pela Escola de Pós-graduação Médica da Pontifícia Universidade Católica do Rio de Janeiro (PUC-RJ). Médica estagiária do serviço de dermatologia da Policlínica Geral do Rio de Janeiro - Rio de Janeiro (RJ), Brasil.

<sup>4</sup> Médico especialista em dermatologia pela Sociedade Brasileira de Dermatologia - Rio de Janeiro (RJ), Brasil.

<sup>5</sup> MD, professor Titular de dermatologia da Universidade da Califórnia (UCSF) - São Francisco (CA), E.U.A. Membro da Academia de Educadores Médicos da (UCFS) - São Francisco (CA), E.U.A.

subungueal. A dermatoscopia representa um método de grande utilidade e alta sensibilidade no diagnóstico dessa parasitose.<sup>1,2</sup> Os achados dermatoscópicos permitem tanto o diagnóstico pela evidência dos parasitas e dos sulcos escabióticos quanto o monitoramento da eficácia da terapêutica empregada.<sup>3,4</sup>

**RELATO DO CASO**

Paciente do sexo feminino, parda, de 58 anos, etilista, portadora de síndrome da imunodeficiência adquirida (sida) com baixa aderência à terapia antirretroviral (TARV). Foi internada em fevereiro de 2008 na enfermaria de sida, apresentando quadro diarreico, desnutrição e lesões crostosas e pruriginosas disseminadas pelo corpo e couro cabeludo, não poupando palmas e plantas, com prurido predominantemente noturno (Figura 1). Inicialmente essas lesões predominavam no couro cabeludo com intensa descamação e prurido, já tendo a paciente feito uso de uma dose de ivermectina oral. A paciente foi colocada em isolamento de contato pela suspeita clínica de SC. Concomitantemente, apresentava lesão herpética no lábio e candidíase oral. Os parâmetros imunológicos mostravam diminuição dos linfócitos CD4 (480 células por mm<sup>3</sup> em outubro de 2007 *versus* 22 células por mm<sup>3</sup> em março de 2008). A carga viral mostrou-se indetectável. Assim que foi admitida, foi reiniciada TARV com lamivudina, efanvirenz e DDI. Feita a dermatoscopia (Dermalite Pro II) com um aumento de 10x, evidenciou-se a presença de estruturas diplopoda-símile, sulcos escabióticos e estruturas acastanhadas em asa-delta (Figura 2), tendo sido ratificado o diagnóstico pelo exame parasitológico das escamas cutâneas clarificadas com solução de hidróxido de potássio a 10%, que revelou numerosos parasitas e ovos (Figura 3).

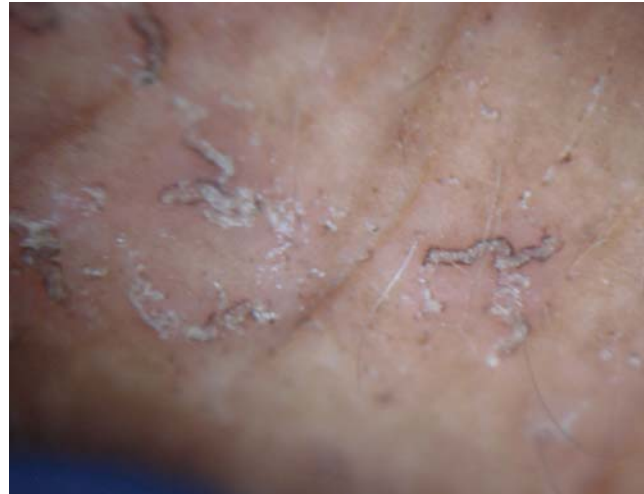

FIGURA 2: Exame dermatoscópico mostrando estruturas acastanhadas triangulares (asa-delta), lesões lineares (sulcos escavados) e imagens semelhantes a gongolôs (diplopoda-símile)

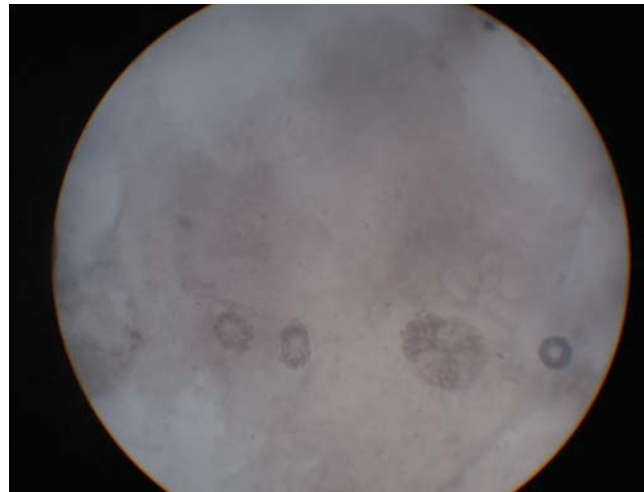


FIGURA 3: Microscopia do *Sarcoptes scabiei* no exame direto de escamas cutâneas clarificadas com KOH a 10% (aumento original 20x)

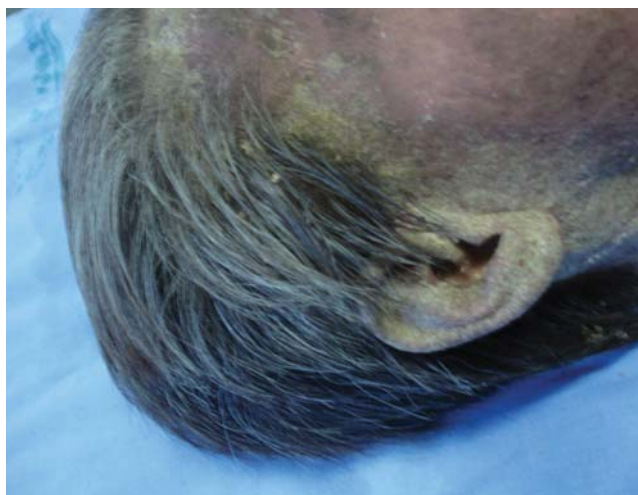


FIGURA 1: Aspecto das lesões crostosas na face e no couro cabeludo

Foi tratada com ivermectina oral e vaselina com enxofre a 10%, com boa resposta clínica e melhora dos parâmetros dermatoscópicos da infestação (Figura 4). Foi feito uso de azitromicina para tratamento de infecção bacteriana secundária, fluconazol para tratamento da candidíase e aciclovir para manejo da infecção herpética. A paciente teve alta hospitalar após 15 dias com orientação de manter controle terapêutico ambulatorial.

**DISCUSSÃO**

O abandono da TARV com queda brusca dos parâmetros imunológicos associado ao etilismo e à desnutrição favoreceu o surgimento da SC, forma de parasitose que se associa à imunossupressão. Na forma clássica da escabiose, o paciente é infestado por até 12 parasitas (sendo cada túnel habitado por um

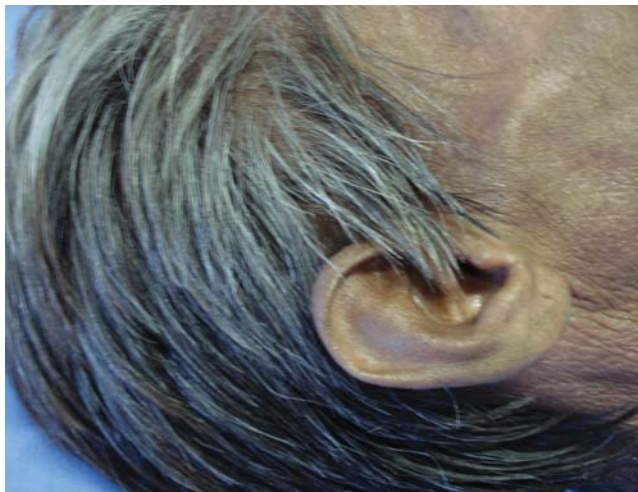

FIGURA 4: Melhora clínica significativa após 14 dias de tratamento

parasita). A dermatoscopia possibilita a identificação dos sulcos escavados, bem como a detecção dos parasitos, que ao método apresentam-se como triângulos acastanhados em forma de asa-delta, que correspon-

dem à parte anterior do *Sarcoptes scabiei*.<sup>1,2</sup>

Na escabiose hiperqueratósica, já foi comprovada a utilidade do emprego da dermatoscopia, tanto no diagnóstico como no acompanhamento terapêutico.<sup>2</sup> A riqueza de parasitas nessa forma de infestação é facilmente evidenciada por esse exame. No contexto da sida, o prurido da infecção pelo HIV, a xerose cutânea e as lesões exuberantes de dermatite seborreica podem levar a dificuldade diagnóstica da SC,<sup>5</sup> ressaltando-se ainda a importância do achado dermatoscópico de estruturas diplopoda-símile, possível novo padrão dermatoscópico patodiagnóstico da SC. O pronto isolamento da paciente evitou a disseminação da infestação. Na SC há milhares de parasitas e o achado de estruturas diplopoda-símile provavelmente correlaciona-se com escavações de maior dimensão que o sulco escabiótico classicamente descrito. A boa resposta terapêutica observada na clínica foi concomitante à melhora dos padrões de escabiose com diminuição do número de parasitas ao exame dermatoscópico. □

#### REFERÊNCIAS

1. Dupuy A, Dehen L, Bourrat E, Lacroix C, Benderdouche M, Dubertret L, et al. Accuracy of standard dermoscopy for diagnosing scabies. *J Am Acad Dermatol.* 2007;56:53-62.
2. Erbil H, Sezer E, Kurumlu Z, Tastan HB. Norwegian scabies of the legs in a patient with paraplegia. *Clin Exp Dermatol.* 2007;32:347-8.
3. Prins C, Stucki L, French L, Saurat JH, Braun RP. Dermoscopy for the in vivo detection of sarcoptes scabiei. *Dermatology.* 2004;208:241-3.
4. Zalaudek I, Giacomel J, Cabo H, Di Stefani A, Ferrara G, Hofmann-Wellenhof R, et al. Entodermoscopy: a new tool for diagnosing skin infections and infestations. *Dermatology.* 2008;216:14-23.
5. Ramachandran V, Shankar EM, Devaleenal B, Pachamuthu B, Thousen SM, Sekar R, et al. Atypically distributed cutaneous lesions of Norwegian scabies in an HIV-positive man in South India: a case report. *J Med Case Reports.* 2008;2:82.

ENDEREÇO PARA CORRESPONDÊNCIA / MAILING ADDRESS:

Loan Towersey

Rua Cel. Moreira César 229/1112 Icaraí - Niterói

24230-052 RJ

loantowersey@gmail.com

Como citar este artigo/How to cite this article: Towersey L, Cunha MX, Feldman CA, Castro CGC, Berger TG. Dermoscopia da sarna crostosa associada à síndrome da imunodeficiência adquirida. *An Bras Dermatol.* 2010;85(2):221-3.