

# Acantoma epidermolítico da região escrotal\*

## *Epidermolytic acanthoma of the scrotum\**

Nelson Guimarães Proença<sup>1</sup>

Nilceo Michalany<sup>2</sup>

**Resumo:** São apresentados dois casos de acantoma epidermolítico da região escrotal. Trata-se de homens com 52 e 68 anos de idade, tendo 21 e cinco lesões, respectivamente, todas assintomáticas. O exame anatomopatológico foi característico, mostrando hiperplasia da epiderme com alteração epidermolítica da porção superior da camada espinhosa, que se estende até a camada granulosa. Casos como esses não têm sido publicados, até aqui, no Brasil. O registro dos casos foi feito para despertar o interesse de dermatologistas e urologistas por uma afecção que não parece ser tão rara, conforme tem sido afirmado.

Palavras-chave: Acantoma; Epiderme; Escroto; Genitália masculina

**Abstract:** The authors present two cases of epidermolytic acanthoma of the scrotum in two men who are 52 and 68 years old, with 21 and 5 lesions, respectively, all asymptomatic. Pathological analysis was characteristic, showing epidermal hyperplasia with epidermolytic alterations of the superior layers of the stratum spinosum, extending up to the granular layer. Such cases have not been published in Brazil. They were registered with the purpose of calling attention of dermatologists and urologists to a disease that does not seem so rare as it has been claimed to be.

Keywords: Acanthoma; Epidermis; Genitalia, male; Scrotum

### INTRODUÇÃO

Em 1970 Shapiro, Baraf<sup>1</sup> relataram seis casos de lesões solitárias (escroto, ânus, pálpebra, região geniana, perna) e um caso com múltiplas lesões (escroto), cujo estudo anatomopatológico mostrou tratar-se de espessamento da camada malpighiana (acantoma) associado à presença de alterações epidermolíticas, ao nível da camada granulosa da epiderme. Entendendo que se tratava de um quadro não descrito antes, deram a denominação de *acanthoma epidermolyticum* (AE).

Nos 30 anos que se seguiram foram poucas as comunicações a respeito do tema,<sup>2,8</sup> o que deixou a impressão de se tratar de afecção bastante rara. Não obstante, os autores têm observado que, pelo menos

no que se refere à região escrotal, não é tão rara assim. Os autores tiveram oportunidade de observar vários pacientes com esse tipo de lesão cutânea escrotal, nos últimos anos, em dois dos quais procederam à biópsia, a qual permitiu firmar o diagnóstico.

### RELATO DOS CASOS

Ambos os pacientes eram de raça branca, um de origem italiana, o outro, de origem árabe. Tinham 52 e 68 anos, respectivamente. O primeiro consultou por ter notado a presença das lesões, que já persistiam por dois anos, sem apresentar modificações. O segundo não havia percebido que tinha lesões, avistadas durante um exame dermatológico. Em ambos os casos as

Recebido em 29.01.2004.

Aprovado pelo Conselho Consultivo e aceito para publicação em 07.06.2006.

\* Trabalho realizado em Clínica privada.

Conflito de interesse declarado: Nenhum

<sup>1</sup> Dermatologista, Médico Voluntário da Clínica de Dermatologia da Santa Casa de São Paulo - São Paulo (SP), Brasil.

<sup>2</sup> Dermatopatologista, Médico Voluntário da Clínica de Dermatologia da Santa Casa de São Paulo - São Paulo (SP), Brasil.

lesões estavam disseminadas na região escrotal, somando 21 no primeiro paciente e apenas cinco no segundo. Apresentavam-se como pápulas ovaladas ou em forma de disco, com diâmetro variável entre dois e 6mm. A superfície era absolutamente plana e de cor mais clara do que a da pele da região escrotal, violáceo-clara, variando a tonalidade do acinzentado ao esbranquiçado (Figuras 1A e 1B). Eram assintomáticas, mas estavam suficientemente desenvolvidas a ponto de despertar a atenção dos pacientes. No primeiro caso pensou-se tratar-se de infecção pelo HPV, tendo-se procedido à tentativa de demonstração da presença do vírus, pela técnica de hibridização, a qual resultou negativa. O exame anatomopatológico desse paciente mostrou o aspecto característico do AE (Figuras 2A e 2B), conforme já descrito.<sup>19</sup> A experiência vivida com esse primeiro caso permitiu aos autores o estabelecimento do diagnóstico clínico correto no segundo, o qual foi a seguir confirmado pelo exame anatomopatológico.

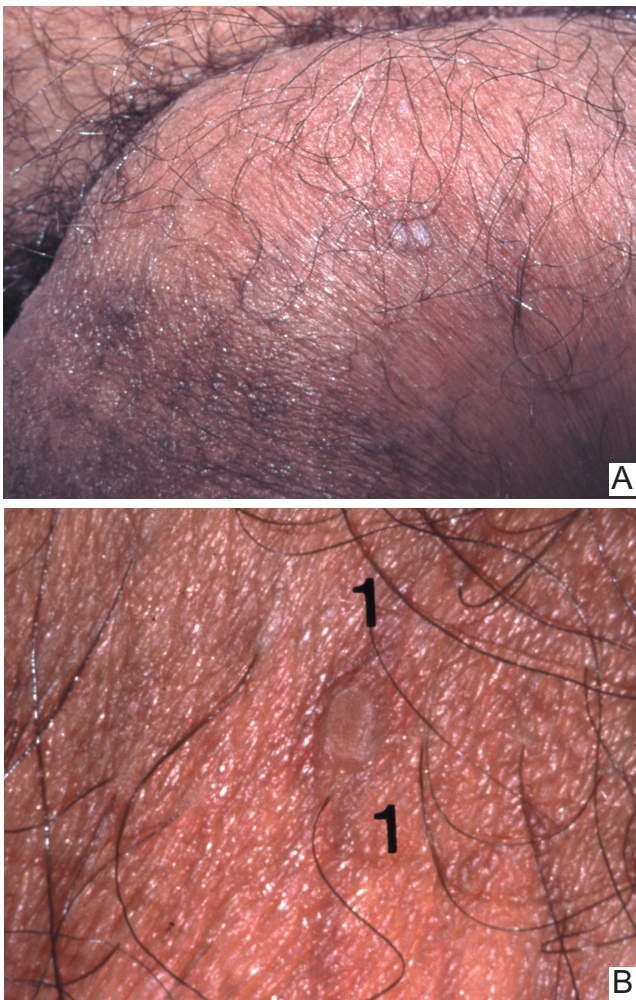


FIGURA 1: Clínica: 1A) Presença de pápulas violáceo-acinzentadas na região escrotal 1B) Mesmas pápulas, vistas em detalhe

## DISCUSSÃO

AE foi descrito em diferentes localizações, a saber: pálpebra,<sup>1</sup> região geniana,<sup>1</sup> perna,<sup>1</sup> ânus,<sup>1</sup> dorso,<sup>4,5</sup> e antebraço.<sup>7</sup> Na região escrotal há registro anterior de três casos,<sup>1,3</sup> aos quais agora são acrescentados mais dois.

Na maior parte das comunicações trata-se de lesão solitária, mas também foram descritas lesões múltiplas, sobretudo na região escrotal<sup>1</sup> e na região dorsal.<sup>4,6</sup>

Em um paciente transplantado de rim, imunodeprimido por drogas, foram encontradas centenas de lesões de AE distribuídas pelo couro cabeludo, membros superiores e inferiores, além de múltiplas lesões de verruga vulgar e de poroceratose.<sup>7</sup>

Tentativas de isolar o DNA dos papilomavírus humanos (HPV), em biópsias de casos de AE, foram negativas.<sup>7,8</sup>

O diagnóstico diferencial principal do acanto-

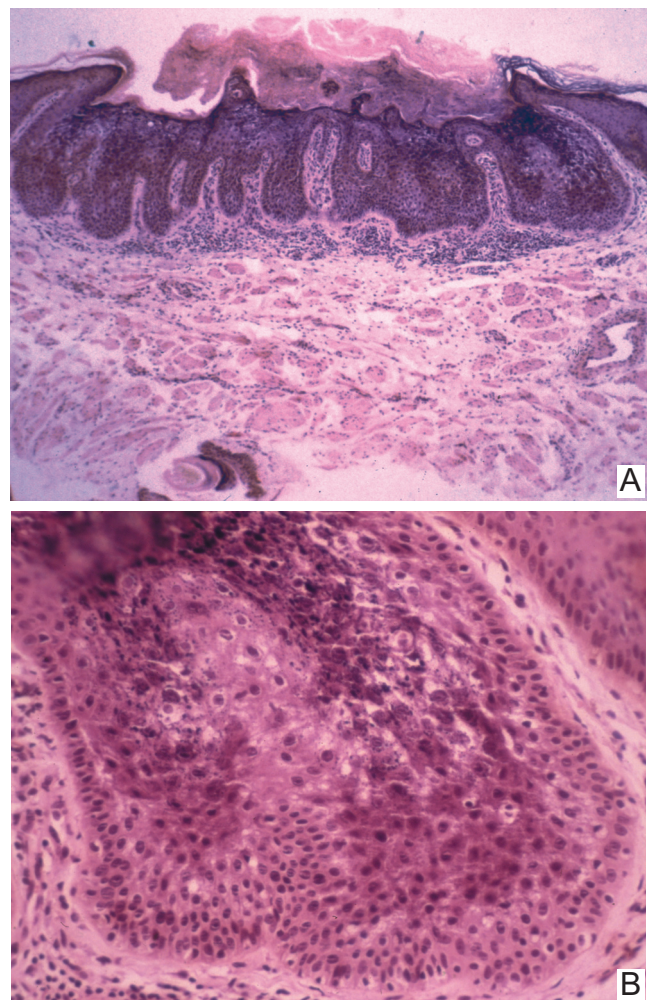


FIGURA 2: Histopatologia: 2A) Panorâmica mostrando a área acantótica (40x HE) 2B) Detalhe da área epidermolítica, que se estende da porção superior da camada espinhosa até a camada granulosa (100x HE)

ma epidermolítico é com as verrugas pelo HPV. Isso ocorre tanto com as lesões de face e do tronco (semelhança com a verruga plana) como com as lesões do escroto (semelhança com o condiloma).

Do ponto de vista histopatológico, destaque-se a necessidade de não se confundir com o chamado acantoma acantolítico, no qual o fenômeno histopatológico principal é outro, pois se trata de acantólise e não de hiperqueratose epidermolítica.

O interesse em conhecer melhor o AE da região escrotal levou os autores a organizar um protocolo de pesquisa, que já está em andamento. Por meio dele pretende-se fixar aspectos epidemiológicos, tais como a frequência e a distribuição por grupos etários e conhecer melhor seus aspectos ultramicroscópicos. É possível que a ultramicroscopia contribua para compreender a histogênese dessa curiosa lesão. □

## REFERÊNCIAS

1. Shapiro L, Baraf CS. Isolated epidermolytic acanthoma. *Arch Dermatol.* 1970;101:220-3.
2. Hirone T, Fukushiro R. Disseminated epidermolytic acanthoma. *Acta Derm Venereol.* 1973;53:393-402.
3. Niizuma K. Isolated epidermolytic acanthoma: a histological study. *Dermatologica.* 1979;159:30-6.
4. Knipper JE, Hud JA, Cockerell CJ. Disseminated epidermolytic acanthoma. *Am J Dermatopathol.* 1993;15:70-2.
5. Metzler G, Sönnichsen K. Disseminierte epidermolytische Acanthome. *Hautarzt.* 1997;48:740-2.
6. Sánchez-Carpintero I, España A, Idoate MA. Disseminated epidermolytic acanthoma probably related to trauma. *Br J Dermatol.* 1999;141:728-30.
7. Chun SI, Lee LS, Kim NS, Park KD. Disseminated epidermolytic acanthoma with disseminated superficial porokeratosis and verruca vulgaris in a immunosuppressed patient. *J Dermatol.* 1995;22:690-2.
8. Leonardi C, Zhu W, Kinsey W, Penneys NS. Epidermolytic acanthoma does not contain human papillomavirus DNA. *J Cutan Pathol.* 1991;18:103-5.
9. Lever WF, Schaumburg-Lever G. *Histopatologia da Pele.* São Paulo: Manole; 1991. p.478-9.

ENDEREÇO PARA CORRESPONDÊNCIA:

Nelson Guimarães Proença

Rua Prof Artur Ramos, 241 - 9o. Andar

01454-011 - São Paulo - SP

Tel.: (11) 3032-4633 / Fax: (11) 3032-7573

E-mail: nelson@proencaderm.med.br

Como citar este artigo: Proença NG, Michalany N. Acantoma epidermolítico da região escrotal. *An Bras Dermatol.* 2006;81(5 Supl3):S270-2.