

# Pioderma granulomatoso superficial: relato de caso de variante rara do pioderma gangrenoso\*

## Superficial granulomatous pyoderma: report of a case of an uncommon variant of pyoderma gangrenosum

Alceu Luiz Camargo Villela Berbert<sup>1</sup>  
Ademir Rocha<sup>3</sup>  
Thania Ferreira Rodrigues Cunha<sup>5</sup>

Sônia Antunes de Oliveira Mantese<sup>2</sup>  
Juliana Rezende<sup>4</sup>

**Resumo:** O pioderma gangrenoso é doença cutânea inflamatória rara, idiopática. Afeta principalmente adultos; apenas cerca de 4% dos casos são diagnosticados em crianças e adolescentes. Existem quatro formas clínicas de pioderma gangrenoso: ulcerativa, pustular, bolhosa e vegetante (pioderma granulomatoso superficial). O pioderma granulomatoso superficial é considerado a forma mais benigna e incomum da doença. Em pacientes submetidos a manipulação cirúrgica, uma eventual manifestação do pioderma gangrenoso ocorre nos locais de intervenção. Relata-se o caso de criança de cinco anos de idade, vítima de queimadura, que apresentou pioderma granulomatoso superficial sobre áreas doadoras de enxertos.

**Palavras-chave:** Dermatopatias; Pioderma gangrenoso; Transplante autólogo

**Abstract:** Pyoderma gangrenosum is a rare idiopathic skin disease. It affects mainly adults, and only 4% of the cases are diagnosed on children and adolescents. There are four clinical forms of pyoderma gangrenosum: ulcerative, pustular, bullous, and vegetative (superficial granulomatous pyoderma). Superficial granulomatous pyoderma is considered the most benign and uncommon form of the disease. Patients who have undergone surgical procedures may occasionally present pyoderma gangrenosum manifestations on the surgical site. A case of a five-year-old child, victim of burn, who presented superficial granulomatous pyoderma on the skin graft donor sites is reported.

**Keywords:** Pyoderma gangrenosum; Skin diseases; Transplantation, autologous

### INTRODUÇÃO

O pioderma gangrenoso (PG) é doença cutânea inflamatória rara, não infecciosa, de etiologia desconhecida. Afeta principalmente adultos, entre 20 e 50 anos, e não tem predileção por sexo. Aproximadamente 4% dos casos são diagnosticados em crianças e adolescentes entre cinco e 15 anos.<sup>1,2</sup> Pode ocorrer em qualquer parte do corpo, mas os locais mais comuns são os membros inferiores (preferentemente na área pré-tibial), cabeça e pescoço.<sup>1,3</sup> Na faixa

etária pediátrica, as lesões também podem ocorrer na face, no tronco, no períneo e na região anal.

Em 50% dos casos, há associação entre o PG e algumas doenças sistêmicas, como doença intestinal inflamatória, artrite reumatoide, espondiloartropatias, gamopatia monoclonal, neoplasias, hepatites e AIDS.<sup>1,2,4</sup> Em crianças, a associação mais frequente ocorre com doença intestinal inflamatória.<sup>3</sup>

Nos últimos anos, muitas anormalidades imuno-

Recebido em 14.12.2007.

Aprovado pelo Conselho Consultivo e aceito para publicação em 21.10.08.

\* Trabalho realizado na Disciplina de Dermatologia da Faculdade de Medicina da Universidade Federal de Uberlândia (UFU) – Uberlândia (MG), Brasil.

Conflito de interesse: Nenhum / Conflict of interest: None

Suporte financeiro: Nenhum / Financial funding: None

<sup>1</sup> Mestre em Medicina pela Universidade Federal de Uberlândia (UFU). Professor Assistente de Dermatologia da Universidade Federal de Uberlândia (UFU) – Uberlândia (MG), Brasil.

<sup>2</sup> Doutora em Medicina pela Universidade Federal de São Paulo (Unifesp). Professora Associada de Dermatologia da Universidade Federal de Uberlândia (UFU) – Uberlândia (MG), Brasil.

<sup>3</sup> Doutor em Patologia pela Universidade Federal de Minas Gerais. Professor Titular de Anatomia Patológica da Universidade Federal de Uberlândia (UFU) – Uberlândia (MG), Brasil.

<sup>4</sup> Acadêmica do curso de Medicina da Universidade Federal de Uberlândia (UFU) – Uberlândia (MG), Brasil.

<sup>5</sup> Acadêmica do curso de Medicina da Universidade Federal de Uberlândia (UFU) – Uberlândia (MG), Brasil.

lógicas têm sido demonstradas em pacientes com PG. Devido a alteração imune, em que a pele reage de forma exacerbada, lesões podem ocorrer em áreas de trauma mínimo, fenômeno conhecido como patergia.<sup>1</sup> Por isso intervenções cirúrgicas são contraindicadas.<sup>5</sup>

Existem quatro diferentes variantes do PG: ulcerativa, bolhosa, pustular e vegetante, também conhecida como pioderma granulomatoso superficial (PGS). As três primeiras são caracterizadas por lesões inicialmente nodulares, pustulosas ou bolhosas, que evoluem rapidamente para uma ou mais ulcerações com bordas escavadas, violáceas, e base necrótica e hemorrágica, circundadas por halo eritematoso.<sup>2,3,5</sup> O PGS é considerado a forma mais benigna e incomum.<sup>6</sup> Apresenta-se como ulceração frequentemente única, superficial, com bordas elevadas, de progressão lenta e que comumente responde a terapia tópica ou intralesional;<sup>1,7</sup> geralmente não está associado a doenças sistêmicas.<sup>2</sup>

O diagnóstico é baseado na história clínica, na morfologia da lesão, no exame histopatológico e na exclusão de outras doenças que causem ulceração cutânea.<sup>3,2,7</sup> Os achados de biópsia são bastante variados, desde inespecíficos, como dermatose neutrofilica, até infiltrado linfocítico com vasculite necrotizante,<sup>2</sup> sendo a biópsia essencial para afastar outros diagnósticos diferenciais.<sup>5,8</sup>

O tratamento é dividido em local e/ou sistêmico e é individualizado, dependendo do tipo de PG. Os tipos ulcerativo e bolhoso necessitam, geralmente, de terapia imunossupressora agressiva; e o PGS, de terapia tópica, intralesional ou com corticosteroide em doses baixas. As lesões podem estar associadas a infecção secundária, necessitando de antibioticoterapia.<sup>2</sup> Além disso, o tratamento também deve ser dirigido para a doença sistêmica caso haja associação.

Relata-se o caso de criança de cinco anos de idade, vítima de queimadura, que apresentou pioderma gangrenoso do tipo granulomatoso superficial sobre áreas doadoras de enxerto cutâneo.

## RELATO DE CASO

Criança de cinco anos, branca, do sexo masculino, natural de Alexandrita (MG) e procedente de Iturama (MG). Foi atendida no Hospital de Clínicas da Universidade Federal de Uberlândia (HC-UFU) em 20/12/2002, com história de queimadura por líquido inflamável (álcool) seis dias antes. As queimaduras afetavam a face, os membros superiores, os membros inferiores e o tronco, abrangendo 35% da superfície corporal. O paciente apresentava-se desidratado e febril. Evoluiu com infecção secundária das lesões, distúrbio hidroeletrólítico e sepse, sendo instituídas antibioticoterapia (amicacina e cefazolina) e soroterapia. Realizaram-se debridamentos seguidos de enxer-

tos de pele. Nos membros inferiores, sobre as áreas doadoras de enxerto cutâneo, foram observadas úlceras fagedênicas rasas, bem delimitadas, de contornos irregulares, fundo com tecido de granulação parcialmente coberto por crostas hemáticas ou melicéricas e bordas ligeiramente elevadas (Figura 1). O exame histopatológico de fragmento de pele da coxa esquerda obtido por biópsia mostrou: infiltração difusa por linfócitos, plasmócitos, histiócitos, granulócitos neutrófilos e eosinófilos, com células gigantes de perimeio; edema; exsudato neutrofilico na parede de pequenos vasos (especialmente vênulas); hemácias extravasadas; fibrina; material necrótico e neoformação de pequenos vasos, por vezes com endotélio proeminente. (Figuras 2 e 3). O quadro foi considerado compatível com pioderma gangrenoso. Exames para investigar a coexistência de doença de Crohn, colite ulcerativa, leucemia, mieloma, gamopatia monoclonal, policitemia vera, metaplasia mieloide, hepatite crônica ativa, hepatite C, infecção por HIV e LES foram realizados e apresentaram resultados negativos.

A terapêutica consistiu de prednisona 20 mg/dia VO e curativos com creme contendo betametasona e gentamicina, alternados com peróxido de benzoíla, tendo sido suspensas outras cirurgias programadas. O paciente evoluiu satisfatoriamente, com regressão do tecido de granulação e rápida reepitelização das lesões. A alta foi antecipada a pedido da mãe.

## DISCUSSÃO

No presente caso, o PG foi observado em criança com cinco anos de idade, vítima de queimaduras, e mostrou certas singularidades. Primeiramente, ressalta-se o fato de que as lesões surgiram nos membros inferiores, e não nas regiões preferenciais da doença

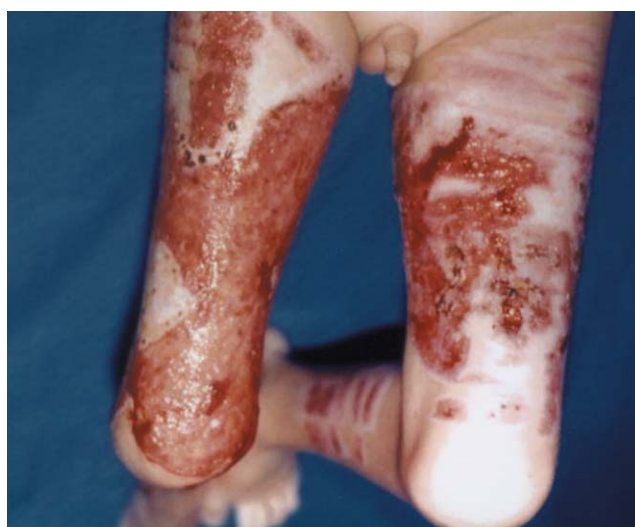

FIGURA 1: Ulcerações fagedênicas de contornos irregulares e fundo eritematoso localizadas na face anterior das coxas

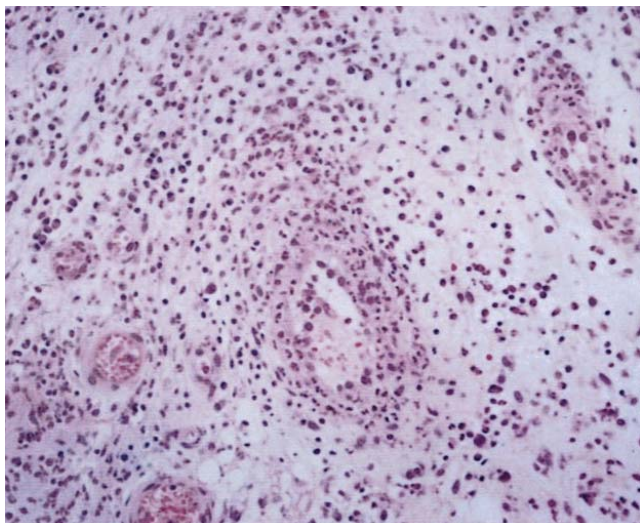


FIGURA 2: Edema, exsudato misto na derme e exsudato neutrofílico acentuado na parede de vasos

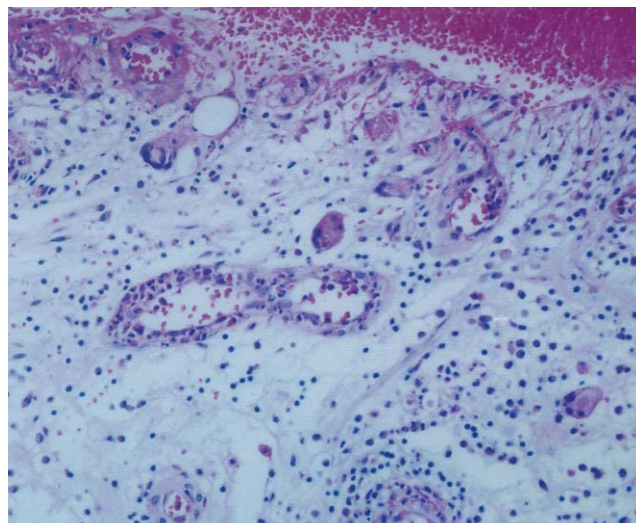


FIGURA 3: Úlcera recoberta por crosta. Derme apresentando: exsudato mononuclear, neutrofílico, eosinofílico e hemático difuso; exsudato neutrofílico na parede de pequenos vasos; edema; neoformação de pequenos vasos; células gigantes do tipo corpo estranho

em crianças. Além disso, as úlceras foram observadas sobre áreas doadoras de enxerto cutâneo. Apesar de existirem relatos de PG sobre locais de cirurgias, eles não se relacionam especificamente a áreas cutâneas doadoras.

Pode-se dizer que o PG existe como espectro clínico, em que de um lado encontra-se o tipo clássico, agressivo e debilitante, enquanto do outro lado está o PGS com seu curso benigno e crônico.<sup>6</sup> Além das diferenças clínicas, há também diferenças nas manifestações histopatológicas. A forma clássica do PG mostra geralmente infiltrado neutrofílico maciço. No PGS, por sua vez, verifica-se a presença de abscesso neutrofílico dérmico superficial, circundado por uma zona estreita de histiócitos e algumas células gigantes tipo corpo estranho, com infiltrado inflamatório misto composto por plasmócitos e eosinófilos. A epiderme, na borda da úlcera, frequentemente mostra hiperplasia pseudoepiteliomatosa.<sup>9</sup>

Os achados clínicos neste paciente e a rápida resposta ao tratamento correspondem precisamente aos aspectos clínicos típicos do PGS. As alterações histopatológicas encontradas também são bastante

sugestivas dessa variante incomum do PG, o que torna plausível, portanto, a conclusão de que se trata de um caso desse tipo. Revisões da literatura mostram que o PGS tem tendência peculiar para ocorrer sobre ferimentos cirúrgicos<sup>10</sup> e que a excisão das lesões é, em grande parte, seguida pela sua recorrência ou aumento de sua área original.<sup>5</sup> Por isso, debridamentos e tratamentos cirúrgicos devem ser evitados, medida que foi adotada no caso em questão.

A terapêutica mais frequentemente prescrita a crianças com PG é a corticoterapia sistêmica, que geralmente tem bom resultado, tendo sido ministrada ao nosso paciente em dose anti-inflamatória e associada à terapia tópica.

O enquadramento do PG na forma granulomatosa superficial o mais precocemente possível torna-se importante no sentido de evitar procedimentos médicos ou da rotina da enfermagem que possam induzir patergia e também de propiciar a instauração de terapêutica adequada, evitando-se o uso de imunossupressores, já que essa forma de PG responde bem às terapias tópicas e/ou ao emprego de corticoides em doses moderadamente baixas. □

## REFERÊNCIAS

1. Mani V. Pyoderma gangrenosum. *Int J Low Extrem Wounds*. 2002;1:43-8.
2. Nukumizu LA, Silva CAA, Lotito APN, Campos LMMA, Liphaut BL, Koda YKL, et al. Pioderma gangrenoso na infância e doenças sistêmicas associadas: relato de cinco casos. *Rev Bras Reumatol*. 2002;42:65-71.
3. Wollina U. Pyoderma gangrenosum. *Orphanet J Rare Dis* [serial on the Internet]. 2007 [cited 2007 May 20]; 2:19. Available from: <http://www.OJRD.com/content/2/1/19>.
4. Costa IMC, Nogueira LSC. Pioderma gangrenoso e artrite reumatóide: relato de caso. *An Bras Dermatol*. 2005;80:81-2.
5. Harris AJ, Regan P, Burge S. Early diagnosis of pyoderma gangrenosum is important to prevent disfigurement. *BMJ*. 1998;316:52-3.
6. Thami GP, Kaur S, Punia RS, Kanwart AJ. Superficial granulomatous pyoderma: an idiopathic granulomatous cutaneous ulceration. *J Eur Acad Dermatol Venereol*. 2002;16:159-61.
7. Wines N, Wines M, Ryman W. Understanding Pyoderma Gangrenosum: a review. *MedGenMed* [serial on the Internet]. 2001 [cited 2006 Jan 10]. Available from: [http://www.medscape.com/viewarticle/408145\\_print](http://www.medscape.com/viewarticle/408145_print).
8. Tay YK, Friednash M, Aeling JL. Acute pyoderma gangrenosum does not require surgical therapy. *Arch Fam Med* [serial on the Internet]. 1998 [cited 2007 Jan 5];7:377-80. Available from: <http://archfami.ama-assn.org/cgi/content/abstract/7/4/377>.
9. Weedon D. The vasculopathic reaction pattern. In: Weedon D. *Skin pathology*. 2 ed. London: Churchill Livingstone; 2002. p. 251-2.
10. Gibson LE. Superficial granulomatous pyoderma: who are you? *J Eur Acad Dermatol Venereol*. 2002;16:97.

---

*ENDEREÇO PARA CORRESPONDÊNCIA / MAILING ADDRESS:*  
*Prof. Dr. Alceu Luiz Camargo Villela Berbert*  
*Rua: Gonçalves Dias, 540 - Tabajaras*  
*38400-288 Uberlândia - MG*  
*Tel./Fax: (34) 32182386*  
*E-mail: alceuberbertt@yahoo.com.br*

Como citar este artigo/*How to cite this article*: Berbert ALCV, Mantese SAO, Rocha A, Rezende J, Cunha TFR. Pioderma granulomatoso superficial: relato de caso de variante rara do pioderma gangrenoso. *An Bras Dermatol*. 2009;84(3):285-88.