

Psoríase pustulosa da infância – Relato de caso^{*}

Childhood pustular psoriasis – Case report

Yuri Nogueira Chaves¹
Priscila F. Landulfo Jorge³
Maria de Fátima Paim de Oliveira⁵

Dulceane Natyara Cardoso²
Ivonise Follador⁴

Resumo: A psoríase pustulosa generalizada é tipo raro de psoríase descrita pela primeira vez, em 1910, por Von Zumbusch. A psoríase pustulosa generalizada na criança tende a ter um curso mais benigno que no adulto, entretanto, em sua forma grave, pode por em risco a vida do paciente. Talvez, pela raridade da doença, nenhuma opção terapêutica se mostrou consistentemente eficaz e segura até o momento. Relatos isolados sugerem ser o retinoide a droga de escolha nesses casos, porém trata-se de fármaco que, na primeira infância, traz mais dificuldades no manejo. Relata-se exemplo dessa rara doença em lactente, quadro extenso e grave, com resposta satisfatória ao uso de dapsona, com boa tolerabilidade.

Palavras-chave: Criança; Dapsona; Psoríase; Terapêutica

Abstract: Generalized pustulous psoriasis is a rare type of psoriasis first described in 1910 by Von Zumbusch. This disease tends to have a more benign development in children when compared to its development in adults. However, in its serious form it may represent a risk to the patient's life. Maybe, due to being such a rare disease no therapeutic option has so far consistently proved to be both effective and safe. Isolated reports suggest that retinoid is the best choice of drug in these cases. However, it is difficult to manage this drug in early infancy. The present report describes a serious case of this rare disease in an infant with a satisfactory response and good tolerance to the use of dapsone.

Keywords: Child; Dapsone; Psoriasis; Therapeutics

INTRODUÇÃO

Psoríase pustulosa generalizada (PPG) é tipo raro de psoríase descrita pela primeira vez, em 1910, por Von Zumbusch, e é considerada o tipo mais grave desta enfermidade.¹ Baker e Ryan² classificaram esse tipo de psoríase em quatro formas: von zumbusch, anular, exantemática e localizada (exceto acral e palmo-plantar), sendo que nenhum desses tipos são mutuamente exclusivos. Essa forma generalizada de psoríase é caracterizada pelo desenvolvimento de

pústulas estéreis subcórneas sobrepostas em base eritematosa.¹ Na literatura, estão descritos menos de 200 casos da forma von zumbusch em crianças.³ O relato deste caso decorre tanto pela sua raridade, como também pelo desafio terapêutico que impõe.

RELATO DO CASO

Paciente do sexo masculino, de 1 ano e 8 meses, cuja genitora referia que, desde os dois meses

Recebido em 12.08.2008.

Aprovado pelo Conselho Consultivo e aceito para publicação em 01.12.08.

^{*} Trabalho realizado no Serviço de Dermatologia do Complexo Hospitalar Universitário Professor Edgar Santos - Universidade Federal da Bahia - Departamento de Dermatologia da Universidade Federal da Bahia (UFBA) - Salvador (BA), Brasil.

Conflito de interesse: Nenhum / *Conflict of interest: None*

Suporte financeiro: Nenhum / *Financial funding: None*

¹ Médico residente do Serviço de Dermatologia do Complexo Hospitalar Universitário Professor Edgar Santos - Universidade Federal da Bahia (UFBA) - Salvador (BA), Brasil.

² Estudante de Graduação da Faculdade de Medicina da Universidade Federal da Bahia (UFBA) - Salvador (BA), Brasil.

³ Estudante de Graduação da Faculdade de Medicina da Universidade Federal da Bahia (UFBA) - Salvador (BA), Brasil.

⁴ Doutora em Dermatologia pela Universidade Federal da Bahia (UFBA) e médica preceptora do Serviço de Dermatologia do Complexo Hospitalar Universitário Professor Edgar Santos - Universidade Federal da Bahia (UFBA) - Salvador (BA), Brasil.

⁵ Doutora em Medicina e Saúde pela Universidade Federal da Bahia (UFBA) e médica preceptora do Serviço de Dermatologia do Complexo Hospitalar Universitário Professor Edgar Santos - Universidade Federal da Bahia (UFBA) - Salvador (BA), Brasil.

de idade, apresentava pápulas puntiformes pruriginosas e pústulas disseminadas pelo corpo, inclusive na genitália, poupando mucosas. As pústulas tendiam à confluência formando lagos de pus sobre base eritematosa. Febre e adinamia acompanhavam o quadro. A melhora parcial e temporária era obtida com uso de antibióticos sistêmicos e corticosteroides tópicos, sempre com novos episódios de recrudescência. Relatava ainda que o genitor do paciente apresentou quadro semelhante na infância, com remissão espontânea.

Ao exame dermatológico, evidenciaram-se placas eritematosas, descamativas, com pústulas generalizadas e áreas com crostas melicéricas, com poucas áreas do tegumento poupadas. Em algumas áreas as placas eritematosas, eram margeadas por pústulas, dando aspecto circinado às lesões (Figuras 1 e 2).

Dentre os exames laboratoriais relevantes, encontravam-se leucocitose de 22.300 (Valor de referência -VR: 5 a 10 mil); anemia com hemoglobina de 10,8% (VR: > 12,5 a 17,5) e hematócrito de 31% (VR: 40 a 54%); plaquetose de 670 mil /mm³ (VR: 150 a 450 mil/mm³); velocidade de hemossedimentação de 41 mm na 1ª hora (VR: 3 a 20) e Proteína C reativa de 6 mg/L (VR: <6).

O exame anatomopatológico evidenciou vesícula subcórnea mantendo exsudato fibrino-leucocitário, na luz e epiderme, mostrando acantose, com discreta hiperqueratose e pequenas áreas de paraceratose; na derme havia infiltrado mononuclear com agrupamentos de neutrófilos (Figuras 3 e 4). Esse resultado foi compatível com a suspeita clínica de psoríase pustulosa.

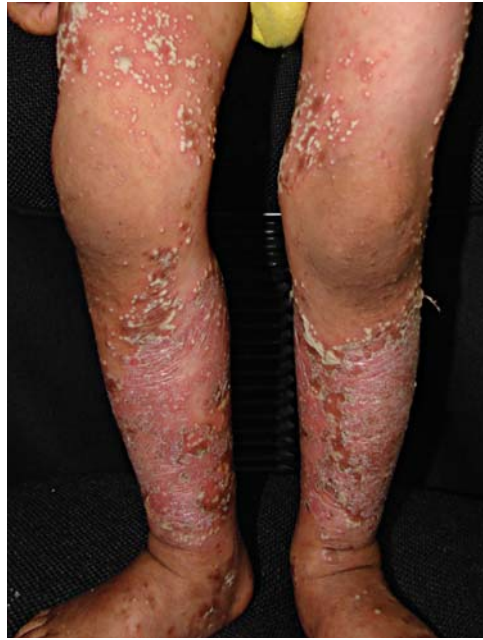

FIGURA 2: Placas descamativas com numerosas pústulas, sobrepostas nos membros inferiores (HE; 100x)

O paciente foi medicado com dapsona 5mg, de 12 em 12 horas, e sulfato ferroso 10ml por dia. Evoluiu em três meses, com perda de peso, após suspensão do corticoide tópico, resolução da febre e melhora da adinamia. Ainda houve regressão parcial das lesões citadas acima, porém evidenciando-se ainda surgimento de novas lesões. Apresentava pústulas, com base eritematosa no dorso, abdômen e tórax (Figuras 5 e 6). A dapsona foi mantida, sendo programada a introdução de ciclosporina, caso não houvesse resposta satisfatória ao tratamento corrente.

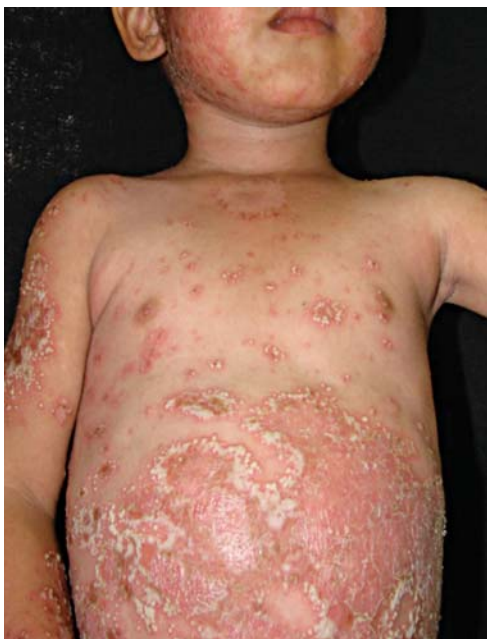

FIGURA 1: Placas eritematosas, descamativas margeadas por grande quantidade de pústulas no tronco

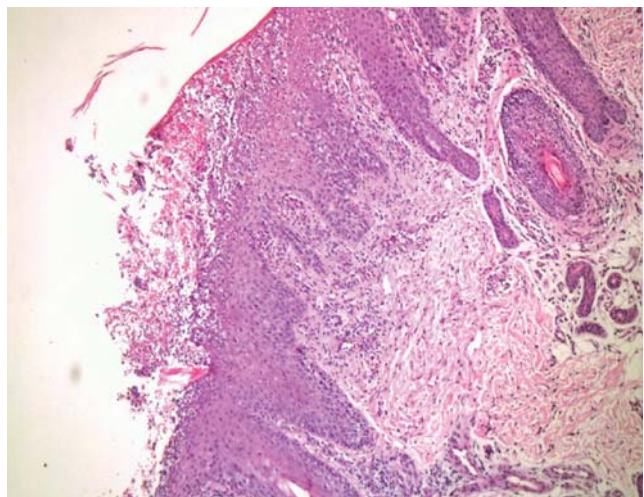


FIGURA 3: Observar vesícula subcórnea com exsudato fibrino-leucocitário

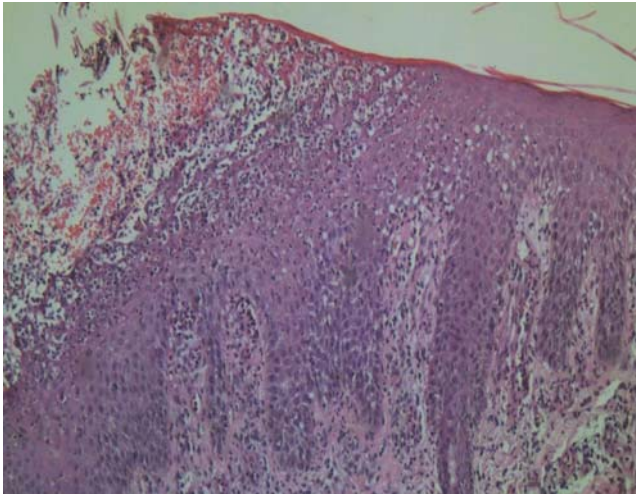


FIGURA 4: Acanthose, hiperqueratose e áreas de paraceratose; infiltrado mononuclear dérmico com agrupamentos de neutrófilos (HE; 200X)

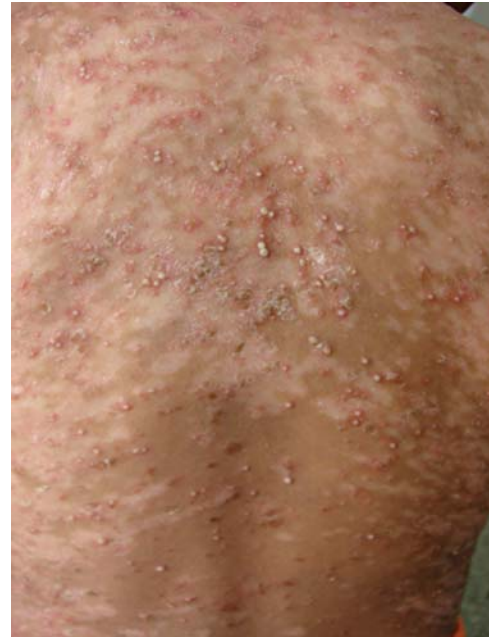

FIGURA 6: Lesões hipocrômicas residuais com pústulas esparsas

DISCUSSÃO

A psoríase pustulosa generalizada (PPG) é rara em crianças. Pode acontecer, em qualquer idade na infância, mas é mais comum começar no primeiro ano de vida.⁴ Ao contrário da psoríase no adulto, a PPG na criança tem predominância no sexo masculino, em razão de 3:2.⁵ Dados epidemiológicos e imunogenéticos têm demonstrado a predisposição hereditária na psoríase. A participação de genes do HLA vem sendo bastante estudada, sendo a maior correlação encontrada com o HLA-Cw6.⁶

Nesse relato, o paciente apresentava história familiar de lesões semelhantes, o que corrobora o importante papel da hereditariedade na psoríase.⁴ Possíveis diagnósticos diferenciais incluem: a síndrome da pele escaldada estafilocócica, síndrome de

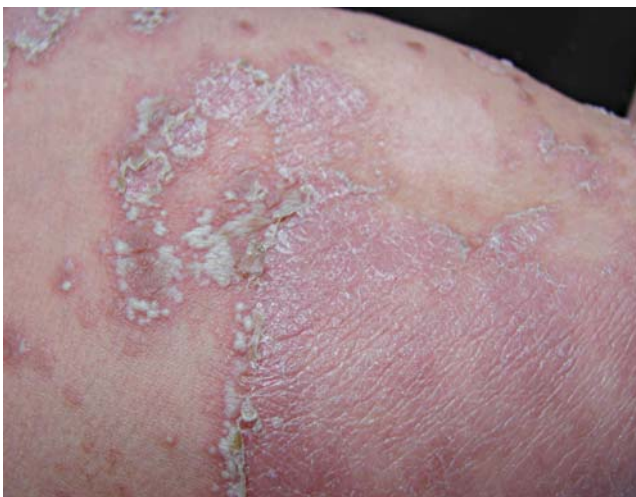

FIGURA 5: Placas eritematosas ainda com pústulas margeadas, após 3 meses de tratamento

Reiter, candidíase generalizada, dermatite atópica, dermatite seborreica, miliária pustulosa e pustulose exantemática aguda generalizada.^{3,7} Os dados clínicos apresentados, associados à histopatologia típica de PPG, confirmaram o diagnóstico. O tipo von zumbusch é forma aguda que se apresenta pela erupção abrupta de pústulas estéreis sobre base eritematosa, sendo acompanhada de sintomas sistêmicos graves, tais como: febre e dor, por vezes, pondo em risco a vida do paciente.⁸ No caso relatado, o paciente apresentava febre e adinamia como - sinais de gravidade, apontando para a necessidade imediata de iniciar terapia sistêmica. Talvez, pela raridade da doença, um tratamento seguro e consistentemente eficaz ainda não foi identificado. As opções terapêuticas já publicadas incluem retinoides sistêmicos, ciclosporina A, PUVA, UVBnB, metotrexato e dapsona, além de tratamentos tópicos.⁹⁻¹³ Outras opções mais recentes, são os chamados biológicos como infliximab e etanercept, usados ainda de forma incipiente na PPG em crianças.¹⁴ No caso aqui relatado, optou-se pelo uso da dapsona, por ser fármaco relativamente seguro e pela extensa experiência do serviço com esse fármaco, usado em diversas outras enfermidades. A resposta a esse tratamento foi parcial após o primeiro trimestre de tratamento, sendo programado o uso de ciclosporina para consulta seguinte, caso não houvesse controle efetivo da doença. A PPG na criança tende a ter um curso mais benigno que no adulto, no entanto, em sua forma grave, pode por em risco a vida do paciente.³ A pronta introdução de terapêutica sistêmica se faz necessária. Nesse relato de caso de doença rara, foi exposta à experiência, com uso de dapsona, podendo esta ser considerada fármaco moderadamente efetivo para tal. □

REFERÊNCIAS

1. Khan SA, Peterkin GA, Mitchell PC. Juvenile generalized pustular psoriasis. A report of five cases and a review of the literature. *Arch Dermatol.* 1972;105:67-72.
2. Baker H, Ryan TJ. Generalized pustular psoriasis. A clinical and epidemiological study of 104 cases. *Br J Dermatol.* 1968;80:771-93.
3. Cassandra M, Conte E, Cortez B. Childhood pustular psoriasis elicited by the streptococcal antigen: a case report and review of the literature. *Pediatr Dermatol.* 2003;20:506-10
4. Beylot C, Puissant A, Bioulac P, Saurat JH, Pringuet R, Doutre MS. Particular clinical features of psoriasis in infants and children. *Acta Derm Venereol.* 1979;87:95-7.
5. Karamfilov T, Wollina U. Juvenile generalized pustularpsoriasis. *Acta Derm Venereol.* 1998;78:220.
6. Elder JT, Nair RP, Guo SW, Henseler T, Christopher E, Voorhees JJ. The genetics of psoriasis. *Arch Dermatol.* 1994;130:216-24.
7. Zelickson BD, Muller SA. Generalized pustular psoriasis in childhood. Report of thirteen cases. *J Am Acad Dermatol.* 1991;24:186-94.
8. Pouessel G, Ythier H, Carpentier O, Vachée A, Etienne J, Catteau B. Childhood pustular psoriasis associated with panton-valentine leukocidin-producing *Staphylococcus aureus*. *Pediatr Dermatol.* 2007;24:401-4.
9. Baker H. Generalized pustular psoriasis. In: Roenigk HH Jr, Maibach HI, eds. *Psoriasis*. New York: Marcel Dekker; 1991. p.35-45.
10. Yu HJ, Park JW, Park JM, Hwang DK, Park YW. A case of childhood generalized pustular psoriasis treated with dapson. *J Dermatol.* 2001;28:316-9.
11. Dogra S, Kumaran MS, Handa S, Kanwar AJ. Methotrexate for generalized pustular psoriasis in a 2-year-old child. *Pediatr Dermatol.* 2005;22:85-6.
12. Ergin S, Ersoy-Evans S, Sahin S, Ozkaya O. Acitretin is a safe treatment option for infantile pustular psoriasis. *J Dermatolog Treat.* 2008;19:341-3.
13. Al-Shobaili H, Al-Khenaizan S. Childhood generalized pustular psoriasis: successful treatment with isotretinoin. *Pediatr Dermatol.* 2007;24:563-4.
14. Pereira TM, Vieira AP, Fernandes JC, Antunes H, Basto AS. Anti-TNF-alpha therapy in childhood pustular psoriasis. *Dermatology.* 2006;213:350-2.

ENDEREÇO PARA CORRESPONDÊNCIA / MAILING ADDRESS:
Maria de Fátima Santos Paim de Oliveira
Rua Reitor Macedo Costa 113 apartamento 1401-A,
41815 150 Itaigara, Salvador – BA
e-mail: mfatimapaim@gmail.com

Como citar este artigo/*How to cite this article*: Chaves YN, Cardoso DN, Landulfo Jorge PF, Follador I, de Oliveira M de FP. Psoríase Pustulosa da Infância – Relato de Caso. *An Bras Dermatol.* 2010;85(6):899-902.