

RESUMO

O termo neoplasia endócrina múltipla tipo 2 (NEM 2) foi sugerido em 1968, por Steiner e cols., para diferenciar a síndrome clínica caracterizada pela presença de carcinoma medular de tireóide (CMT), feocromocitoma e hiperparatireoidismo, então denominada síndrome de Sipple, da síndrome de Wermer ou NEM tipo 1, que acomete as glândulas paratireóides, pâncreas e hipófise. Sizemore e cols. (1974) complementaram a diferenciação através da classificação da NEM 2 em 2 subgrupos: pacientes com CMT, feocromocitoma, hiperparatireoidismo e aparência normal (NEM 2A) e pacientes sem acometimento das paratireóides e fenótipo caracterizado por ganglioneuromatose intestinal e hábitos marfanóides (NEM 2B). CMT é usualmente o primeiro tumor a ser diagnosticado. O diagnóstico do CMT determina que seja avaliada a extensão da doença e rastreamento do feocromocitoma e hiperparatireoidismo. O diagnóstico de CMT esporádico ou hereditário é realizado através da análise molecular do proto-oncogene *RET*. Neste artigo são discutidos os aspectos fisiopatológicos, as anormalidades genéticas e os aspectos clínicos da NEM 2. A abordagem diagnóstica e terapêutica nos indivíduos afetados, portadores assintomáticos e familiares em risco também são discutidos. Os avanços relacionados ao rastreamento genético e intervenção precoce permitiram uma melhoria no prognóstico a longo prazo. No entanto, ainda não dispomos de tratamento eficaz para doença metastática. (Arq Bras Endocrinol Metab 2005;49/5:725-734)

Descritores: CMT; Proto-oncogene *RET*; MEN 2A; MEN 2B; CMTF

ABSTRACT

Multiple Endocrine Neoplasia Type 2.

The term multiple endocrine neoplasia (MEN) was introduced by Steiner et al. in 1968 to describe disorders that include a combination of endocrine tumors. The Wermer syndrome was designed as MEN 1 and the Sipple syndrome as MEN 2. Sizemore et al. (1974) completed that the MEN 2 category included 2 subgroups: patients with medullary thyroid carcinoma (MTC), pheochromocytoma, and parathyroid disease and a normal appearance (MEN 2A) and other without parathyroid disease but with mucosal neuromas and mesodermal abnormalities (MEN 2B). MTC is usually the first tumor diagnosed. The diagnosis of MTC has several implications: disease extent should be evaluated, pheochromocytoma and hyperparathyroidism should be screened and whether the MTC is sporadic or hereditary should be determined by a direct analysis of the *RET* proto-oncogene. Here, the pathological characteristics, genetic abnormalities, and clinical features of MEN 2 are discussed. The diagnostic and therapeutic approaches used to patients with clinical disease and carriers identified through familiar screening are also described. Progresses related especially to genetic screening and earlier intervention have permitted an improvement in the long-term outcome. However, treatment for disseminated disease is still ineffective. (Arq Bras Endocrinol Metab 2005;49/5:725-734)

Ana Luiza Maia
Jorge Luiz Gross
Marcia Khaled Puñales

Serviço de Endocrinologia,
Hospital de Clínicas de Porto
Alegre, Universidade Federal do
Rio Grande do Sul,
Porto Alegre, RS.

Recebido em 03/08/05
Revisado em 13/08/05
Aceito em 20/08/05

Keywords: MTC; *RET* proto-oncogene; NEM 2A; NEM 2B; FMTC

O TERMO NEOPLASIA ENDÓCRINA MÚLTIPLA TIPO 2 (NEM 2) foi sugerido em 1968, por Steiner e cols. (1), para diferenciar uma síndrome clínica caracterizada pela presença de carcinoma medular de tireóide (CMT), feocromocitoma e hiperparatireoidismo, da conhecida síndrome de Wermer ou neoplasia endócrina múltipla tipo 1, que acomete as glândulas paratireóide, pâncreas e hipófise (2). A NEM 2 se subdivide em Neoplasia Endócrina Múltipla tipo 2A (NEM 2A), 2B (NEM 2B), Carcinoma Medular de Tireóide Familiar (CMTF) e outras formas hereditárias (3-5). A denominação de neoplasia endócrina múltipla refere-se, então, a desordens distintas, geneticamente determinadas, caracterizadas pelo acometimento de hiperplasia e/ou neoplasia em uma ou mais glândulas no mesmo indivíduo (4,5). Apesar de raras, essas síndromes despertam um grande interesse devido às suas características bioquímicas e genéticas, constituindo um excelente modelo experimental para o estudo da tumorigênese.

CARACTERÍSTICAS CLÍNICAS

A síndrome genética NEM 2A se caracteriza pela

Tabela 1. Classificação, incidência e mutações associadas à neoplasia endócrina múltipla tipo 2.

Fenótipo	Incidência	Mutações			Apresentação Clínica	
		Germinativas no proto-oncogene <i>RET</i>				
		Exons	Códons	%		
CMT esporádico	80%				CMT	
NEM 2A	9%	10	609	<1	CMT, feocromocitoma e hiperparatireoidismo	
			611	2		
			618	3		
			620	6		
			634	87		
			634&640*			
NEM 2B	3%	14	790** e		CMT, feocromocitoma e ganglioneuromas	
			804&806			
			804&904			
			883	5		
CMTF	1%	8	533*	94	CMT (em pelo menos 4 membros)	
			609	4		
			611	<1		
			618	30		
			620	21		
			11	630		<1
				634		26
				768		8
			13	790		<1
				791		<1
				804		3
			14	804		3
				891		<1
Outras formas	7%				CMT (em 2 ou 3 membros)	

* Mutação dupla; ** 1 família relatada

presença de CMT (95%), Feocromocitoma (30 – 50%) e Hiperparatireoidismo (10-20%) (tabela 1).

O CMT manifesta-se clinicamente como um nódulo ou massa cervical. Em aproximadamente 50% dos casos os pacientes já apresentam comprometimento em linfonodos cervicais ao diagnóstico. As metástases a distância e os sintomas paraneoplásicos são eventos mais tardios na doença (6,7). O CMT hereditário é usualmente precedido por hiperplasia celular e apresenta com freqüência uma distribuição multifocal e multicêntrica (4,5,7). O pico de incidência ocorre na terceira e quarta décadas de vida nas formas de NEM 2A e CMTF e mais precocemente na NEM 2B, sendo comum o diagnóstico na infância (4,5,7). A doença adrenomedular é usualmente multicêntrica e bilateral, geralmente detectada após o aparecimento de CMT. O hiperparatireoidismo ocorre em aproximadamente 10 a 20% dos indivíduos com NEM 2A, acometendo geralmente todas as glândulas paratireóides (4,5,7). A lesão histológica mais comumente observada nos estágios iniciais da doença é a hiperplasia da glândula, porém se a doença é diagnosticada mais tardiamente, a lesão adenomatosa se superpõe à hiperplasia (1,7). De acordo com a apresentação clínica, a síndrome NEM 2A pode ser subdividida em três subtipos fenotípicos: a) NEM 2A-1, quando os três componentes (CMT, feocromocitoma e hiperparatireoidismo) estão presentes; b) NEM 2A-2, quando o CMT é associado ao feocromocitoma ou c) NEM 2A-3, na presença de CMT e hiperparatireoidismo (4,5,7). Outras associações raras da NEM 2A incluem a associação com lesão pruriginosa da região escapular caracterizada pela deposição de amilóide, conhecida como líquen amilóide cutâneo (CLA) e a doença de Hirschsprung (8-11).

A NEM 2B caracteriza-se por CMT (90%), feocromocitoma (45%), ganglioneuromatose (100%) e hábitos marfanóides (65%) (4,5). Essa síndrome apresenta um fenótipo único que inclui ganglioneuromatose difusa da língua, lábios, olhos e do trato gastrointestinal. As fácies características são precocemente reconhecidas durante a infância (neuromas da mucosa) (4,5,12). O envolvimento gastrointestinal pode causar diarreia e constipação intermitente, dor abdominal, megacólon e ocasionalmente obstrução intestinal (12). Outro aspecto fenotípico da NEM 2B é o hábito marfanóide com dedos e extremidades longas, hiperextensão de articulações e anormalidades epifisárias (12).

O CMTF consiste na presença de CMT isolado em pelo menos quatro membros da mesma família, e as outras formas de CMT hereditário consistem no acometimento de dois ou três membros da mesma família

com CMT, sem a presença de feocromocitoma ou hiperparatireoidismo (4,5). Outras formas hereditárias consistem no acometimento de dois ou três membros de uma mesma família com CMT, sem a presença de feocromocitoma ou hiperparatireoidismo (4,5).

ASPECTOS BIOQUÍMICOS

O CMT é um tumor cujas células C produzem uma variedade grande de substâncias, incluindo: calcitonina (CT), *calcitonin gene-related peptide* (CGRP), antígeno carcinoembrionário (CEA), amilóide, somatostatina, hormônio adrenocorticotrófico (ACTH), peptídeo intestinal vasoativo (VIP), prostaglandinas, serotonina e outras (13). A CT basal e sob-estímulo são importantes na detecção, no manejo pós-cirúrgico dos indivíduos com CMT e na avaliação de indivíduos afetados ou com risco de apresentar a doença. No entanto, podem apresentar resultados falso-positivos e negativos em torno de 25% (14).

PATOGÊNESE

Em 1993, foi identificado o proto-oncogene *RET* como gene responsável pela NEM 2. O proto-oncogene *RET* apresenta 21 exons e codifica um receptor tirosino-quinase expresso nas células derivadas da crista neural, incluindo tumores neuroendócrinos originados dessas células (15,16). A proteína RET é constituída por 3 domínios: um domínio extracelular que contém o peptídeo sinalizador com regiões *cadherin-like* e regiões ricas em citosinas; um domínio transmembrana e uma porção intracelular contendo dois domínios tirosino-quinase (TK1 e TK2) (17,18).

O ligante do RET foi identificado em 1996 e é um peptídeo da superfamília do TGF- β (*transforming growth factor*), denominado *glial neurotrophic derived factor* (GDNF), atuando via receptores α -GDNF (19). O GDNF- β acoplado ao seu receptor específico liga-se à porção extracelular do RET, causando a dimerização

Tabela 2. Aspectos clínicos e oncológicos da síndrome NEM 2A agrupados por trocas de nucleotídeos/aminoácidos.

	634	C634W	C634Y	C634R	P
N (total)	47	7	30	10	
Sexo (% feminino)	55,3	85,7	43,3	70,0	0,07
Média idade (anos)	29,8 \pm 11,6	24,3 \pm 12,1	30,6 \pm 11,8	31,0 \pm 10,5	0,46
Varição idade (anos)	5 - 65	9 - 37	11 - 55	15 - 50	
% Feocrocitoma	38,3	42,9	33,3	50,0	0,62
% Hiperparatireoidismo	19,1	14,3	16,7	30,0	0,61
Metástases locais (%)	51,2	42,9	44,4	77,8	0,19
Metástases a distância (%)	31,1	14,3	24,1	66,7	0,03*

do receptor com posterior autofosforilação dos resíduos tirosina-quinase, liberando fosfato, um substrato importante na cadeia do crescimento e diferenciação celular. Mutações no gene determinam uma ativação permanente do RET desencadeando o processo neoplásico (20-22).

Mutações no proto-oncogene *RET* em humanos afetam essencialmente 4 tipo de tecidos, todos derivados das células da crista neural: células C tireoidianas, células das paratireóides, células cromafins da medula adrenal e plexo autonômico entérico (23). Mutações do tipo *missense* originárias da linhagem germinativa celular são responsáveis pela NEM 2 (figura 1 e tabela 1). Os exons mais comumente afetados são 10, 11 e 16; no entanto, mutações nos exons 13, 14 e 15 também foram descritas (12,23-28). As mutações mais freqüentemente encontradas no CMTF e NEM 2A ocorrem nos exons 10 (códon 609, 611, 618, 620) e 11 (códon 634) (23-28). A freqüência das mutações nos códons 618, 620 e 634 no CMTF é homogênea; no entanto, na NEM 2A o códon 634 é o mais acometido (23-28). Mutações no códon 918 no exon 16 (Metionina \rightarrow Treonina, M918T) se associam a 95% dos casos de NEM 2B (12). Recentemente foi identificada uma nova mutação caracterizada pela substituição do aminoácido glicina \rightarrow cisteína no códon 533 (G533C, exon 8), domínio extracelular do *RET*, associado a CMTF (29).

O mecanismo molecular pelo qual as mutações no proto-oncogene *RET* desencadeiam o processo neoplásico foi determinado através de estudos *in vitro* (figura 2) (20-22). O mecanismo das mutações de ganho de função depende da localização das mutações

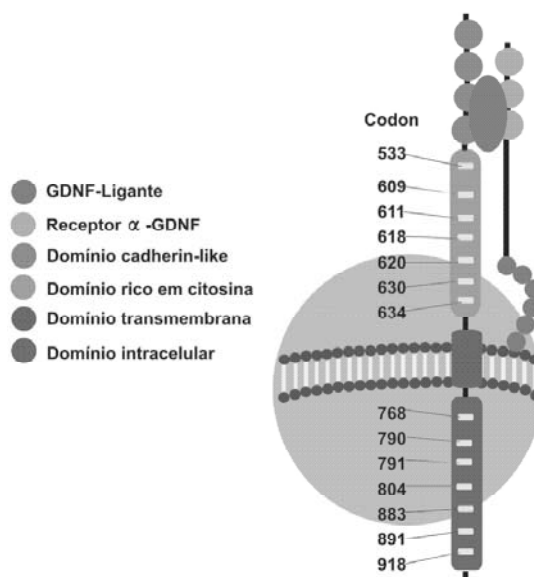


Figura 1. Proto-oncogene RET. Adaptado de (52).

germinativas no *RET*. Mutações envolvendo o domínio extracelular, códons 609, 611, 618, 620, 630 e 634, ativam o receptor tirosino-quinase através de dimerização ligante-independente e fosforilação cruzada. Mutações intracelulares afetam os códons 768, 790, 791, 804 e 891, podendo interferir com a ligação do ATP intracelular do domínio tirosino-quinase do receptor (11,24). Paradoxalmente, mutações em ponto envolvendo o domínio extracelular do *RET* (códons 609, 618 e 620) podem exercer um efeito duplo, causando a perda (Doença de Hirschsprung) ou ganho da função do *RET* (CMTF, NEM 2A, NEM 2B) (11,24). A perda da função é resultante da diminuição dos níveis do *RET* na superfície celular, enquanto que o ganho é resultante da ligação inadequada das pontes de dissulfido de duas moléculas *RET* adjacentes (24).

Os diferentes mecanismos da ativação do *RET* podem determinar a transformação maligna de hiperplasia das células C a CMT, geralmente a primeira neoplasia dos carreadores *RET*. Em animais contendo transgenes da NEM 2A (cisteína→arginina no códon 634, C634R) e NEM 2B (M918T) foi evidenciada a presença de hiperplasia células C com 3 semanas de vida e CMT multifocal com 7 a 10 semanas (30-33). Esses dados experimentais e estudos preliminares de carreadores de mutação no *RET* sustentam o conceito de que o CMT hereditário apresenta uma penetrância associada à idade (7,34). Essas informações podem auxiliar na indicação individual do momento ideal da tireoidectomia profilática nos carreadores de mutação.

CORRELAÇÕES CLÍNICAS E MOLECULARES

Nos últimos anos, vários estudos foram realizados para avaliar correlações entre mutações específicas e apresentações clínicas (4,5). Diferenças na intensidade da indução da dimerização do receptor constituem uma explicação razoável na determinação dos diferentes fenótipos resultantes de mutações nas diferentes cisteínas.

De fato, em estudo multicêntrico de mutações no *RET* que avaliou 477 famílias com NEM 2, observou-se que mutações códon-específicas do *RET* se correlacionavam com os diferentes fenótipos da NEM 2 (4). Mutações no códon 634, por exemplo, foram associadas à presença de feocromocitoma e hiperparatireoidismo, sendo que o tipo de mutação que ocorre de modo mais freqüente na NEM 2A, a troca C634R, não foi detectado em nenhum caso de CMTF. Mutações nos códons 768 e 804 foram identificadas unicamente em casos de CMTF e no códon 918 especificamente na NEM 2B (4). Nesse

estudo, a síndrome NEM 2A foi a mais freqüente e o CMTF foi diagnosticado somente em 10% dos casos. No entanto, em um estudo similar francês, a prevalência do CMTF foi de aproximadamente 60% (34), sugerindo que a freqüência de determinadas mutações pode variar de acordo com o *background* genético. A nossa casuística, associada à revisão de outras publicações, indica que a maioria das famílias brasileiras afetadas apresenta o fenótipo NEM 2A (35-39).

Alguns autores têm sugerido uma classificação de risco de acordo com a localização das mutações, sendo que os códons 634 e 618 seriam considerados de elevado risco de transformação neoplásica, os códons 790, 620 e 611 de risco intermediário e os códons 804 e 768 de baixo risco de malignidade (7). Outros estudos, no entanto, têm chamado a atenção para a ampla variabilidade clínica e agressividade tumoral associadas a mutações no *RET* em códons classicamente descritos como de baixa atividade (ex. 804), indicando que mutações idênticas podem se comportar de modo diferente em um grupo com mesmo *background* genético (40,41).

Em estudo realizado em nosso serviço, observamos que pacientes com mutações no códon 634, consideradas de alto risco, também apresentam uma grande heterogeneidade clínica da NEM 2A (42). Nesse estudo também foi observado que indivíduos com a mutação C634R apresentavam significativamente mais metástases a distância que indivíduos com o genótipo cisteína→tirosina no códon 634 (C634Y), sugerindo que trocas específicas, diferenças e nucleotídeos nesse códon podem alterar a evolução natural da doença na NEM 2A. Nesse estudo, 92% (47 indivíduos) da amostra apresentavam mutação no códon 634, sendo analisado individualmente esse grupo, identificando 3 tipos de trocas de aminoácidos: cisteína→triptofano (C634W), C634Y e

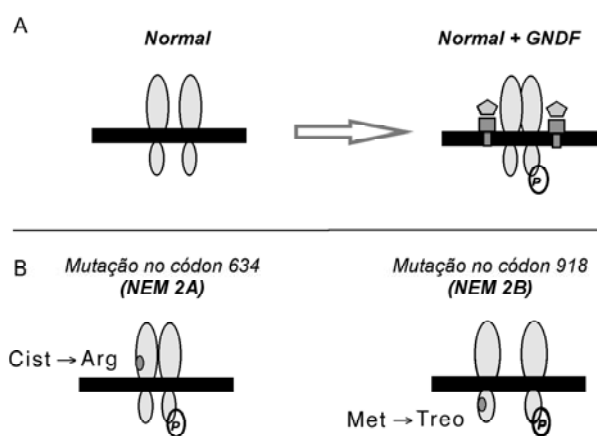


Figura 2. Efeito das mutações no proto-oncogene *RET* na função do receptor. Adaptado de (20).

C634R. A idade de acometimento do CMT foi similar entre os 3 grupos (tabela 2). A presença de feocromocitoma e hiperparatireoidismo em aproximadamente 40% e 20%, respectivamente, semelhante à descrita na literatura, também não apresentou diferenças. A presença de metastases em linfonodos regionais foi maior no genótipo C634R, embora não tenha alcançado significância estatística. No entanto, o genótipo C634R apresentou significativamente mais metastases a distância ao diagnóstico do que os grupos C634W ou C634Y, sugerindo então que mutações específicas podem alterar o curso da doença (42). No entanto, diferenças na progressão de hiperplasia das células C para carcinoma medular entre as diferentes trocas de aminoácidos no códon 634, não foram demonstradas em estudo multicêntrico avaliando carreadores com idade inferior a 20 anos (43). Esse fato pode ser justificado pela exclusão dos carreadores com idade superior a 20 anos, impossibilitando a análise da evolução natural da neoplasia nessa faixa etária.

Um outro aspecto interessante na NEM 2 é o aparecimento do CMT em indivíduos cada vez mais jovens através das gerações, sugerindo a participação de outros eventos moleculares no início do processo neoplásico (42). De fato, embora as mutações no *RET* estejam diretamente implicadas no processo neoplásico na NEM 2, o motivo pelo qual apenas um pequeno grupo celular no órgão afetado adquire o potencial oncogênico ainda não foi elucidado (41). Outros mecanismos moleculares como a trissomia do cromossoma 10 com duplicação do alelo mutante *RET* ou perda do alelo *wild-type* têm sido sugeridos como co-responsáveis (44). Rearranjos do *RET* através de translocações, inversões ou alterações genômicas extensas, com aumento na expressão do *RET* mutante, também foram associados ao processo neoplásico no CMT (45,46). Outros estudos sugerem a associação de determinados polimorfismos como troca do aminoácido glicina→serina, no códon 691, exon 11 (G691S) e o polimorfismo caracterizado pela troca serina→serina, códon 904, exon 15 (S904S) que, estando co-segregados juntamente, ocasionam o aparecimento mais precoce do carcinoma hereditário (47).

RASTREAMENTO

A aplicação do *screening* genético para o manejo adequado da NEM 2 possibilita o diagnóstico precoce, determinando a conduta terapêutica e o prognóstico da doença no indivíduo afetado e em seus familiares. Diferentes estudos comparativos entre o *screening*

clínico e a análise de DNA em famílias com NEM 2 demonstram que o diagnóstico molecular é superior na identificação dos indivíduos carreadores e em risco para o desenvolvimento da síndrome (6,13,14). O teste genético deve ser indicado em indivíduos afetados com a neoplasia, independente da idade ao diagnóstico. Em caso de identificação da mutação, os ascendentes e descendentes diretos desse indivíduo devem ser analisados. Os indivíduos *RET* negativos estão dispensados do acompanhamento médico, não sendo necessário realizar *screening* para feocromocitoma e/ou hiperparatireoidismo. Nos indivíduos testados positivamente para mutações no *RET*, está indicada a tireoidectomia total com esvaziamento cervical (vide abaixo) e a avaliação bioquímica para o feocromocitoma e hiperparatireoidismo.

No Serviço de Endocrinologia do Hospital de Clínicas de Porto Alegre foram detectadas mutações em 30 indivíduos carreadores assintomáticos no total de 233 indivíduos analisados no período 1997-2005, sendo identificadas mutações em todos aqueles com diagnóstico clínico e histopatológico de CMT. A avaliação molecular é indicada também nos casos de CMT esporádico, no sentido de excluir doença familiar, já que, segundo alguns relatos, o CMT hereditário pode existir em contexto aparentemente esporádico. De fato, dos 21 probandos com NEM 2 (11 NEM 2A, 3 NEM 2A + CLA, 1 outras formas e 6 NEM 2B) identificados em nosso Serviço, três (14,3%) foram encaminhados como portadores de carcinoma esporádico. Esses casos ilustram a necessidade do rastreamento molecular nos casos de CMT aparentemente esporádico, confirmando dados da literatura que demonstram que a análise genética pode identificar mutações em até 25% dos casos esporádicos.

ASPECTOS TERAPÊUTICOS

Cirurgia

A cirurgia é o procedimento de escolha no tratamento das doenças relacionadas à NEM 2A. A possibilidade de cura do CMT, geralmente a única neoplasia maligna da síndrome, depende principalmente do estadiamento tumoral ao diagnóstico e da ressecção completa do tumor.

Carcinoma Medular de Tireóide: O tratamento primário recomendado é a tireoidectomia total com dissecação dos linfonodos cervicais, compartimento central (nível VI e VII) e cadeias cervicais bilaterais (níveis II, III, IV, V) (48-52). Os linfonodos, quando abordados de maneira metódica, elevam as taxas de

cura bioquímica melhorando o prognóstico (48-52). A recorrência da doença é um fator importante no *follow-up* dos indivíduos afetados. Pacientes sintomáticos ou com doença cervical progressiva, sem evidências de metástases a distância, são candidatos a um novo procedimento cirúrgico, enquanto que pacientes com curso indolente da doença, tratamento cirúrgico inicial adequado e métodos de imagem negativos podem ser acompanhados de forma conservadora (50).

Existe consenso quanto à indicação de tireoidectomia profilática nos indivíduos carreadores (7,53-55). No entanto, a extensão e o momento ideal do procedimento cirúrgico ainda são aspectos controversos. A linfadenectomia do compartimento central não é consenso, sendo indicada por alguns autores (7,51,53), enquanto outros a consideram desnecessária (51). A idade ideal para a realização da tireoidectomia profilática ainda não foi estabelecida; no entanto, algumas considerações podem ser seguidas. Nos indivíduos com NEM 2A, a indicação do momento ideal da tireoidectomia pode variar de acordo com o tipo de mutação. Os estudos sugerem que indivíduos carreadores de mutações nos códons 634 e 618, consideradas mais agressivas e diagnosticadas mais precocemente, devem ser tireoidectomizados entre 5 e 7 anos (7,51-55). Para mutações de risco intermediário (códons 611, 620 e 790), o procedimento é indicado antes dos 14 anos, enquanto para as de baixo risco (códons 768 e 804), antes dos 20 anos de idade (7,51-55). Na NEM 2B, o procedimento deve ser indicado o mais precocemente possível, sendo recomendado antes dos 6 meses de vida (7,51-55).

Feocromocitoma: A adrenalectomia bilateral é o procedimento mais recomendado, havendo algumas controvérsias quanto à ressecção uni ou bilateral das adrenais (56,57). Das 15 famílias com NEM 2A (11 NEM 2A, 3 associada CLA, 1 outras formas) seguidas no nosso Serviço, 29 casos de feocromocitoma já foram diagnosticados, sendo 9 bilaterais e 20 unilaterais, com 2 casos de acometimento da outra glândula adrenal em aproximadamente 6 anos de *follow-up*. Uma outra abordagem terapêutica é a ressecção da medula com preservação do córtex adrenal (58).

Hiperparatireoidismo: Não existe consenso quanto à melhor técnica cirúrgica nos casos de hipertireoidismo associado à NEM 2A. Os procedimentos frequentemente empregados são paratireoidectomia total com autotransplante, paratireoidectomia subtotal preservando uma parte bem vascularizada de uma das glândulas *in situ* ou a ressecção de uma única paratireóide (4,59).

Outros tratamentos

A quimioterapia apresenta resultados limitados no tratamento do CMT. Os estudos descritos na literatura, séries de casos, mostram que os agentes quimioterápicos não alteram a sobrevida destes pacientes (60-63).

A resposta ao tratamento com radioterapia externa também é considerada insatisfatória nos pacientes com CMT. Alguns indivíduos com tumores inoperáveis, especialmente aqueles com metástases ósseas, podem se beneficiar com o tratamento radioterápico (64,65).

O emprego de radiofármacos como ¹³¹I MIBG e ⁹⁰Y-DOTA-D-Phe¹-Tyr³-octreotídeo no tratamento do carcinoma medular de tireóide tem demonstrado efeitos limitados (66,67). A radioimunoterapia é uma nova modalidade terapêutica, na qual anticorpos monoclonais anti-antígeno carcinoembrionário são utilizados para o tratamento do CMT (66,67).

O uso de octreotídeo e a-interferon em pacientes com doença metastática avançada tem como objetivo reduzir os níveis de calcitonina e melhorar os sintomas relacionados aos níveis elevados do hormônio, tais como o rubor e a diarreia (58).

A terapia gênica, em fase experimental com modelos animais, abre uma perspectiva promissora para o tratamento do CMT (68-71). A introdução de genes supressores tumorais, transferência de genes que determinam a ativação de drogas para formas tóxicas (genes suicidas), transferência de genes que aumentam a resposta imunológica contra o câncer (imunização gênica) e terapias combinadas têm sido utilizadas como tratamento (68-70). Recentemente, Santoro e cols. relataram alguns estudos utilizando inibidores de tirosina-quinase, pirazolo-pirimidinas e anilino-quinazolininas, que atuam diminuindo o efeito tumorigênico, crescimento celular e ativação *RET* (71).

SEGUIMENTO

As dosagens séricas de calcitonina e antígeno carcinoembrionário devem ser obtidas em torno de 2 meses após a tireoidectomia, devido à meia-vida longa destes marcadores na circulação sanguínea (49). Os níveis indetectáveis ou normais baixos de calcitonina são excelentes indicadores de uma ressecção curativa, enquanto que níveis elevados desse marcador indicam a necessidade do rastreamento de metástases (7,13).

A ultrassonografia/tomografia computadorizada é indicada na suspeita diagnóstica de recidiva cervical. Disseminação local e metástases a distância podem ser avaliadas por tomografia computadorizada ou ressonância nuclear magnética. Cintilografia é

recomendada na investigação de metástases ósseas. Uma variedade de radioisótopos também são empregados, incluindo ^{131}I -MIBG, ^{111}In -octreotídeo, $^{99\text{Tc}}$ -DMSA, ^{131}I anti-CEA e anti-calcitonina (49,59).

No entanto, a maioria dos exames de imagem não demonstra uma boa sensibilidade na localização da doença oculta (59), sendo que as mais invasivas apresentem melhores resultados. Dosagens de calcitonina obtidas através de cateterização seletiva são úteis para orientar a remoção do tecido tumoral oculto (59). A presença de micro-metástases hepáticas tem sido diagnosticada através de laparoscopia em pacientes que apresentam tomografia computadorizada e ressonância nuclear magnética normais (48,59).

Os pacientes com NEM 2A devem ser investigados periodicamente para doença adrenomedular e hiperparatireoidismo. Em nosso serviço, estes pacientes, além da dosagem de calcitonina e antígeno carcinoembrionário semestral, são avaliados para o hiperparatireoidismo através das determinações séricas do cálcio e PTH anualmente. Determinações de metanefrinas/catecolaminas urinárias, assim como tomografia computadorizada de tórax, abdome e região cervical, são realizadas anualmente. O rastreamento com metaiodobenzilguanidina é indicado em pacientes com níveis elevados de calcitonina e cuja doença não foi localizada pelos exames radiológicos.

CARCINOMA MEDULAR ESPORÁDICO

O CMT esporádico se apresenta como um tumor unifocal e unilateral em 70% dos casos, cujo diagnóstico ocorre na quinta ou sexta décadas de vida (3). Clinicamente, o tumor se caracteriza como nódulo único ou massa tireoidiana associada a linfadenopatia cervical ou a outros sintomas locais. Raramente pode estar associado a diarreia, rubor ou doença metastática (3,6).

Os mecanismos moleculares envolvidos na patogênese do carcinoma esporádico ainda permanecem obscuros. Deleções de supressores tumorais e mutações somáticas no *RET* se associam ao CMT esporádico (72-75). A mutação somática M918T está presente em aproximadamente 1/3 dos CMT esporádicos na população Americana e Européia (74-80). A presença dessa mutação tem sido associada à recorrência tumoral e a um pior prognóstico (73,81,82). Outras mutações somáticas como as trocas glicina→aspartato no códon 768 no exon 13 e alanina→fenilalanina no códon 883 (A883F) foram encontradas em alguns CMT esporádicos (75,77). Estudos têm demonstrado a presença de determinados polimorfismos no *RET* em

uma frequência significativamente maior em indivíduos com CMT esporádico quando comparado à população controle (83,84). O polimorfismo caracterizado pela troca serina→serina, códon 836, exon 14 (S836S, AGC/AGT), correlaciona-se fortemente com a mutação somática M918T (84). De modo interessante, outro polimorfismo descrito no códon 769, exon 13, a troca leucina→leucina (L769L, CTT/CTG), ocorre numa frequência maior em pacientes com CMT esporádico de início precoce (< 30 anos) do que idosos (36 vs. 15%, respectivamente) (45). Outros estudos observaram uma frequência maior dos polimorfismos alanina→alanina (A45A, GCG/GCA) códon 45, exon 2 e L769L em pacientes com doença de Hirschsprung quando comparados à população normal (85). Outro polimorfismo descrito associado à forma esporádica é a troca serina→serina (S904S, TCC/TGC), códon 904, exon 15 (45,86). No entanto, o mecanismo que predispõe ao aparecimento do CMT esporádico em pacientes com polimorfismos nos códons 769, 836 e 904 do *RET* ainda é desconhecido.

A abordagem terapêutica do CMT esporádico é similar àquela descrita para o CMT hereditário.

AGRADECIMENTO

Suporte Financeiro: Conselho Nacional de Desenvolvimento Científico e Tecnológico (CNPq) e Coordenação de Aperfeiçoamento de Pessoal de Nível Superior (CAPES), Brasil.

REFERÊNCIAS

1. Steiner AL, Goodman AD, Powers SR. Study of kindred with pheochromocytoma, medullary thyroid carcinoma, hyperparathyroidism and Cushing's disease: multiple endocrine neoplasia, type 2. **Medicine (Baltimore) 1968**; 47:371-409.
2. Wermer P. Genetic aspects adenomatosis of endocrine glands. **Am J Med 1954**;16:363-71.
3. Ponder BA. The phenotypes associated with *RET* mutations in the multiple endocrine neoplasia type 2 syndromes. **Cancer Res 1999**;59:1736-42.
4. Eng C, Clayton D, Schuffenecker I, Lenoir G, Cote G, Gagel RF, et al. The relationship between specific *RET* proto-oncogene mutation and disease phenotype in multiple endocrine neoplasia type 2. **JAMA 1996**;276: 1575-9.
5. Mulligan LM, Marsh DJ, Robinson BG, Schuffenecker I, Zedenius J, Lips CJM, et al. International *RET* mutation consortium. Genotype-phenotype correlation in multiple endocrine neoplasia type 2: report of interna-

- tional *RET* mutation consortium. **J Intern Med** 1995;238:343-6.
6. Heshmati HM, Gharib H, Heerden JA, Sizemore GW. Advances and controversies in the diagnosis and management of medullary thyroid carcinoma. **Am J Med** 1997;103:60-9.
 7. Machens A, Gimm O, Hinze R, Hoppner W, Boehm BO, Dralle H. Genotype-phenotype correlations in hereditary medullary thyroid carcinoma: oncological features and biochemical properties. **J Clin Endocrinol Metab** 2001;86:1104-9.
 8. Casanova S, Rosenberg-Bourgin M, Farkas D. Pheochromocytoma in multiple endocrine neoplasia type 2A: survey of 100 cases. **Clin Endocrinol** 1993;38:531-5.
 9. Gagel R, Levy ML, Donovan DT, Alford BR, Wheeler B, Tschen JA. Multiple endocrine neoplasia type 2 associated with cutaneous lichen amyloidosis. **Ann Intern Med** 1989;111:802-6.
 10. Nunziata V, Giannattasio R, Di Giovanni G, D'Armiente MR, Mancini M. Hereditary localized pruritus in affected members of a kindred with multiple endocrine neoplasia type 2A (Sipple's syndrome). **Clin Endocrinol (Oxf)** 1989;30:57-63.
 11. Eng C, Flier JS, Underhill LH. The *RET* proto-oncogene in multiple endocrine neoplasia type 2 and Hirschsprung's disease. **N Engl J Med** 1996;335:943-51.
 12. Eng C, Smith D, Healy CS, Mulligan L, Clayton D, Kwok JBJ, et al. Point mutation within the tyrosine kinase domain of the *RET* proto-oncogene in multiple endocrine neoplasia type 2 B and related sporadic tumors. **Hum Mol Genet** 1994;3:237-41.
 13. Lips CJM, Höppener JWM, Thijssen JHH. Medullary thyroid carcinoma: role of genetic testing and calcitonin measurement. **Ann Clin Biochem** 2001;38:168-79.
 14. Lips CJM, Landsvater RM, Hoppener JWM, Geerdink RA, Blijham G, Van Venn JS, et al. Clinical screening as compared with DNA analysis in families with multiple endocrine neoplasia type 2A. **N Engl J Med** 1994;331:828-35.
 15. Mole SE, Mulligan LM, Healey CS. Localization of the gene for multiple endocrine neoplasia type 2A to 480 kb region in chromosome band 10q112. **Hum Mol Genet** 1987;2:247-51.
 16. Takahashi M, Cooper GM. Cloning and expression of the *RET* proto-oncogene encoding a tyrosine-kinase with two potential transmembrane domain. **Oncogene** 1988;3:571-6.
 17. Kwok J, Gardner E, Warner JP, Bruce AJ, Mulligan LM. Structural analysis of the human *RET* proto-oncogene using exon trapping. **Oncogene** 1993;8:2575-82.
 18. Jing S, Wen D, Yu Y. GDNF-induced activation of the ret protein tyrosine kinase is mediated by GDNFR-alpha, a novel receptor for GDNF. **Cell** 1996;85:1113-6.
 19. Durbec P, Gutierrez MCV, Kikenny C. GDNF signaling through the RET receptor tyrosine kinase. **Nature** 1996;381:789-92.
 20. Santoro M, Melillo RM, Carlomagno F, Fusco A, Vecchio G. Molecular mechanism of *RET* activation in human cancer. **Ann NY Acad Science** 2002;963:116-21.
 21. Santoro M, Carlomagno F, Mellito RM, Billaud M, Vecchio G, Fusco A. Molecular mechanisms of *RET* activation in human neoplasia. **J Endocrinol Invest** 1999;22:811-9.
 22. Santoro M, Carlomagno F, Romano A, Bottaro DP, Dathan NA, Grieco M, et al. Activation of *RET* as a dominant transforming gene by germline mutations of MEN 2A and MEN 2B. **Science** 1995;267:381-3.
 23. Donis-Keller H, Dou S, Chi D, Carlson KM, Toshima K, Lairmore TC, et al. Mutation in the *RET* proto-oncogene are associated with MEN 2A and CMFT. **Hum Mol Genet** 1993;2:851-6.
 24. Chappuis-Flament S, Pasini A, De Vita G, Segouffin-Cariou C, Fusco A, Attie T, et al. Dual effect on the RET receptor of MEN 2 mutations affecting specific extracytoplasmic cysteines. **Oncogene** 1998;17:2851-61.
 25. Quadro L, Panariello L, Salvatore D, Carlomagno F, Del Frete M, Nunziata V, et al. Frequent *RET* protooncogene mutations in multiple endocrine neoplasia type 2A. **J Clin Endocrinol Metab** 1994;79:590-4.
 26. Eng C, Mulligan LM, Healey CS, Houghton C, Frilling A, Raue F, et al. Heterogeneous mutation of the *RET* proto-oncogene in subpopulations of medullary thyroid carcinoma. **Cancer Research** 1996;56:2167-70.
 27. Hofstra RMW, Fattoruso O, Quadro L, Wu Y, Libroia A, Verga U, et al. A novel point mutation in the intracellular domain of *RET* proto-oncogene in a family with medullary thyroid carcinoma. **J Clin Endocrinol Metab** 1997;82:4176-8.
 28. Gimm O, Marsh DJ, Andrew SD, Frilling A, Dania PL, Mulligan LM. Germline dinucleotide mutation in codon 883 of the *RET* proto-oncogene in multiple endocrine neoplasia type 2B without codon 918 mutation. **J Clin Endocrinol Metab** 1997;82:3902-4.
 29. Silva AMA, Maciel RM, Silva MRD, Toledo SRC, Carvalho MB, Cerutti JM. A novel germ-line point mutation in *RET* exon 8 (gly⁵³³cys) in a large kindred with familial medullary thyroid carcinoma. **J Clin Endocrinol Metab** 2003;88:4862-6.
 30. Michiels FM, Chappuis S, Caillou B, Pasini A, Talbot M, Monier R, et al. Development of medullary thyroid carcinoma in transgenic mice expressing the RET protooncogene altered by a multiple endocrine neoplasia type 2A mutation. **Proc Natl Acad Sci USA** 1997;94:3330-5.
 31. Acton DS, Velthuyzen D, Lips CJM, Hoppener JW. Multiple endocrine neoplasia type 2B mutation in human RET oncogene induces medullary thyroid carcinoma in transgenic mice. **Oncogene** 2000;19:3121-5.
 32. Kawai K, Iwashita T, Murakami H, Hiraiwa N, Yoshiki A, Kusakabe M, et al. Tissue-specific carcinogenesis in transgenic mice expressing the RET proto-oncogene with a multiple endocrine neoplasia type 2A mutation. **Cancer Res** 2000;60:5254-60.
 33. Smith-Hicks CL, Sizer KC, Powers JF, Tischler AS, Costantini F. C-cell hyperplasia, pheochromocytoma and sympathoadrenal malformation in a mouse model of multiple endocrine neoplasia type 2B. **EMBO J** 2000;19:612-22.
 34. Niccoli-Sire P, Murat A, Rohmer V, Frank S, Chabrier G, Baldet L, et al. The French calcitonin tumors study group (GETC). Familial medullary thyroid carcinoma with noncysteine *RET* mutations: phenotype-genotype

- relationship in a large series of patients. **J Clin Endocrinol Metab** 2001;86:3746-53.
35. Puñales MK, Rocha AP, Gross JL, Maia AL. Carcinoma medular de tireóide: Aspectos clínico-oncológicos e terapêuticos. **Arq Bras Endocrinol Metab** 2004;48:137-46.
36. Puñales MK, Graf H, Gross JL, Maia AL. Rastreamento genético do carcinoma medular de tireóide: identificação de mutações no proto-oncogene *RET*. **Arq Bras Endocrinol Metab** 2002;46:632-9.
37. Vieira AEF, de Melo MP, Lau IF, Elias LLK, Maciel LMZ, Castro M, et al. Neoplasia endócrina múltipla tipo 2A (NEM 2A). Estudo molecular e bioquímico. **Arq Bras Endocrinol Metab** 2000;44:TL72, S195.
38. Nunes AB, Ezabella MCL, Abellim N, Toledo SPA. Rastreamento genético em famílias com neoplasia endócrina múltipla tipo 2 (NEM 2). **Arq Bras Endocrinol Metab** 2000;44:TQ12, S168.
39. Feldman GL, Edmonds MW, Ainsworth PJ, Schuffenecker I, Lenoir GM, Saxe AW, et al. Variable expressivity of familial medullary thyroid carcinoma (FMTC) due to a *RET* V804M (GTGÆATG) mutation. **Surgery** 2000;128:93-8.
40. Lombardo F, Baudin E, Chiefari E, Arturi F, Bardet S, Caillou B, et al. Familial medullary thyroid carcinoma: clinical variability and low aggressiveness associated with *RET* mutation at codon 804. **J Clin Endocrinol Metab** 2002;87:1674-80.
41. Puñales MK, Graf H, Gross JL, Maia AL. *RET* codon 634 mutations in multiple endocrine neoplasia type 2: variable clinical features and clinical outcome. **J Clin Endocrinol Metab** 2003;88:2644-9.
42. Machens A, Niccoli-Sire P, Hoegel J, Frank-Raue K, Van Vroonhoven TJ, Roehrer HD, et al, and the European Multiple Endocrine Neoplasia (EUROMEN) Study Group. Early malignant progression of hereditary medullary thyroid cancer. **N Engl J Med** 2003;16:1517-25.
43. Huang SC, Koch CA, Vortmeyer AO, Pack SD, Lichtenauer, Mannan P, et al. Duplication of the mutant *RET* allele in trisomy 10 or loss of the wild-type allele in multiple endocrine neoplasia type 2-associated pheochromocytoma. **Cancer Res** 2000;60:6223-6.
44. Huang SC, Torres-Cruz J, Pack SD, Koch CA, Vortmeyer AO, Mannan P, et al. Amplification and overexpression of mutant *RET* in multiple endocrine neoplasia type 2-associated medullary thyroid carcinoma. **J Clin Endocrinol Metab** 2003;88:459-63.
45. Wiench M, Wygoda Z, Gubala E, Wloch J, Lisowska K, Krassowski J, et al. Estimation of risk of inherited medullary thyroid carcinoma in apparent sporadic patients. **J Clinical Oncology** 2001;19:1374-80.
46. Robledo M, Gil L, Pollán M, Cebrián A, Ruíz S, Azañedo M, et al. Polymorphisms G691S/S904S of *RET* as genetic modifiers of MEN 2A. **Cancer Res** 2003;63:1814-7.
47. Cohen MS, Moley JF. Surgical treatment of medullary thyroid carcinoma. **J Intern Medicine** 2003;253:616-26.
48. Machens A, Ukkat J, Brauckhoff M, Gimm O, Dralle H. Advances in the management of hereditary medullary thyroid cancer. **J Int Med** 2005;257:50-9.
49. Scollo C, Baudin E, Travagli JP, Caillou B, Bellon N, Leboulleux S, et al. Rationale for central and bilateral lymph node dissection in sporadic and hereditary medullary thyroid cancer. **J Clin Endocrinol Metab** 2003;88:2070-5.
50. Randolph GW, Maniar D. Medullary carcinoma of the thyroid. **Cancer Control** 2000;7:253-60.
51. Brandi ML, Gagel RF, Angeli A, Bielezikian JP, Paolo BP, Bordi C, et al. Guidelines for diagnosis and therapy of MEN type 1 and type 2. **J Clin Endocrinol Metab** 2001;86:5658-71.
52. Cote GJ, Gagel R. Lessons learned from the management of a rare genetic cancer. **N Engl J Med** 2003;349:1566-8.
53. Sanso GE, Domene HM, Rudaz MCG, Pusiol E, Mondino AK, Roque M, et al. Very early detection of *RET* proto-oncogene mutation is crucial for preventive thyroidectomy in multiple endocrine neoplasia type 2 children. **Cancer** 2002;94:323-30.
54. Moley JF, Denedetti MK, Dilley WG, Tisell LE, Wells SA. Surgical management of patients with persistent or recurrent medullary thyroid cancer. **J Intern Medicine** 1998;243:521-6.
55. Hansen HS, Topping H, Godballe C, Jäger AC, Nielsen FC. Is thyroidectomy necessary in *RET* mutations carriers of familial medullary thyroid carcinoma syndrome? **Cancer** 2000;89:863-7.
56. Modigliani E, Vassen HM, Raue K, Dralle H, Frilling A, Gheri RG, et al, and the EuroMEN Study Group. Pheochromocytoma in multiple endocrine neoplasia type 2: European study. **J Intern Medicine** 1995;238:363-7.
57. Pacak K, Linehan M, Eisenhofer G, Walther MM, Goldstein DS. Recent advances in genetics, diagnosis, localization and treatment of pheochromocytoma. **Ann Intern Med** 2001;134:315-29.
58. Porpiglia F, Destefanis P, Bovio S, Allasino B, Orlandi F, et al. Cortical-sparing laparoscopic adrenalectomy in a patient with multiple endocrine neoplasia type 2A. **Horm Res** 2002;57:197-9.
59. Raue F, Kraimps JL, Dralle H, Cougard P, Proye C, Frilling A, et al. Primary hyperparathyroidism in multiple endocrine neoplasia type 2A. **J Intern Med** 1995;238:369-73.
60. Orlandi F, Caraci P, Mussa A, Saggiorato E, Pancani G, Angeli A. Treatment of medullary thyroid carcinoma update. **Endocr Relat Cancer** 2001;8:135-47.
61. De Besi P, Busnardo B, Toso S, Girelli ME, Nacamulli D, Simioni N, et al. Combined chemotherapy with bleomycin, adriamycin, and platinum in advanced thyroid cancer. **J Endocrinol Invest** 1991;14:475-80.
62. Schlumberger M, Abdelmoumene N, Delisle MJ, Couette JE, Group d' Etude des Tumeurs à Calcitonine (GETC). Treatment of advanced medullary thyroid cancer with an alternating combination of 5 FU-streptozocin and 5 FU-dacarbazine. **Br J Cancer** 1995;71:363-5.
63. Wu LT, Averbuch SD, Ball DW, De Bustros A, Baylin SB, Macguire III WP. Treatment of advanced medullary thyroid carcinoma with combination cyclophosphamide and dacarbazine. **Cancer** 1994;73:432-6.

64. Reinhardt M, Guttenberger R, Slanina J, Frommhold H, Moser E. Indications for percutaneous radiotherapy in carcinoma of the thyroid gland. Freiburg consensus. **Radiologie** 1995;35:535-9.
65. Briery J, Tsang R, Simpson WJ, Gospodarowicz M, Sutcliffe S, Panzarella T. Medullary thyroid cancer: analysis of survival and prognostic factors and the role of radiation therapy in local control. **Thyroid** 1996;6:305-10.
66. Olmos RAV, Hoefnagel CA, Bais E, Boot H, Tall B, Kraker J, et al. Avances terapéuticos de medicina nuclear en oncología. **Rev Esp Med Nuclear** 2001;20:547-57.
67. Juweid ME, Hajjar G, Stein R, Sharkey RM, Herskovic T, Swayne LC, et al. Initial experience with high-dose radioimmunotherapy of metastatic medullary thyroid cancer using ¹³¹I-MN-14 F(Ab)₂ anti-carcinoembryonic AHS. **J Nucl Med** 2000;41:93-103.
68. Barzon L, Bonaguro R, Palù G, Boscaro M. New perspectives for gene therapy in endocrinology. **Eur J Endocrinol** 2000;143:447-66.
69. Schmutzler C, Koehrlé J. Innovative strategies for the treatment of thyroid cancer. **Eur J Endocrinol** 2000;143:15-24.
70. Drosten M, Putzer BM. Gene therapeutic approaches for medullary thyroid carcinoma treatment. **J Mol Med** 2003;81:411-9.
71. Santoro M, Carlomagno F, Vitagliano D, Guida T, Melillo RM, Anaganti S, et al. Abstract. **ENDO** 2005;s40-1.
72. Eng C, Thomas G, Neuberg DS, Mulligan LM, Healey CS, Houghton C, et al. Mutation of the *RET* proto-oncogene is correlated with *RET* immunostaining of cells in sporadic medullary carcinoma. **J Clin Endocrinol Metab** 1998;83: 4210-3.
73. Romei C, Elisei R, Pinchera A, Ceccherini I, Molinaro E, Mancusi F, et al. Somatic mutations of the *RET* proto-oncogene in sporadic medullary thyroid carcinoma are not restricted to exon 16 and are associated with tumor recurrence. **J Clin Endocrinol Metab** 1996;81:1619-22.
74. Komminoth P, Roth J, Mülleita-Feurer S, Saremaslani P, Seelentag WKF, Heitz PU. *RET* proto-oncogene point mutations in sporadic neuroendocrine tumors. **J Clin Endocrinol Metab** 1996;81:2041-6.
75. Hofstra RMW, Landsvater RM, Ceccherini RP, Stelwagen T, Luo Y, Pasini B, et al. A mutation in the *RET* associated with multiple endocrine neoplasia sporadic medullary thyroid carcinoma. **Nature** 1994;376:375-6.
76. Carlson K M, Dou S, Chi D, Scavarda K, Jackson CE, Wells SA, et al. Single missense mutation kinase catalytic domain of the *RET* protooncogene associated with multiple endocrine neoplasia type. **Natl Acad Sci USA** 1994;91:1579-83.
77. Eng C, Mulligan LM, Smith DP, Healey CS, Frilling A, Raue F, et al. Mutation of the *RET* protooncogene in sporadic medullary thyroid carcinoma. **Genes Chrom Cancer** 1995;12:209-12.
78. Fink M, Weinhäusel A, Niederle B, Haas OA. Distinction between sporadic and hereditary medullary thyroid carcinoma (MTC) by mutation analysis of the *RET* proto-oncogene. **Int J Cancer** 1996;69:312-6.
79. Blaugrund JE, Johns MJ, Eby YJ, Ball DW, Baylin SB, Hruban RH, et al. *RET* protooncogene mutations in inherited and sporadic medullary thyroid cancer. **Hum Mol Genet** 1994;3:1895-7.
80. Marsh DJ, Andrew SD, Eng C, Learoyd DL, Capes AG, Pojer R, et al. Germline and somatic mutations in an oncogene: *RET* mutations in inherited medullary thyroid carcinoma. **Cancer Res** 1996;56:1241-3.
81. Zedenius J, Larsson C, Bergholm U, Bovee J, Svensson A, Hallengren B, et al. Mutations of codon 918 in the *RET* proto-oncogene correlate to poor prognosis in sporadic medullary thyroid carcinomas. **J Clin Endocrinol Metab** 1995;80:3088-90.
82. Jhiang SM, Fithian L, Weghorst CM, Clark OH, Falko JM, O'Dorisio TM, et al. *RET* mutation screening in MEN 2 patients and discovery of a novel mutation in a sporadic medullary thyroid carcinoma. **Thyroid** 1996;6:115-21.
83. Gimm O, Neuberg DS, Marsh DJ, Dahia PLM, Hoang-Vu C, Raue F, et al. Over-representation of a germline *RET* sequence variant in patients with sporadic medullary thyroid carcinoma and somatic *RET* codon 918 mutation. **Oncogene** 1999;18:1369-73.
84. Ruiz A, Antiñolo G, Fernandez RM, Eng C, Marcos I, Borrego S. Germline sequence variant S836S in the *RET* proto-oncogene is associated with low level predisposition to sporadic medullary thyroid carcinoma in the spanish population. **Clin Endocrinol** 2001;55:399-402.
85. Borrego S, Saez ME, Ruiz A, Gimm O, Lopez-Alonso M, Antinolo G, et al. Specific polymorphisms in the *RET* Proto-oncogene are over-represented in patients with Hirschsprung disease and may represent loci modifying phenotypic expression. **J Med Genet** 1999;36:771-4.
86. Sancandi M, Ceccherini I, Costa M, Fava M, Chen B, Wu Y, et al. Incidence of *RET* mutations in patients with Hirschsprung's disease. **J Pediatr Surg** 2000;35:139-43.

Endereço para correspondência:

Ana Luiza Maia
Serviço de Endocrinologia
Hospital de Clínicas de Porto Alegre
Rua Ramiro Barcelos 2350
90035-003 Porto Alegre, RS
Fax: (51) 3332-5188
E-mail: almaia@ufrgs.br