

Avaliação Pré-Operatória com PET-¹⁸F-FDG de Nódulos de Tireóide com Citologia Indeterminada

perspectivas

RESUMO

FERNANDO M. SEBASTIANES
JULIANO J. CERCI
JOSÉ SOARES JÚNIOR
PATRICIA H. ZANONI
EDUARDO K. TOMIMORI
ROSALINDA Y. A. DE CAMARGO
JOSÉ CLÁUDIO MENEGHETTI
MARIA ADELAIDE A. PEREIRA

Divisão de Endocrinologia do Hospital das Clínicas da Faculdade de Medicina da Universidade de São Paulo (HC-FMUSP), (FMS, PHZ, EKT, RYAC, MAAP); Divisão de Medicina Nuclear do HC-FMUSP, (JJC, JSJ, JCM) São Paulo, Brasil.

Esse artigo tem o objetivo de discutir o papel da tomografia por emissão de pósitrons (PET) com ¹⁸F-FDG na avaliação pré-operatória de pacientes com nódulos de tireóide com citologia indeterminada. Para o cálculo da sensibilidade, foram selecionados todos os estudos com pacientes com carcinoma de tireóide. Para o cálculo da especificidade, foram selecionados apenas estudos desenhados para avaliação dos pacientes com nódulos com citologia indeterminada. O achado de captação focal na PET-¹⁸F-FDG relacionou-se com a presença de carcinoma de tireóide na maioria dos estudos. A sensibilidade do exame foi bastante alta na detecção de malignidade tireoidiana, porém sua especificidade variou de 0% a 66%, sendo de 39% em estudo brasileiro. Concluindo, os estudos indicam que a PET-¹⁸F-FDG pode reduzir o número de tireoidectomias desnecessárias em pacientes com nódulos de tireóide com citologia indeterminada. Entretanto, o percentual relativamente elevado de resultados falso-positivos, o alto custo, a baixa disponibilidade do exame em países em desenvolvimento e a pouca experiência clínica ainda limitam o uso da PET-¹⁸F-FDG com essa finalidade. (**Arq Bras Endocrinol Metab 2008; 52/7:1176-1184**)

Descritores: FDG; PET; Neoplasia folicular; PAAF indeterminada; Tomografia por emissão de pósitrons; Nódulos tireoidianos

ABSTRACT

Preoperative Evaluation of Cytologically Indeterminate Thyroid Nodules with ¹⁸F-FDG PET.

The aim of this article is to discuss the role of ¹⁸F-FDG Positron Emission Tomography (PET) in the preoperative evaluation of patients with cytologically indeterminate thyroid nodules. All studies with patients with thyroid cancer were selected to the calculation of sensitivity. Only studies aiming to evaluate patients with thyroid nodules whose cytological result was indeterminate were selected to establish the specificity. The finding of focal ¹⁸F-FDG uptake at PET was associated with the presence of thyroid malignancy in most of the studies. The sensitivity of the exam to the detection of thyroid malignancy was extremely high, but the specificity varied from 0 to 66%. In our experience, the specificity was 39%. In conclusion, the studies suggest that ¹⁸F-FDG PET can reduce the number of unnecessary thyroidectomies performed in patients with cytologically indeterminate thyroid nodules. However, the relatively high percentage of false positive results, the high costs, the low availability of this exam in developing countries and the low clinical experience still restrict the use of ¹⁸F-FDG PET when recommended with this aim. (**Arq Bras Endocrinol Metab 2008; 52/7:1176-1184**)

Keywords: Fluorine-18-fluorodeoxyglucose; PET; Follicular neoplasm; Indeterminate FNAB; Positron Emission Tomography; Thyroid nodules.

Recebido em 18/3/2008
Aceito em 13/6/2008

INTRODUÇÃO

Avaliação pré-operatória de nódulos de tireóide

A citologia por punção aspirativa por agulha fina (PAAF) é importante método diagnóstico na avaliação de pacientes com níveis de TSH não suprimidos e com nódulos de tireóide maiores que 1 cm ou suspeitos à ultra-sonografia (1-3). Os resultados citológicos da PAAF podem ser classificados em benigno, indeterminado para neoplasia folicular, suspeito para neoplasia maligna, maligno e insuficiente para o diagnóstico (4).

Resultados citológicos indeterminados ocorrem em cerca de 15% a 20% dos pacientes e resultados repetidamente insuficientes em até 10% dos pacientes (5). O risco de malignidade dessas lesões, embora varie entre os estudos, encontra-se ao redor de 20% (5). Diante dessa incerteza de malignidade, alguns autores recomendam a realização de cintilografia de tireóide (1-3). Na maioria dos casos, entretanto, o nódulo quente, concordante com a ultra-sonografia, não é visualizado, recomendando-se então a cirurgia para que seja possível o exame histológico da lesão (1-3). Como a maioria dos pacientes com nódulo benigno que se apresenta com citologia indeterminada é submetida à tireoidectomia parcial ou total, métodos que permitam reduzir o número de cirurgias nesses pacientes têm sido constantemente pesquisados.

Nesta revisão, objetivou-se revisar a sensibilidade da tomografia por emissão de pósitrons (PET) utilizando 2-[18F]-fluoro-2-desoxi-D-glicose (FDG) no diagnóstico pré-operatório de câncer de tireóide e a especificidade da PET-FDG em pacientes com nódulos de tireóide com resultado citológico indeterminado.

PET e neoplasias

Nos últimos anos, a PET revolucionou o diagnóstico, o estadiamento e o seguimento em oncologia (6). No fim da década de 1980 e, principalmente, no início da década de 1990, surgiram os primeiros trabalhos, já indicando a superioridade da PET ao utilizar FDG na avaliação de pacientes com neoplasias de alta taxa metabólica em relação aos outros métodos de imagem. Dessa forma, introduziu-se refinamento na avaliação dos quadros neoplásicos, levando a resultados que influenciam ativamente na escolha da melhor conduta terapêutica a ser empregada nestes pacientes. Assim, a PET-FDG já tem indicações bem estabelecidas, sendo reembolsada pelo Medicare, nos Estados Unidos, quando indicada na avaliação de nódulo pulmonar solitário e no estadiamento

e reestadiamento de pacientes com linfoma e com neoplasias de cabeça e pescoço, pulmão (carcinoma, não pequenas células), esôfago, cólon e mama.

O radiofármaco mais utilizado na PET é a FDG – um análogo da glicose marcada com o isótopo emissor de pósitrons (^{18}F). A FDG compete com a glicose normal para ser incorporada à célula por um mecanismo de transporte facilitado (7). Da mesma forma que a glicose, no meio intracelular, a FDG sofre fosforilação pela hexoquinase, formando FDG-6-fosfato. Entretanto, diferentemente da glicose 6-fosfato, a FDG-6-fosfato não é mais metabolizada, ficando retida nas células. Uma das características bioquímicas das células malignas é justamente a alta taxa de metabolismo glicolítico por causa do aumento de proteínas transportadoras de glicose de superfície e do nível intracelular da enzima hexoquinase. A maioria das neoplasias malignas metaboliza a glicose em uma taxa anormalmente alta e, assim, a PET-FDG tem condições de demonstrar o grau de metabolismo glicolítico *in vivo* das regiões estudadas, evidenciando suas diferenças (7).

Uma vantagem da PET sobre os outros métodos anatômicos de imagem reside no fato de os critérios da PET-FDG para malignidade não serem fundamentados em alterações morfológico-anatômicas, mas sim na atividade metabólica tecidual. As alterações metabólicas celulares precedem as alterações anatômicas, tendo o potencial de serem detectadas mais precocemente.

Captação de FDG na tireóide normal

O tecido tireoidiano normal geralmente tem acúmulo de FDG baixo ou ausente (8). Por isso, normalmente, a tireóide não é visualizada em imagens em projeção tridimensional. Essa observação corrobora com a hipótese de que ácidos graxos livres, e não a glicose, sejam os substratos preferidos para a glândula tireóide, conforme sugerido por estudos em modelos animais e em culturas de células (9).

MÉTODOS

Artigos relevantes sobre PET e avaliação pré-operatória de carcinomas de tireóide foram identificados por meio de uma revisão de literatura. A pesquisa da literatura foi realizada em dezembro de 2007, compreendendo as bases bibliográficas MedLine. Listas de referência de artigos de revisão serviram como fontes adicionais de referências.

Foram incluídos somente estudos que avaliassem o desempenho diagnóstico da PET com FDG na avaliação pré-operatória de nódulos de tireóide. Todos os estudos, obrigatoriamente, deveriam usar como padrão-ouro para o diagnóstico o estudo histopatológico do nódulo. Na análise, não foram incluídos editoriais, cartas, artigos de revisão e estudos em animais.

Com isso, dez estudos (10-19) com PET-*scan* e um estudo (20) com PET-CT foram selecionados para revisão. Em cinco estudos, quatro dos quais estão representados na Tabela 1, a maioria (11,20) ou a totalidade (10,12,18) dos nódulos avaliados apresentavam resultados citológicos indeterminados. Os demais estudos (13-17,19) apresentavam pacientes com resultados citológicos variados e não foram desenhados para avaliar especificamente pacientes com nódulos de tireóide com resultados citológicos indeterminados. Sendo assim, para o cálculo da especificidade da PET-¹⁸F-FDG em pacientes com nódulos tireoidianos com citologia indeterminada, foram selecionados apenas os cinco estudos (10-12,18,20) desenhados com essa finalidade. Por outro lado, foram selecionados todos os pacientes com câncer de tireóide dos diversos estudos (10-20) para calcular a sensibilidade da PET-¹⁸F-FDG no diagnóstico de câncer de tireóide. Dessa forma, objetivou-se identificar o maior número possível de descrições de resultados falso-negativos.

RESULTADOS E DISCUSSÃO DA LITERATURA

PET-FDG na avaliação pré-operatória de nódulos de tireóide

Nos estudos (10-20) que analisaram o uso da PET-¹⁸F-FDG na avaliação pré-operatória de nódulos de tireóide, dois critérios diferentes aplicados no leito tireoidiano foram utilizados para definir um resultado como altera-

do: presença de captação focal e/ou valor do *Standard Uptake Value* (SUV), conforme ilustrado na Figura 1. A mensuração do SUV é uma forma de realizar medida semiquantitativa da intensidade da captação da FDG por determinada região definida. A medida mais utilizada é o SUV máximo de uma lesão, que representa o maior valor de SUV dentro de um nódulo.

Deve-se salientar que os exames de PET-FDG, com exceção do estudo realizado por Joensuu e cols. (19), foram realizados em aparelhos de alta resolução (PET dedicado) e, portanto, esses resultados não podem ser generalizados para exames realizados em gama-câmaras híbridas de PET/SPECT, em que a resolução espacial é pior e a sensibilidade e a especificidade diagnóstica são provavelmente menores.

Sensibilidade para diagnóstico de câncer de tireóide

A sensibilidade da PET-FDG, em diferentes estudos (10-18), para o diagnóstico pré-operatório de câncer de tireóide, foi de 100%. Em apenas dois estudos (19,20), que serão comentados a seguir, a sensibilidade foi menor.

Recentemente, avaliou-se, no Brasil, 42 pacientes eutireoidianos com nódulos de tireóide com citologia indeterminada (18). Destes, 11 abrigavam carcinoma de tireóide ao exame anatomopatológico (nove papilíferos, dois foliculares e um carcinoma bem diferenciado sem outra especificação). Todos estes 11 pacientes apresentaram captação focal no leito tireoidiano ao exame de PET ¹⁸F-FDG (Tabela 1). Conclui-se, neste estudo, que a presença de uma captação focal ao exame de PET-FDG apresenta alta sensibilidade para o diagnóstico de carcinoma de tireóide. Adicionalmente, 11 pacientes com diagnóstico citológico prévio de carcinoma papilífero foram avaliados seguindo o mesmo protocolo no serviço do Setor de Endocrinologia (dados

Tabela 1. Resumo dos principais estudos sobre uso da PET-¹⁸F-FDG na avaliação pré-operatória de nódulos tireoidianos com padrão citológico indeterminado que utilizaram como critério diagnóstico, no leito tireoidiano, a presença de captação focal de ¹⁸F-FDG (adaptado de 18).

Fonte bibliográfica	Número de pacientes operados	Especificidade	Sensibilidade
Kresnik e cols. (11)	37	56% (15 de 27 pts.)	100% (10 pts.)
De Geus-Oei e cols. (10)	44	66% (25 de 38 pts.)	100% (6 pts., 7 nódulos)
Kim e cols. (12)	36	0% (0 de 21 pts.)	100% (15 pts.)
Sebastianes e cols. (18)	42	39% (12 de 31 pts.)	100% (11 pts.)

pts. = pacientes.

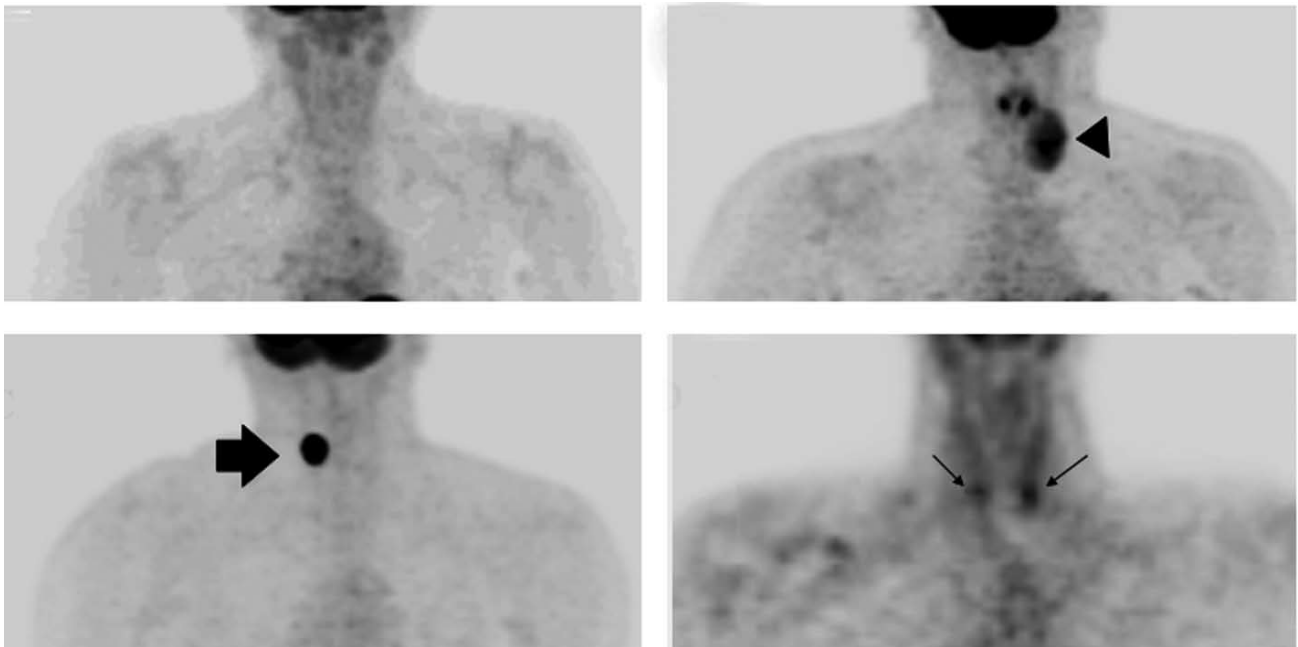


Figura 1. A: Imagem de PET-¹⁸F-FDG de paciente de 74 anos. Não há presença de captação focal de FDG no leito tireoidiano. Um nódulo adenomatoso de 5,4 cm no diâmetro máximo foi demonstrado no exame histopatológico (resultado verdadeiro-negativo da PET-¹⁸F-FDG); B: Imagem de PET-¹⁸F-FDG de paciente de 39 anos mostrando lesão com captação focal heterogênea da ¹⁸F-FDG no lobo tireoidiano esquerdo. A imagem imediatamente acima e medial à lesão tireoidiana representa captação fisiológica de FDG em corda vocal. Um carcinoma folicular da tireóide foi confirmado por exame histopatológico (resultado verdadeiro-positivo da PET-¹⁸F-FDG); C: Imagem de PET-¹⁸F-FDG de paciente de 44 anos mostrando lesão com captação focal homogênea da ¹⁸F-FDG no lobo tireoidiano direito. O exame histopatológico revelou nódulo adenomatoso (resultado falso-positivo da PET-¹⁸F-FDG); D: Imagem de PET-¹⁸F-FDG de paciente de 43 anos mostrando lesão com captação focal da PET-¹⁸F-FDG em ambos os lobos tireoidianos. Um microcarcinoma papilífero multicêntrico foi confirmado pelo exame histopatológico (resultado verdadeiro-positivo da PET-¹⁸F-FDG).

não publicados). Dez desses pacientes foram submetidos à tireoidectomia (um paciente recusou ser operado), visto que o exame anatomopatológico confirmou o diagnóstico de neoplasia maligna em todos os casos (nove pacientes como carcinoma papilífero e um como carcinoma folicular). Todos esses pacientes apresentaram captação focal tireoidiana ao exame de PET-FDG. Dessa forma, no serviço do Setor de Endocrinologia, 21 pacientes apresentaram diagnóstico histológico de carcinoma de tireóide que mostraram evidência de captação focal na PET-FDG no pré-operatório (sensibilidade diagnóstica de 100%).

Esse resultado está de acordo com a maioria dos achados de literatura, em que, incluindo o presente estudo (18), foram avaliados mais de 100 pacientes (10-20) com nódulos de tireóide malignos.

Em um estudo que utilizou uma gama-câmara de PET/SPECT para realização de PET (19) – que apresenta menor sensibilidade na detecção de neoplasias ma-

lignas quando comparado com os equipamentos modernos de PET utilizados nos demais estudos – um paciente com carcinoma tireoidiano não apresentou captação focal. No estudo de Mitchell e cols. (20), sete resultados falso-negativos também foram relatados. Esse trabalho, entretanto, apresentou algumas particularidades: a) foi utilizada análise por nódulo avaliado e não por paciente; vários nódulos em um mesmo paciente eram incluídos separadamente na análise; b) ao contrário dos demais estudos, houve a inclusão de microcarcinomas incidentais em sua análise; c) o exame foi realizado em equipamento de PET-CT em vez de PET dedicado e identificou nódulos muito pequenos, alguns menores que 5 mm, que foram incluídos no estudo; d) os autores utilizaram como critério diagnóstico de captação de SUV acima de 5 com a finalidade de aumentar a especificidade (91%) em detrimento de queda na sensibilidade (60%). Com essas particularidades, houve sete nódulos malignos que foram classificados como falso-negativos nesse

estudo (20). No entanto, cinco destes eram microcarcinomas incidentais que, na maioria das vezes, têm comportamento indolente (1-3). Um mesmo paciente desse estudo apresentou outros dois nódulos com SUV máximo menor que cinco, cujos diagnósticos foram de um carcinoma papilífero medindo 3,5 × 2,6 cm e de um carcinoma metastático de rim. Esse paciente apresentava TSH suprimido, o que poderia levar a maior captação de FDG por tecidos extratireoidianos, como musculatura esquelética e timo (21), e redução da intensidade de captação de neoplasias malignas de tireóide (22). Pacientes que apresentavam TSH suprimido foram excluídos de outros estudos (10-12,18). Além disso, ambos os nódulos apresentaram SUV máximo de 2,3 e, segundo os critérios diagnósticos do estudo, foram considerados como resultados falso-negativos. Entretanto, uma vez que ambos apresentaram presença de algum grau de captação de FDG, caso o critério diagnóstico utilizado fosse a presença de captação focal na tireóide, ambos possivelmente seriam considerados resultados verdadeiro-positivos. Assim, em relação aos 24 nódulos com citologia indeterminada incluídos nesse estudo, a sensibilidade do exame aumentaria para 100% e a especificidade se reduziria para 39%, caso a presença de qualquer captação de FDG pelo nódulo (SUV > 0) fosse considerada como critério diagnóstico. Entretanto, uma vez que esse não foi o critério primário utilizado pelo estudo (20), deve-se ter cautela na interpretação dessa análise.

Em vista dos resultados discutidos anteriormente, conclui-se que o critério de presença de captação focal ao exame de PET-FDG (Figura 1) tem se mostrado extremamente sensível para o diagnóstico de carcinomas de tireóide não-incidentais e maiores que 1 cm.

É provável que a sensibilidade da PET-FDG no diagnóstico de carcinoma de tireóide possa ser menor em pacientes com microcarcinomas incidentais. No estudo de Mitchell e cols. (20), houve a identificação de microcarcinomas incidentais sem qualquer captação de FDG e, em outro estudo (13), foi descrito um microcarcinoma incidental de 0,8 cm que não foi identificado à PET-FDG. No estudo brasileiro (18), houve quatro pacientes com nódulos benignos que apresentaram coexistência de microcarcinoma incidental ipsilateral. Todos esses pacientes apresentaram captação focal de FDG no lobo acometido. Não foi possível determinar se esta captação focal foi em decorrência do nódulo benigno ou do microcarcinoma.

Embora esses achados possam também refletir menor sensibilidade da PET-FDG na avaliação de nódulos tireoidianos menores que 1 cm de diâmetro, no serviço

do Setor de Endocrinologia (18), quatro pacientes (um deles com dois nódulos) com nódulos tireoidianos malignos não-incidentais, de 0,4 cm, 0,5 cm, 0,7 cm, 0,8 cm e 0,9 cm ao anatomopatológico, apresentaram captação focal. Considerando-se que nódulos menores que 1 cm não são obrigatoriamente encaminhados para a PAAF e que a PET não é recomendada com o objetivo de detectar microcarcinomas incidentais, eventual menor sensibilidade desse exame para a detecção desses tumores não seria, em princípio, limitação importante.

Especificidade na avaliação de nódulos de tireóide com citologia indeterminada

Não há consenso sobre a especificidade do achado de captação focal à PET-FDG de tireóide na avaliação de nódulos com citologia indeterminada. Na Tabela 1, estão representados os resultados dos quatro principais estudos que avaliaram a especificidade da PET-FDG por meio da avaliação da presença de captação focal da FDG no leito tireoidiano. No estudo brasileiro (18), lesões benignas ao exame anatomopatológico foram verificadas em 31 pacientes (uma tireoidite, 22 bócios adenomatosos e oito adenomas foliculares). Desses, 12 (39%) apresentaram ausência de captação focal no leito tireoidiano (PET negativo), enquanto 19 evidenciaram presença de captação focal (PET positivo). Assim, a especificidade do exame foi de 39% (18). Três outros grandes estudos, por sua vez, apresentaram especificidades de 66% (10), 56% (11) e 0% (12) para captação focal. Há ainda o estudo de Mitchell e cols. (20), com PET-CT, cuja especificidade seria de 39%, considerando-se como critério diagnóstico qualquer captação de FDG pelo nódulo. Ainda não está bem definida a razão destas diferenças entre os estudos referentes à especificidade, especialmente em relação ao estudo de Kim e cols. (12), em que todos os pacientes com nódulos benignos apresentaram captação focal em leito tireoidiano à PET. Uma possibilidade seria a presença de diferenças ambientais ou étnicas entre as populações avaliadas, que poderia refletir perfis distintos, nos nódulos tireoidianos benignos, de expressão de genes com papel na captação (GLUT 1) e armazenamento (hexoquinase) da FDG no espaço intracelular. Diferenças na ingestão de iodo provavelmente não são responsáveis pelas diferentes sensibilidade e especificidade encontradas nos estudos, uma vez que populações com baixa (11) e alta (18) ingestão de iodo apresentaram resultados semelhantes. Outras possibilidades seriam as diferenças na técnica de execução da PET-FDG e na seleção de pa-

cientes para os estudos. A variabilidade na interpretação pelos examinadores não deve representar problema significativo, uma vez que, no serviço do Setor de Endocrinologia, houve concordância de 100% entre os dois médicos do Setor de Medicina Nuclear quanto à presença de captação focal na região cervical, em 52 pacientes já avaliados. Assim, esse parâmetro parece ter boa concordância entre observadores experientes.

Estudos prévios já relataram aumento da expressão gênica de GLUT 1 (23) e da imunexpressão da proteína GLUT 1 (24) no carcinoma de tireóide em relação a lesões tireoidianas benignas, apoiando a premissa de que a PET-FDG pode ser útil na diferenciação de nódulos tireoidianos benignos de malignos. Entretanto, esses resultados têm sido encontrados, predominantemente, em carcinomas indiferenciados de tireóide (24-26). É possível que a expressão do gene da hexoquinase, importante regulador da concentração celular de FDG, contribua para a diferença de captação de FDG encontrada em nódulos benignos e malignos. Já se demonstrou que a expressão desse gene se relaciona com a captação de FDG em carcinomas de tireóide (27), embora estudos sobre esse tema ainda sejam escassos. Além disso, um estudo (28) da década de 1980 mostrou que a atividade da hexoquinase é consistentemente aumentada nos carcinomas de tireóide em relação a tecido tireoidiano normal. Nesse estudo, os adenomas foliculares, por sua vez, apresentaram padrão de expressão bastante variável. Um grupo apresentou atividade aumentada semelhante a dos carcinomas, outro apresentou atividade reduzida semelhante a do tecido tireoidiano normal e outro apresentou atividade intermediária (28). O grupo de adenomas que tinha maior expressão de hexoquinase apresentava marcadores histológicos sugestivos de menor diferenciação e maior proliferação celular. Por outro lado, o grupo que tinha menor expressão dessa enzima apresentava marcadores de maior diferenciação e menor proliferação celular.

Um dado relevante no estudo brasileiro (18) foi que, entre os nódulos que apresentaram captação focal à PET-FDG, não houve diferença estatística do valor do SUV máximo entre os nódulos benignos e malignos. Tal resultado também já foi verificado em outros estudos (10,12). Dessa forma, a medida desses valores parece não auxiliar na distinção entre nódulos tireoidianos benignos e nódulos malignos.

Em conjunto, esses resultados sugerem que a PET-FDG pode reduzir, em parte, o número de tireoidectomias desnecessárias em pacientes com nódulos de tireóide com citologia indeterminada. Todavia, nos estudos, o per-

centual de cirurgias passíveis de serem evitadas em pacientes com nódulos tireoidianos benignos, que é idêntico ao valor calculado da especificidade do exame, tem se mostrado modesto (Tabela 1). Deve-se, ainda, ressaltar que, caso nessas análises o tratamento cirúrgico dos adenomas foliculares fosse considerado como apropriado, o número de cirurgias apropriadamente passíveis de serem evitadas pela realização da PET-FDG seria ainda menor.

PET-FDG na avaliação de nódulos de tireóide em pacientes com tireoidite linfocítica crônica

Outro dado interessante é o efeito da coexistência de tireoidite linfocítica em um paciente submetido ao exame de PET-FDG. Diversos estudos já descreveram aumento da concentração de FDG na tireóide, na maioria dos casos apresentando padrão difuso de captação (29,30), mas também observaram padrão de captação focal (10,31), semelhante ao encontrado em nódulos tireoidianos. Assim, a especificidade do exame de PET-FDG pode ser ainda menor em pacientes com essa comorbidade. Na eventualidade de captação difusa intensa, deve-se ainda levar em consideração que um nódulo maligno com captação aumentada poderia não ser identificado e, nesse caso, o exame não conseguiria afastar a presença de carcinoma. Entretanto, no estudo brasileiro (18), na maioria das vezes, a coexistência de tireoidite linfocítica não levou a alterações significativas da PET-FDG que pudessem afetar a interpretação dos resultados. Dos 11 pacientes com tireoidite linfocítica ao exame anatomopatológico, somente dois apresentaram alterações significativas que comprometeram o desempenho da PET-FDG na avaliação dos nódulos. Um paciente apresentou acentuada captação difusa, sem captação focal, o que possivelmente poderia reduzir a sensibilidade do exame no diagnóstico de carcinoma, embora seu diagnóstico histológico tenha revelado apenas lesão benigna. A outra paciente apresentou presença de captação focal e difusa à PET-FDG, e o diagnóstico histopatológico revelou apenas tireoidite linfocítica crônica.

Perspectivas da PET-FDG na avaliação de nódulos de tireóide

Existe grande número de trabalhos estudando a utilização desse exame na avaliação pré-operatória de nódulos de tireóide com citologia indeterminada, porém o número total de pacientes estudados ainda é relativamente pequeno e um dos estudos não foi capaz de diferenciar nódulos benignos de malignos (12). Portanto, embora

os resultados em conjunto possam ser promissores, principalmente pela alta sensibilidade demonstrada, novos estudos com diferentes populações são necessários para confirmar a alta sensibilidade e melhor definir a especificidade. A realização da cintilografia de tireóide com ^{131}I , como avaliação prévia de pacientes com nódulos de tireóide com citologia indeterminada, poderia contribuir para melhor seleção de pacientes para a realização da PET-FDG. Isso se aplicaria, principalmente, para pacientes com valores de TSH suprimidos ou normais baixos. Alguns autores sugerem que, para pacientes com valores normais de TSH, a cintilografia seria mais útil em áreas deficientes de iodo, em que os valores de TSH menos comumente estão suprimidos em pacientes com nódulos tireoidianos autônomos (2). Os nódulos autônomos, ou seja, quentes à cintilografia, costumam apresentar mutações do receptor do TSH (32,33) ou da proteína G (34) que levam à ativação constitutiva dessa via. São quase invariavelmente benignos, não requerendo avaliação adicional à procura de malignidade na maioria das vezes (2). Por sua vez, a captação de glicose e FDG pelo nódulo parece, em parte, ser dependente da ação estimulatória da via de sinalização do receptor do TSH (35). Assim, adenomas foliculares autônomos, com mutação do receptor do TSH ou da proteína G, apresentam captação focal à PET-FDG, como já relatado por Boerner e cols. (36), acarretando resultado falso-positivo à PET-FDG.

O alto custo do exame e a disponibilidade limitada a poucos centros em países em desenvolvimento dificultam a maior utilização desse exame com a finalidade de avaliar pacientes com nódulos de tireóide com citologia indeterminada. Também seria necessário definir com quais exames e com que periodicidade seguir um paciente com exame de PET-FDG normal. Ainda não há estudos que avaliem se a ultra-sonografia periódica e a PAAF de repetição seriam essenciais nesses casos. Seria importante definir como acompanhar esses pacientes e que percentual deles necessitaria futuramente de cirurgia por outros motivos, como crescimento do nódulo. Assim, análises de custo poderiam determinar se a introdução desse exame na avaliação rotineira de pacientes com nódulos tireoidianos com citologia indeterminada representaria aumento ou redução do custo final no manejo desses pacientes. Atualmente, pacientes com citologia indeterminada, cujos nódulos se mostram benignos ao exame anatomopatológico, geram alto custo para o sistema de saúde, considerando a frequência dessa entidade e os gastos decorrentes de inter-

nação, cirurgia, tratamento de eventuais complicações cirúrgicas (por exemplo, o hipoparatiroidismo e a disfonía) e reposição de levotiroxina a longo prazo, que importante parcela dos pacientes submetidos à hemitireoidectomia necessita.

Em exame de PET-FDG com a finalidade de avaliação de nódulo de tireóide, a presença de captação anômala incidental em sítios extratireoidianos pode eventualmente ocorrer. Com isso, diagnósticos adicionais de importância clínica podem ser realizados. Por outro lado, exames adicionais podem ser necessários para avaliar pacientes sem doenças clinicamente importantes, levando a incremento dos custos. No serviço do Setor de Endocrinologia, dos 52 pacientes que já realizaram o exame, foi necessário exame adicional por causa de alterações significativas incidentais à PET em dois pacientes. Um apresentou captação focal em região mediastinal e não apresentou carcinoma de tireóide ao anatomopatológico. Sua tomografia de tórax com contraste foi normal. Outro paciente apresentou área focal com ausência de captação fisiológica em um hemisfério cerebelar, sendo diagnosticada neoplasia cística à tomografia computadorizada, havendo necessidade de ressecção cirúrgica.

É ainda necessário definir quais características gênicas levariam à maior frequência de captação de FDG por nódulos malignos de tireóide. Conhecer-las teria o potencial de auxiliar, por meio de técnicas de biologia molecular, a afastar ou confirmar o diagnóstico de malignidade no material de citologia realizada por PAAF e no exame histopatológico de lesões tireoidianas foliculares.

Agradecimentos. Aos médicos e demais funcionários do Departamento de Medicina Nuclear do Instituto do Coração e aos médicos e demais funcionários da Disciplina de Endocrinologia e Metabologia da Disciplina de Cirurgia de Cabeça e Pescoço do HC-FMUSP, pela contribuição em diferentes etapas no desenvolvimento do estudo com PET-FDG na avaliação de nódulos de tireóide. Os autores declaram não haver conflitos de interesse que possam interferir na imparcialidade do trabalho científico.

REFERÊNCIAS

1. Cooper DS, Doherty GM, Haugen BR, Kloos RT, Lee SL, Mandel SJ, et al. The American Thyroid Association Guidelines Taskforce. Management guidelines for patients with thyroid nodules and differentiated thyroid cancer. *Thyroid*. 2006;16:109-42.
2. AACE/AME Task Force on Thyroid Nodules. American Association of Clinical Endocrinologists and Associazione Medici Endocrinologi medical guidelines for clinical practice for the

- diagnosis and management of thyroid nodules. *Endocr Pract.* 2006;12:63-102.
3. Pacini F, Schlumberger M, Dralle H, Elisei R, Smit JWA, Wiersinga W, et al. European consensus for the management of patients with differentiated thyroid carcinoma of the follicular epithelium. *Eur J Endocrinol.* 2006;154: 787-803.
 4. Tomimori, EK, Bisi H, Medeiros-Neto G, Camargo RYA. Avaliação ultra-sonográfica dos nódulos tireóideos: comparação com exame citológico e histopatológico. *Arq Bras Endocrinol Metab.* 2004;48:105-13.
 5. Hegedus L. Clinical practice: the thyroid nodule. *N Engl J Med.* 2004;351:1764-71.
 6. Juweid ME, Cheson BD. Positron-emission tomography and assessment of cancer therapy. *N Engl J Med.* 2006;354:496-507.
 7. Kapoor V, McCook BM, Torok FS. An introduction to PET-CT imaging. *RadioGraphics.* 2004;24:523-43.
 8. Nakamoto Y, Tatsumi M, Hammoud D, Cohade C, Osman MM, Wahl RL. Normal FDG distribution patterns in the head and neck: PET/CT evaluation. *Radiology.* 2005;234:879-85.
 9. Karantanis D, Bogsrud TV, Wiseman GA, Mullan BP, Subramaniam RM, Nathan MA, et al. Clinical significance of diffusely increased 18F-FDG uptake in the thyroid gland. *J Nucl Med.* 2007;48:896-901.
 10. De Geus-Oei LF, Pieters GFFM, Bonenkamp JJ, Mudde AH, Bleeker-Rovers CP, Corstens FHM, et al. ¹⁸F-FDG PET reduces unnecessary hemithyroidectomies for thyroid nodules with indeterminate cytologic results. *J Nucl Med.* 2006;47:770-5.
 11. Kresnik E, Gallowitsch HJ, Mikosch P, Stettner H, Igerc I, Gomez I, et al. Fluorine-18-fluorodeoxyglucose positron emission tomography in the preoperative assessment of thyroid nodules in an endemic goiter area. *Surgery.* 2003;133:294-9.
 12. Kim JM, Ryu JS, Kim TK, Kim WB, Kwon GY, Gong G, et al. ¹⁸F-fluorodeoxyglucose positron emission tomography does not predict malignancy in thyroid nodules cytologically diagnosed as follicular neoplasm. *J Clin Endocrinol Metabol.* 2007;92:1630-4.
 13. Adler LP, Bloom AD. Positron emission tomography of thyroid masses. *Thyroid.* 1993;3:195-200.
 14. Uematsu H, Sadato N, Ohtsubo T, Tsuchida T, Nakamura S, Sugimoto K, et al. Fluorine-18-fluorodeoxyglucose PET versus thallium-201 scintigraphy evaluation of thyroid tumors. *J Nucl Med.* 1998;39:453-9.
 15. Wolf G, Aigner RM, Schaffler G, Schwarz T, Krippel P. Pathology results in 18F fluorodeoxyglucose positron emission tomography of the thyroid gland. *Nucl Med Commun.* 2003;24:1225-30.
 16. Sasaki M, Ichiya Y, Kuwabara Y, Akashi Y, Yoshida T, Fukumura T, et al. An evaluation of FDG-PET in the detection and differentiation of thyroid tumours. *Nucl Med Commun.* 1997;18:957-63.
 17. Bloom AD, Adler LP, Shuck JM. Determination of malignancy of thyroid nodules with positron emission tomography. *Surgery.* 1993;114:728-34.
 18. Sebastianes FM, Cerci JJ, Zanoni PH, Soares Jr J, Chibana LK, Tomimori EK, et al. Role of 18F-fluorodeoxyglucose positron emission tomography in preoperative assessment of cytologically indeterminate thyroid nodules. *J Clin Endocrinol Metab.* 2007;92:4485-8.
 19. Joensuu H, Ahonen A, Klemi PJ. ¹⁸F-FDG-fluorodeoxyglucose imaging in preoperative diagnosis of thyroid malignancy. *Eur J Nucl Med.* 1988;13:502-6.
 20. Mitchell JC, Grant F, Evenson AR, Parker JA, Hasselgren PO, Parangi S. Preoperative evaluation of thyroid nodules with ¹⁸F-FDG PET/CT. *Surgery.* 2005;138:1166-75.
 21. Chen YK, Chen YL, Liao AC, Shen YY, Kao CH. Elevated 18F-FDG uptake in skeletal muscles and thymus: a clue for the diagnosis of Graves' disease. *Nucl Med Commun.* 2004;25:115-21.
 22. Moog F, Linke R, Manthey N, Tiling R, Knesewitsch P, Tatsch K, et al. Influence of thyroid-stimulating hormone levels on uptake of FDG in recurrent and metastatic differentiated thyroid carcinoma. *J Nucl Med.* 2000;41:1989-95.
 23. Matsuzo K, Segade F, Matsuzo U, Carter A, Bowden DW, Perrier ND. Differential expression of glucose transporters in normal and pathologic thyroid tissue. *Thyroid.* 2004;4:806-12.
 24. Haber RS, Weiser KR, Pritsker A, Reder I, Burstein DE. GLUT-1 glucose transporter expression in benign and malignant thyroid nodules. *Thyroid.* 1997;7:363-7.
 25. Schönberger J, Rüschoff J, Grimm D, Marienhagen J, Rümmele P, Meyringer R, et al. Glucose transporter 1 gene expression is related to thyroid neoplasms with an unfavorable prognosis: an immunohistochemical study. *Thyroid.* 2002;12:747-53.
 26. Kim YW, Do IG, Park YK. Expression of the GLUT1 glucose transporter, p63 and p53 in thyroid carcinomas. *Pathol Res Pract.* 2006;202:759-65.
 27. Hooft L, van der Veldt AA, van Diest PJ, Hoekstra OS, Berkhof J, Teule GJ. [¹⁸F]fluorodeoxyglucose uptake in recurrent thyroid cancer is related to hexokinase I expression in the primary tumor. *J Clin Endocrinol Metab.* 2005;90(1):328-34.
 28. Verhagen JN, Van der Heijden MC, Rijkse G, Der Kinderen PJ, Van Unnik JA, Staal GE. Determination and characterization of hexokinase in thyroid cancer and benign neoplasms. *Cancer.* 1985;55(7):1519-24.
 29. Yasuda S, Shohtsu A, Ide M, Takagi S, Takahashi W, Suzuki Y, et al. Chronic thyroiditis: diffuse uptake of FDG at PET. *Radiology.* 1998;207:775-8.
 30. Yasuda S, Shohtsu A, Ide M, Takagi S, Suzuki Y, Tajima T. Diffuse F-18 FDG uptake in chronic thyroiditis. *Clin Nucl Med.* 1997;22:341.
 31. Schmid DT, Kneifel S, Stoeckli SJ, Padberg BC, Merrill G, Goreses GW. Increased ¹⁸F-FDG PET uptake mimicking thyroid cancer in a patient with Hashimoto's thyroiditis. *Eur Radiol.* 2003;13:2119-21.
 32. Van Sande J, Parma J, Tonacchera M, Swillens S, Dumont J, Vassart G. Somatic and germline mutations of the TSH receptor gene in thyroid diseases. *J Clin Endocrinol Metab.* 1995;80:2577-85.
 33. Tonacchera M, Agretti P, Chiovato L, Rosellini V, Ceccarini G, Perri A, et al. Activating thyrotropin receptor mutations are present in nonadenomatous hyperfunctioning nodules of toxic or autonomous multinodular goiter. *J Clin Endocrinol Metab.* 2000;85:2270-4.
 34. Clapham DE. Mutations in G protein-linked receptors: novel insights on disease. *Cell.* 1993;75:1237-9.
 35. Chin BB, Patel P, Cohade C, Ewertz M, Wahl R, Ladenson P. Recombinant human thyrotropin stimulation of fluoro-D-glucose positron emission uptake in well-differentiated thyroid carcinoma. *J Clin Endocrinol Metab.* 2004;89:91-5.
 36. Boerner AR, Voth E, Theissen P, Wienhard K, Wagner R, Schicha H. Glucose metabolism of the thyroid in autonomus goiter measured by F-18-FDG-PET. *Exp Clin Endocrinol Diabetes.* 2000;108:191-6.

Endereço para correspondência:

Fernando Moreno Sebastianes
Rua Padre João, 255, apto. 122
13417-761 Piracicaba, SP
E-mail: fernandosebastianes@gmail.com