

Síndrome de Cushing Associada à Hiperplasia Macronodular das Adrenais. Apresentação de um Caso e Revisão da Literatura

caso especial

RESUMO

O objetivo dessa apresentação é discutir a Síndrome de Cushing secundária à hiperplasia macronodular primária das adrenais. Inicialmente, será apresentado um caso clínico e, em seguida, serão discutidos a apresentação clínica, laboratorial, radiológica e histológica, e os possíveis mecanismos patogênicos envolvidos no desenvolvimento dessa patologia. (Arq Bras Endocrinol Metab 2001;45/6:619-627)

Unitermos: Síndrome de Cushing; Hiperplasia adrenal macronodular; Hiper-cortisolismo.

APRESENTAÇÃO DO CASO

Dra. Maria Adelaide Albergaria Pereira

Paciente de 37 anos, sexo feminino, com história de ganho de peso (13kg) e aparecimento de hirsutismo e acne no rosto há 5 anos. Há 2 anos, espantimenorréia; há 8 meses amenorréia e diminuição da libido e há 6 meses desenvolvimento de hipertensão arterial e dispepsia.

Exame físico: PA= 130X90, P= 80bpm, peso= 65kg, altura= 153cm, IMC= 28kg/cm², fácies cushingóide, pletora facial, obesidade de distribuição centrípeta, atrofia muscular nos membros, hirsutismo facial discreto (Ferriman = 12)

Avaliação laboratorial: Cortisol urinário = 507-773µg/24h (normal = 30 a 300µg/24h); cortisol sérico 8hs = 20µg/dl (normal = 5 a 35µg/dl); ACTH = < 20pg/ml (normal < 60pg/ml); cortisol sérico após 1mg VO de dexametasona = 16,7µg/dl; cortisol sérico após 8mg VO de dexametasona (dose única noturna) = 19,2µg/dl. A injeção de 10µg de desmopressina (DDAVP) não provocou aumento do ACTH e cortisol, que permaneceram em níveis semelhantes aos basais: < 20pg/ml e 19,7µg/dl, respectivamente.

Avaliação radiológica: Ressonância magnética (RM) de hipófise = normal; Tomografia computadorizada (TC) de tórax = normal e TC de abdome: hiperplasia macronodular bilateral das adrenais (figura 1).

Com a hipótese diagnóstica de hiperplasia macronodular primária das adrenais a paciente foi submetida a outros testes funcionais:

1. Teste da Cortrosina (250µg IV): cortisol basal = 22,3µg/dl e 60min após = 39,2µg/dl.
2. Determinação do cortisol no período pós alimentar (1 e 2 horas após cada refeição principal): não houve alteração do cortisol no período pós-prandial.

*Maria Adelaide A. Pereira
Rogério Santiago Araújo
Helio Bisi*

*Serviço de Endocrinologia e Metabologia e
Divisão de Anatomia Patológica,
Hospital das Clínicas da
Faculdade de Medicina da
Universidade de São Paulo (HC-FMUSP)*

Local e data da reunião: Serviço de Endocrinologia e Metabologia do Hospital das Clínicas da Faculdade de Medicina da Universidade São Paulo (HC-FMUSP), em 15 de Fevereiro de 2001.

Edição: Maria Adelaide Albergaria Pereira

*Recebido em 27/06/01
Revisado em 30/08/01
Aceito em 31/08/01*

Tabela 1. Síndrome de Cushing independente de ACTH. Resposta do cortisol sérico aos estímulos: postura ortostática, alimentação, TRH e LHRH.

Teste	Cortisol basal ($\mu\text{g/dl}$)	Após estímulo ($\mu\text{g/dl}$)
Postural	21,1	21,6
Alimentação	22	Café = 19,4 Almoço = 20 Jantar = 19,7
TRH (200 μg IV)	19,5	21
LHRH (100 μg IV)	20,1	20,7

3. Teste do TRH (200 μg IV) e do LHRH (100 μg IV): não houve resposta anômala do cortisol e do ACTH.
4. Determinação do cortisol após adoção de postura ortostática: não houve aumento do cortisol (tabela 1).

Estabelecido o diagnóstico de hiperplasia adrenal macronodular independente de ACTH, a paciente foi submetida a adrenalectomia bilateral por via laparoscópica e, posteriormente, foi mantida com doses substitutivas de acetado de cortisona e fluorde-soxicortisona.

ESTUDO ANÁTOMO-PATOLÓGICO

Dr. Hélio Bisi

As adrenais normais pesam, em conjunto, cerca de 11g. Em condições patológicas, elas podem apresentar aumento difuso, nodular ou misto, e essa hiperplasia é considerada maciça quando as adrenais pesam mais do que 60g. A hiperplasia nodular pode ser micro ou macronodular, quando os nódulos são menores ou maiores que 1cm no seu maior diâmetro, respectivamente.

A paciente apresentava hiperplasia cortical macronodular maciça das adrenais com 2 nódulos grandes, proeminentes, bilaterais, de 3 e 3,5cm no maior diâmetro.

O exame microscópico das adrenais revelou que os nódulos eram compostos por células claras, aparentemente com gordura, que apresentavam monotonia nuclear, características típicas das células do córtex adrenal. Chamava a atenção a presença de pequenas ilhotas de células compactas no meio dessa população de células claras, que possuíam núcleo mais vesiculoso e nucléolo proeminente, dados indicativos de maior replicação ou maior atividade de síntese celular (figura 2). Verificamos que o tecido internodular se apresentava hiperplásico, nas duas adrenais. O estudo imunohistoquímico da cortical, que nós temos realizado sistematicamente a partir de

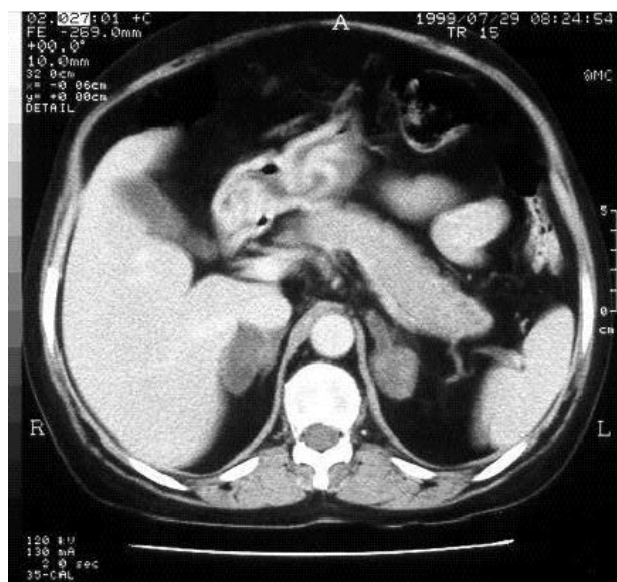

Figura 1. Tomografia computadorizada das adrenais de paciente com Síndrome de Cushing independente de ACTH: aumento nodular bilateral das adrenais.

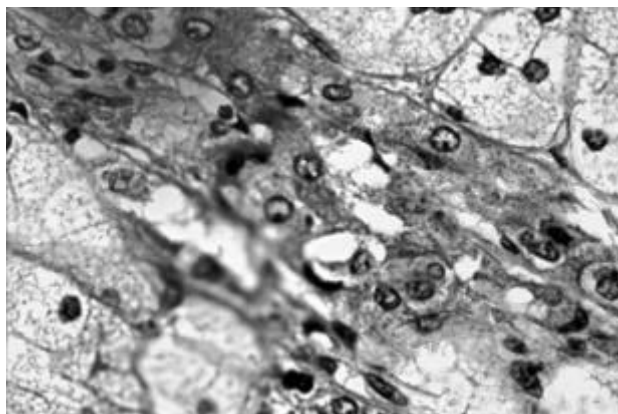


Figura 2. Histologia da adrenal (coloração com HE) de paciente com Síndrome de Cushing independente de ACTH. Ilhotas de células compactas inseridas no meio de uma população maior de células claras que compõe a hiperplasia macronodular.

1994, revelava, naquelas ilhotas de células compactas dispersas no córtex adrenal, positividade focal para cromogranina e para corticotrofina (ACTH) (figura 3). O exame histológico revelou tecido internodular hiperplásico nas duas adrenais.

Já foi verificado por nós e por outros autores que o córtex adrenal normal, obtido de material de necropsia, pode apresentar, nos estudos de imunohistoquímica, áreas focais com positividade para ACTH, embora não tenhamos observado positividade para

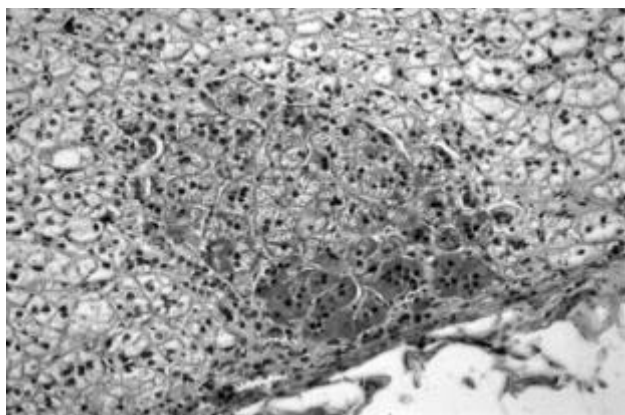


Figura 3. Imunohistoquímica para ACTH do córtex adrenal de paciente com hiperplasia macronodular das adrenais independente de ACTH. Nota-se positividade intensa para ACTH nas ilhotas dispersa no córtex hiperplasiado.

cromogranina na cortical (1). O material dessa paciente apresenta, diferente do observado nas adrenais normais, positividade bastante intensa tanto para cromogranina como para ACTH nesses agrupamentos de células dispersos no córtex.

Trata-se de hiperplasia do córtex adrenal com agrupamentos celulares que possuem características de células da medula adrenal e que, na imunohistoquímica, coram para ACTH e cromogranina. Portanto, estamos diante de um caso em que, no córtex adrenal, temos células da medula da adrenal que, aparentemente, sintetizam ACTH.

Possíveis Mecanismos Patogenéticos da Hiperplasia Macronodular das Adrenais

Dra. Maria Adelaide A. Pereira

Trata-se de paciente com síndrome de Cushing ACTH-independente. A independência do hipercortisolismo ao ACTH foi demonstrada pela concomitância de níveis elevados de cortisol e baixos de ACTH e pela ausência de resposta do cortisol e ACTH a desmopressina. A TC revelou hiperplasia macronodular bilateral das adrenais.

A síndrome de Cushing tem sido dividida, do ponto de vista etiológico, em dois grandes grupos: (1) ACTH-dependente e (2) ACTH-independente. No primeiro grupo, a hiperplasia e hiperfunção adrenal são dependentes do ACTH hipofisário ou extra-hipofisário, que é o hormônio estimulador natural das adrenais. A produção hipofisária de ACTH, a causa mais comum da síndrome de Cushing está, em geral, associada a adenoma corticotrófico da hipófise, sendo

Tabela 2. Hiperplasia Adrenal Primária.

- | |
|---|
| 1- Hiperplasia Primária Pigmentosa das Adrenais |
| 2- Síndrome McCune-Albright |
| 3- Hiperplasia Macronodular Primária |

rara a ocorrência de hiperplasia ou carcinoma de hipófise. A produção extra-hipofisária de ACTH e/ou CRH (hormônio liberador de corticotrofina), também denominada de ectópica, é causa rara de síndrome de Cushing e está associada a tumores não hipofisários, produtores desses hormônios. No grupo ACTH-independente temos o subgrupo mais comum que são os tumores adrenais, em geral unilaterais, que produzem cortisol com conseqüente bloqueio do ACTH hipofisário; no segundo subgrupo estão as hiperplasias primárias das adrenais, na qual a hiperfunção e hiperplasia adrenal não são dependentes da produção hipofisária de ACTH.

A hiperplasia adrenal primária é causa rara de síndrome de Cushing e pode ser subdividida em 3 grupos: (1) Hiperplasia primária pigmentosa das adrenais; (2) Síndrome de McCune-Albright; e (3) Hiperplasia macronodular primária (tabela 2).

A hiperplasia primária pigmentosa das adrenais é uma patologia bastante peculiar, na qual as adrenais apresentam micronódulos, alguns deles possuindo pigmentação marrom escura ou negra. Na maioria dos pacientes as adrenais são de tamanho normal mas, em alguns casos, podem estar aumentadas. Essa patologia acomete, em geral, indivíduos mais jovens, numa faixa etária inferior à da doença de Cushing e pode ser uma doença esporádica ou familiar com herança autossômica dominante (2-4). Nos casos familiares, a hiperplasia adrenal pode estar associada ao complexo de Carney onde coexistem mixomas cardíacos, mixomas de pele, tumor de testículo, tumor de mama, etc. Nesses pacientes foram descritas mutações no gene situado no cromossoma 17, que determinam ativação constitucional das quinases (5,6). Em alguns casos de hiperplasia pigmentosa foi descrita no soro dos pacientes a presença de imunoglobulinas capazes de estimular a adrenal, provavelmente ocupando o receptor do ACTH (3,7). A nossa paciente não era portadora dessa patologia já que não apresentava hiperplasia pigmentosa da adrenal que, como já dissemos, tem um aspecto morfológico bastante característico.

No segundo grupo das hiperplasias primárias temos a Síndrome de McCune-Albright na qual estão associadas a doença poliostótica de ossos longos, manchas café com leite na pele e algumas endocrinopatias sendo, as mais freqüentes, puberdade precoce indepen-

dente de gonadotrofinas e tumores hipofisários, principalmente produtores de GH. Muito raramente, com maior frequência na infância, pode haver hiperplasia adrenal com concomitante síndrome de Cushing. Nesta patologia já foi determinada uma mutação no gene que codifica a proteína G, determinando a produção de uma proteína G ativada que, por sua vez, ativa a esteroidogênese independente da ligação do ACTH ao receptor (8,9). A nossa paciente também não é portadora dessa síndrome já que não apresenta nenhum dado clínico característico.

Finalmente, temos a hiperplasia macronodular primária das adrenais que, conforme mencionado anteriormente, é o diagnóstico da paciente. Trata-se de uma patologia rara, descrita pela primeira vez em 1964 (10) e a seguir em relatos isolados. Em 1998, estudo publicado no *Archives of Surgery* relata a experiência da Mayo Clinic com 9 pacientes acompanhados nos últimos 18 anos (11). Os autores chamam a atenção para a raridade da doença já que, até esta data, só haviam sido relatados cerca de 40 casos na literatura, e definem as características clínicas, bioquímicas, radiológicas e patológicas da doença. Embora a entidade clínica já esteja bem caracterizada, os seus mecanismos patogênicos não são conhecidos. A síndrome de Cushing ocorre, em geral, em pacientes numa faixa etária mais avançada do que a da doença de Cushing, ao redor dos 50 anos. Autores americanos e europeus chamam a atenção para o predomínio de pacientes do sexo feminino, mas isto não foi verificado pelos japoneses que ressaltam uma prevalência maior da doença no sexo masculino (11-14). Ocorre hipercortisolismo ACTH-independente, ausência de resposta do cortisol ao CRH e à metopirona e hiperresposta à Cortrosina. Do ponto de vista radiológico, a TC de abdome revela hiperplasia macronodular das adrenais.

O tratamento dessa doença que, em geral, tem sido a adrenalectomia bilateral não resulta em síndrome de Nelson, o que apenas confirma a independência do hipercortisolismo ao ACTH hipofisário. Com relação ao exame anátomo-patológico das adrenais existem divergências nas várias descrições, quanto à existência de atrofia ou hiperplasia do tecido cortical internodular. Nos casos acompanhados na Mayo Clinic foi observada a existência de atrofia do tecido internodular, enquanto outros autores chamam a atenção para a presença de hiperplasia internodular ou discutem a possibilidade de existir atrofia ou hiperplasia, nos diferentes pacientes (11-14). A importância desse dado anatômico reside no fato de que ele pode sinalizar mecanismos patogênicos diferentes para esta doença. Dessa forma, se uma mutação genética, ati-

vadora da esteroidogênese, fosse a responsável pela hiperplasia cortical, nós teríamos atrofia ou hiperplasia internodular se esta mutação ocorresse em mosaico ou estivesse presente em todas as células, respectivamente. Por outro lado, se na patogênese da doença estiver envolvida uma alteração no receptor do ACTH, que permita a atuação de fatores sistêmicos ou parácrinos nesses receptores teríamos estímulo de todo o córtex e conseqüente hiperplasia e não atrofia internodular. Portanto, a presença de atrofia em alguns pacientes e de hiperplasia em outros, parece indicar que a doença é heterogênea e que, nos diferentes pacientes, a patogênese é diversa (12).

Quais são os possíveis mecanismos patogênicos da doença? Normalmente, a estimulação do córtex adrenal obedece ao seguinte esquema: o primeiro passo é a ligação do hormônio trófico natural (ACTH) ao receptor. Isto resulta em ativação da proteína G, que estimula a adenil-ciclase que, por sua vez, promove a geração de AMP cíclico. Este estimula subunidades regulatórias de proteína-quinases, sendo essas enzimas o efetor final da esteroidogênese e da hiperplasia adrenal. Portanto, qualquer alteração nesses passos intermediários poderia levar à hiperplasia adrenal primária.

Em primeiro lugar, poderíamos ter um fator estimulador sistêmico, não ACTH, à semelhança do que ocorre na doença de Graves em que imunoglobulinas estimulam a tireóide. Esta hipótese foi levantada porque, no soro de alguns pacientes portadores de hiperplasia pigmentosa da adrenal já foi descrita, como dissemos anteriormente, a presença de imunoglobulinas capazes de estimular, *in vitro*, o córtex adrenal. Entretanto, os soros dos pacientes com hiperplasia macronodular foram testados, inúmeras vezes, e nunca foi demonstrada a presença de fator sérico estimulador.

Em segundo lugar, a existência de uma anormalidade no receptor adrenal para o ACTH, permitindo que ele fosse ativado por outro hormônio ou substância que não fosse a corticotrofina, poderia levar a ativação adrenal. Isto permitiria que fatores sistêmicos, normalmente presentes no soro, ou parácrinos, produzidos na própria adrenal, atuassem estimulando o córtex adrenal. Pensando nessa possibilidade, alguns autores levantaram a hipótese de que a adrenal poderia ser sede de receptores anômalos, que seriam estimulados por agentes não relacionados ao ACTH. Na década de 70, estudos *in vitro*, realizados com tumor adrenal, já tinham demonstrado a presença de receptores para LH, FSH, TSH e catecolaminas nesse tecido (15,16). Entretanto, não havia nenhuma indicação da sua funcionalidade e de qual seria a responsabilidade

desses receptores no desenvolvimento dessa patologia. Finalmente, em 1992 foram descritas simultânea e independentemente duas pacientes com hipercortisolismo pós alimentar, nas quais o estimulador adrenal era o polipeptídeo inibitório gástrico (GIP), liberado durante a alimentação. As duas pacientes eram do sexo feminino, com 48 e 49 anos, e apresentavam hipercortisolismo associado a ACTH suprimido. A TC abdominal revelava hiperplasia macronodular das adrenais e o mapeamento com iodo-colesterol mostrava captação bilateral das adrenais. Foram estudadas as respostas, *in vivo*, das adrenais a vários compostos e situações fisiológicas. Verificou-se que as duas pacientes apresentavam aumento do cortisol sérico no período pós-alimentar e que em uma delas havia uma inversão do ritmo circadiano de cortisol, com esse hormônio mais baixo no período de jejum matinal em relação ao período vespertino. O aumento do cortisol no período pós-prandial era coincidente com a elevação do GIP e era revertido pela administração de somatostatina antes da alimentação. A determinação do cortisol após a administração oral e endovenosa de glicose revelou que apenas a glicose por via oral era capaz de liberar cortisol, sugerindo que este efeito ocorria via liberação de um hormônio gastrointestinal. Foi estudada a liberação de cortisol após a injeção de vários hormônios que normalmente são liberados durante a alimentação (pentagastrina, colicistoquinina, insulina, etc) e não se observou aumento do cortisol após a administração desses compostos. Uma das pacientes foi submetida à adrenalectomia e as células da adrenal foram colocadas em cultura para serem expostas a vários meios com hormônios diferentes. Observou-se que a introdução de ACTH ou de GIP no meio de cultura estimulava o crescimento celular e a esteroidogênese. A introdução de outros hormônios peptídeos e aminas não foi capaz de estimular, *in vitro*, as células adrenais. Estes experimentos permitiram concluir, de forma muito elegante, que as adrenais dessas pacientes possuíam receptores anômalos para GIP. Os autores propuseram, pela primeira vez, um mecanismo patogênico para a hiperplasia macronodular. A alimentação libera GIP, que se liga a receptores presentes na adrenal e estimula o seu crescimento e a esteroidogênese. O hipercortisolismo resultante bloqueia o ACTH hipofisário e temos um quadro de síndrome de Cushing independente de ACTH e dependente de GIP (17,18).

Posteriormente, outros trabalhos (boa parte deles da autoria desses mesmos autores) descreveram outros receptores adrenais anômalos. Dessa forma, em 1997 foi descrito paciente com síndrome de Cushing

ACTH-independente com TC de abdome mostrando aumento nodular das duas adrenais e que apresentava aumento do cortisol em posição ortostática. A elevação do cortisol desencadeada pela postura ortostática era bloqueada pela administração de propranolol. Os autores compararam as respostas de um indivíduo normal e a do paciente à administração de isoproterenol e observaram que, apenas neste último, a administração desse agonista b-adrenérgico provocava liberação de cortisol. Esses dados sugeriam a presença de receptores b-adrenérgicos nas adrenais desse paciente, que obteve melhora do hipercortisolismo pelo tratamento com propranolol. Portanto, nesse paciente, receptores b-adrenérgicos presentes na adrenal determinam que as catecolaminas sejam os grandes reguladores da função adrenal em lugar do ACTH (19).

Outros autores demonstraram caso semelhante de hiperplasia adrenal macronodular associada a hipercortisolismo independente de ACTH, que apresentava resposta positiva do cortisol à administração de LVP na ausência de resposta do ACTH. A administração de CRH não aumentava o ACTH e o cortisol. O paciente foi submetido a adrenalectomia bilateral, e a cultura das células adrenais revelou que elas respondiam, com estímulo da esteroidogênese, tanto ao ACTH como ao LVP, sugerindo que essas células possuíam receptores para este hormônio (20). No mesmo ano, foi descrito paciente portador de patologia semelhante, que apresentava resposta do cortisol após injeção endovenosa de vasopressina. A determinação do cortisol após a injeção de outros hormônios e compostos (TRH, LHRH, glucagon, isoproterenol) e após alimentação e adoção de postura ortostática não revelou resposta anômala. Neste trabalho, os autores compararam, em estudos *in vitro*, a resposta de células adrenais obtidas de indivíduos normais com aquelas obtidas do paciente, à arginina-vasopressina e ao ACTH. Tanto as células normais como as do paciente respondiam, com estímulo da esteroidogênese, à adição desses hormônios no meio de cultura. Portanto, neste paciente, os receptores para vasopressina não podem ser considerados ectópicos, mas talvez anômalos no sentido de serem hiperativos e permitirem que a arginina-vasopressina tenha um efeito preponderante, maior do que o ACTH, no estímulo adrenal (21).

Finalmente, em 1999 foi descrito caso de paciente com 69 anos de idade que desenvolveu síndrome de Cushing associada à hiperplasia macronodular das adrenais, na pós-menopausa. Durante duas gravidezes anteriores, ela havia desenvolvido síndrome de Cushing, que remitiu no período pós-puerperal. Foram pesquisadas eventuais respostas do cortisol a

outros hormônios, compostos e situações (alimentação e postura) e o resultado foi negativo. Havia resposta anômala do cortisol à injeção de LHRH e gonadotrofina coriônica e ausência de resposta ao FSH, o que sugeria que o aumento do cortisol provocado pelo LHRH era via aumento de LH. A administração de agonistas serotoninérgicos (cisaprida e metoclopramina) também provocava liberação de cortisol. O tratamento a longo prazo com leuprolidê bloqueou a liberação de LH e cortisol, sugerindo que a adrenal dessa paciente tinha receptores para LH (22).

Podemos concluir que alguns desses receptores anômalos parecem ser verdadeiramente ectópicos, como o receptor para GIP, LH e os b-adrenérgicos já que ainda não foi descrita a presença deles no córtex adrenal normal. Nessa situação, um hormônio que normalmente não atua na adrenal assume papel preponderante no estímulo dessa glândula. Outros receptores descritos são eutópicos, ou seja, existem na adrenal normal, como os receptores para arginina-vasopressina e serotonina. Nesses casos a hiperplasia adrenal com conseqüente hipercortisolismo pode ser explicada ou pela presença de um número maior ou pela hiperatividade desses receptores. Uma mutação somática nos genes determinantes do receptor para a arginina vasopressina poderia torná-lo hipersensível. Já temos exemplos de patologias semelhantes como adenoma de tireóide com receptores mutantes de TSH e testotoxicose com mutação no gene determinante do receptor de LH.

A principal importância de se reconhecer a existência dos receptores anômalos, eutópicos ou ectópicos, reside em dois fatos: (1) Conhecimento dos mecanismos patogênicos da hiperplasia adrenal macronodular, e (2) Possibilidade do uso de algumas drogas para o tratamento do hipercortisolismo. Podemos ter uma alternativa à adrenalectomia no tratamento desses pacientes, já que o hipercortisolismo pode responder a somatostatina, propranolol, agonistas do LHRH, etc (23).

Finalmente, outros mecanismos patogênicos poderiam, eventualmente, estar envolvidos no desenvolvimento da hiperplasia macronodular das adrenais. Poderíamos ter uma mutação somática adrenal no gene determinante da proteína G determinando a produção de uma proteína permanentemente ativada, independente da ligação ACTH-receptor, à semelhança do que ocorre na síndrome de McCune-Albright, em alguns casos de adenoma tóxico de tireóide e de acromegalia. Por outro lado, a ocorrência de uma mutação somática adrenal no gene determinante das proteinoquinases, a semelhança da que foi

descrita no complexo de Carney, também poderia levar a uma ativação adrenal constitucional, independente do estímulo externo.

A paciente apresentada fez vários testes com a intenção de se detectar a eventual presença de receptores anômalos e o resultado foi negativo. Não havia resposta do cortisol à alimentação, à adoção de postura ortostática e à administração de LHRH e TRH. Ela apresenta, conforme comentado pelo Prof. Bisi, hiperplasia cortical, com imunohistoquímica positiva para ACTH e cromogranina. Portanto, células presentes no córtex adrenal parecem ser capazes de produzir compostos que, normalmente, são produzidos por células da medula adrenal.

Quando pensamos em medula e córtex adrenal imaginamos estruturas diferentes, com controles distintos, sendo o córtex adrenal controlado pelo ACTH e pelo sistema renina-angiotensina. Entretanto, esta explicação parece ser, no mínimo, muito simplista. Atualmente, já está razoavelmente bem estabelecida a existência de uma interação intra-adrenal no controle da esteroidogênese (24). A discrepância entre os níveis dos hormônios estimuladores da adrenal (ACTH e CRH) e os de cortisol sugerem que a estimulação adrenal se faz não apenas via hipotálamo-hipófise, mas que existam outros fatores envolvidos nesta estimulação. Sabe-se que a adrenal é capaz de produzir uma infinidade de hormônios, além de glicocorticóides, mineralocorticóides, catecolaminas e andrógenos. Dessa forma, já foi demonstrado que a glândula secreta outros hormônios, citocinas, peptídeos, neurotransmissores, etc (24). Experimentos com cultura de células adrenais têm demonstrado a existência de um sistema CRH-ACTH intra-adrenal. Quando se coloca CRH no meio de cultura ocorre estímulo da esteroidogênese, que desaparece quando são retiradas da cultura as células cromafins. Isto sugere fortemente que o estímulo da esteroidogênese pelo CRH se faz via medula adrenal. A introdução de antagonistas do ACTH no meio de cultura comprova que o efector do CRH é o ACTH (24). Estudos imunohistoquímicos têm demonstrado a presença de ACTH em córtex adrenal normal, como já foi comentado e, inclusive, demonstrado pelo Dr. Hélio Bisi.

Com essas informações em mente, podemos imaginar um outro mecanismo patogênico, eventualmente envolvido na gênese da hiperplasia macronodular. A adrenal poderia produzir uma quantidade significativa de ACTH e esta produção local poderia estimular, paracrinamente, o córtex adrenal que se tornaria hiperplasiado e hiperfuncionante. Nestas condições teríamos hipercortisolismo aparentemente

independente de ACTH porque o nível circulante desse hormônio estaria suprimido, em decorrência da inibição do eixo hipotálamo-adrenal. Esta situação poderia, de alguma forma, ser comparada ao feocromocitoma adrenal produtor de ACTH, que é uma entidade clínica bem estabelecida. A única diferença seria no nível do ACTH circulante. No caso do tumor de medula adrenal o ACTH sérico está elevado. No caso da nossa paciente, com produção adrenal aumentada de ACTH, como demonstrado pelo seu estudo imunohistoquímico, esta produção seria suficiente para estimular, de maneira parácrina, as adrenais, mas não de elevar o ACTH circulante, que estaria inibido devido ao bloqueio do eixo hipotálamo-hipófise. Teríamos uma condição de síndrome de Cushing ACTH-dependente, não de origem hipofisária ou ectópica, mas adrenal.

A causa do aumento na produção adrenal de ACTH poderia ser uma mutação somática ativadora nas células da medula adrenal presentes no córtex. Como a produção de ACTH também é estimulada pelas mesmas vias que, normalmente, estimulam a esteroidogênese, um alteração constitucional da proteína G ou de quinases poderia levar à hiperprodução de ACTH nessas células medulares. Uma mutação no gene da proteína G nas células neuroendócrinas presentes no córtex adrenal tornaria essas células capazes de produzir ACTH, independente da ligação do CRH ou de outro estimulante local. No momento, estamos pesquisando a presença deste tipo de mutação na nossa paciente.

Desta forma, na patogênese da hiperplasia macronodular, poderíamos ter receptores adrenais anômalos ectópicos (b-adrenérgicos, GIP e LH) ou eutópicos hiperativos (AVP, serotoninas, ACTH e angiotensina) ou poderíamos ter hiperprodução adrenal de ACTH que atuaria, de forma parácrina, no córtex adrenal.

Na etiologia da síndrome de Cushing, talvez devêssemos incluir no grupo ACTH-dependente, a hiperplasia macronodular devido a hiperprodução adrenal de ACTH.

DISCUSSÃO ABERTA

Prof. Dr. Alfredo Halpern (Professor Livre-Docente da Disciplina de Endocrinologia e Metabologia do HCFMUSP)

Dr. Helio Bisi, imaginando uma certa homologia entre as glândulas endócrinas, nós poderíamos inferir - à semelhança do que ocorre no pâncreas onde podemos ter insulínoma ou nesidioblastose, ambas situações com hiperinsulinismo -, que na adrenal poderíamos ter

feocromocitoma ou hiperplasia da células da medula adrenal? Esta última situação poderia ser um defeito embriológico?

Dra. Adelaide, qual o papel que as citoquinas podem ter no estímulo adrenal?

Dr. Hélio Bisi

Gostaria de esclarecer que as células medulares estão no córtex adrenal e, nesta paciente, não foi observada hiperplasia da medula adrenal. São as ilhotas de células medulares, presentes no córtex adrenal que aparentemente produzem um excesso de ACTH. De qualquer forma, isto que você levantou como hipótese é perfeitamente possível.

Dra. Maria Adelaide A. Pereira

A possibilidade de que as citoquinas possam estimular as adrenais já foi levantada na literatura. A adrenal não só é capaz de produzir citoquinas, como tem receptores para esses compostos.

Prof. Dr. Marcello D. Bronstein (Professor Livre-Docente da Disciplina de Endocrinologia e Metabologia do HCFMUSP)

Dr. Helio Bisi, o estudo imunohistoquímico foi realizado no material do nódulo? E com relação à positividade da cromogranina?

Dr. Hélio Bisi

Sim foi, no material dos nódulos que existiam nas duas adrenais. A imunohistoquímica era irregular com áreas fortemente positivas para ACTH e outras negativas ou fracamente positivas. As células são positivas para cromogranina e para ACTH. Isto sugere que seja uma célula de origem neuroendócrina, ou medular, presente no córtex adrenal. A irregularidade da imunohistoquímica pode até sugerir uma displasia adrenal, com imbricamento das células do córtex e da medula.

Prof. Dr. Marcello D. Bronstein

Dra. Adelaide, os autores que pesquisam receptores anômalos já estudaram a resposta da hiperplasia macronodular aos agonistas dopaminérgicos?

Dra. Maria Adelaide A. Pereira

Não vi nenhum estudo deste tipo. Os estudos, como já dissemos, descrevem a presença de receptores para agonistas serotoninérgicos.

Prof. Dr. Marcello D. Bronstein

Sua hipótese de uma ação parácrina do ACTH poderia ser confirmada por estudos *in vitro* com anticorpos

anti-ACTH para verificar se a presença deles impede o estímulo da esteroidogênese.

A possibilidade do papel das interleucinas é muito viável porque a IL1 e a IL6 são estimulantes hipofisários do ACTH, então, é possível que isto também possa ocorrer na adrenal.

Dr. Luiz Roberto Salgado (Assistente-Doutor do Serviço de Endocrinologia e Metabologia HCFMUSP)

Gostaria de chamar a atenção para trabalho publicado há cerca de um ano, que demonstrou a presença de receptores anômalos para interleucina 1 em adenoma adrenal.

Prof. Dr. Bernardo Léo Wajchenberg (Professor Emérito da Faculdade de Medicina USP)

O Dr. Jaime Goldmann demonstrou, na sua tese de doutorado, que o aumento da secreção de cortisol pós-alimentar é fisiológico. Acredito que, nos casos de hiperplasia macronodular associada a hipercortisolismo pós-alimentar, ocorra uma resposta exagerada. Portanto, o receptor para GIP nas adrenais talvez não seja ectópico.

Também gostaria de comentar que vários trabalhos na literatura têm demonstrado que a Interleucina 6 é um estimulador fisiológico das adrenais.

Dr. Helio Bisi, você demonstrou que existe imunohistoquímica positiva para ACTH e com isso vocês inferiram que a produção deste hormônio é adrenal. Acho que isso só pode ser provado, definitivamente demonstrando-se o RNA mensageiro do ACTH no tecido adrenal.

Dr. Hélio Bisi

Concordo com o senhor mas a imunohistoquímica positiva é bastante sugestiva de produção local do hormônio.

Dra. Maria Adelaide A. Pereira

Com relação à afirmação de que o Dr. Goldman já houvera demonstrado resposta do cortisol no período pós-alimentar, chamo a atenção que os autores dos trabalhos que relatam a síndrome de Cushing pós-alimentar testaram a resposta em indivíduos normais e não observaram aumento de cortisol no período pós-alimentar neles. A injeção de GIP só estimula a produção de cortisol no paciente com hiperplasia macronodular e não no indivíduo normal. Portanto, a sugestão é a de que os receptores para GIP sejam, realmente, ectópicos, ao contrário do que sugere o referido trabalho do Dr. Goldman.

Com relação à sua segunda afirmativa, concor-

do que a produção adrenal do ACTH só pode ser demonstrada pela presença de RNA mensageiro. Entretanto, quando a imunohistoquímica para qualquer composto é positiva no tecido, isto tem sido indicativo de produção local. A imunohistoquímica tem sido usada para demonstrar produção local e não ligação hormonal. Se fosse assim, o córtex adrenal teria sempre imunohistoquímica fortemente positiva para ACTH, já que o receptor para esse hormônio está sempre presente nesse tecido.

Dr. Jaime Goldman (Assistente-Doutor do Serviço de Endocrinologia e Metabologia HCFMUSP)

Sempre que temos hiperplasia macronodular se aventam as hipóteses de hiperplasia macronodular primária e de hiperplasia secundária à doença de Cushing de longa duração. Como podemos ter certeza de que se trata de uma ou outra possibilidade?

Dra. Maria Adelaide A. Pereira

Como saber se estamos diante de hiperplasia primária adrenal ou de uma doença de Cushing de longa duração que evoluiu para hiperplasia macronodular? Alguns dados são mais característicos de uma e de outra condição clínica. A hiperplasia macronodular decorrente da doença de Cushing ocorre, em geral, em indivíduos de idade mais avançada, com uma história longa de hipercortisolismo, os níveis de ACTH não estão tão bloqueados como no caso da hiperplasia primária, muitos pacientes têm depressão parcial à dexametasona e quase todos respondem à metopirona, sugerindo uma dependência da hiperplasia ao ACTH hipofisário. Finalmente, a presença de um tumor hipofisário também sugere a existência da doença de Cushing. Quando temos um paciente com hipercortisolismo de curta ou média duração, sem tumor hipofisário e com ACTH bloqueado, sem resposta à dexametasona e com hiperplasia macronodular, devo pensar na possibilidade de hiperplasia macronodular primária. O fato de que nenhum paciente com esta patologia desenvolveu síndrome de Nelson após a adrenalectomia é mais uma indicação da independência do hipercortisolismo ao ACTH hipofisário. Entretanto, todos esses dados apenas sugerem uma ou outra situação e, infelizmente, não podemos estar absolutamente certos de estarmos diante de doença primária hipofisária ou adrenal. Evidentemente, a identificação, em determinado paciente, de receptores anômalos ou de hiperprodução adrenal de ACTH, como é o caso da paciente apresentada, fala a favor de doença adrenal primária.

REFERÊNCIAS

1. Bisi H, Ruggeri GB, Alves VAF, Kanamura CT, Longatto A, Yamada F, et al. Morphological and immunohistochemical studies of normal adrenal gland. *Braz J Morphol Sci* 1999;16:33-8.
2. Ruder HJ, Lourioux DL, Lipsett MB. Severe osteopenia in young adults associated with Cushing's syndrome due to micronodular adrenal disease. *J Clin Endocrinol Metabol* 1974;39:1138-47.
3. Young WF, Carney JA, Musa BU, Wulffraat NM, Lens JW, Drexhage HA. Familial Cushing's syndrome due to primary pigmented nodular adrenocortical disease. *N Engl J Med* 1989;321:1659-64.
4. Travis WD, Tsokos M, Doppman JL, Nieman L, Chrousos GP, Cutler GB, et al. Primary pigmented nodular adrenocortical disease. A light and electron microscopic study of eight cases. *Am J Surg Pathol* 1989;13:921-30.
5. Casey M, Vaughan CJ, He J, Hatcher CJ, Winter JM, Wermowicz S, et al. Mutations in the protein kinase A regulatory subunit cause familial cardiac myxomas and Carney complex. *J Clin Invest* 2000;103:R31-R38.
6. Malchoff CD. Editorial: Carney Complex - Clarity and Complexity. *J Clin Endocrinol Metab* 2000;85:4010-2.
7. Wulffraat NM, Drexhage HA, Wiersinga WM, van der Gaag RD, Jeucken P, Mol JA. Immunoglobulins of patients with Cushing's syndrome due to pigmented adrenocortical micronodular dysplasia stimulate in vitro steroidogenesis. *J Clin Endocrinol Metabol* 1988;66:301-7.
8. Weinstein LS, Shenker A, Gejman PV, Merino MJ, Friedman E, Spiegel AM. Activating mutations of the stimulatory G protein in the McCune-Albright syndrome. *N Engl J Med* 1991;325:1688-95.
9. Shenker A, Weinstein LS, Moran A, Pescovitz OH, Charest NJ, Boney CM, et al. Severe endocrine and nonendocrine manifestations of the McCune-Albright syndrome associated with activating mutations of stimulatory G protein G_s . *J Pediatric* 1993;123:509-18.
10. Kirschner MA, Powell RD, Lipsett MB. Cushing's syndrome nodular cortical hyperplasia of adrenal glands with clinical and pathological features suggesting adrenocortical tumor. *J Clin Endocrinol Metab* 1964;24:947-55.
11. Swain JM, Grant CS, Shnlinkert RT, Thompson GB, vaHeerden JA, Lloyd RV, et al. Corticotropin-independent macronodular adrenal hyperplasia. A clinicopathologic correlation. *Arch Surg* 1998;133:541-6.
12. Lieberman SA, Eccleshall TR, Feldman D. ACTH-independent massive bilateral adrenal disease (AIMBAD): A subtype of Cushing's syndrome with major diagnostic and therapeutic implications. *Eur J Endocrinol* 1994;131:67-73.
13. Miyajima A, Nakashima J, Tachibana M, Baba S, Nakamura K, Murai M. ACTH-independent bilateral macronodular adrenocortical hyperplasia caused Cushing's syndrome. *Urol Int* 1997;58:259-61.
14. Izumi T, Sasagawa I, Suzuki H, Kubota Y, Nakada T, Nishikawa T. Adrenocorticotropin-independent bilateral macronodular adrenocortical hyperplasia presenting as pre-Cushing's syndrome. *Urol Int* 1997;58:262-5.
15. Schorr I, Rathman P, Saxena BB, Ney RL. Multiple specific hormone receptors in the adenylate cyclase of an adrenocortical carcinoma. *J Biol Chem* 1971;246:5806-11.
16. Hingshaw HT, Ney RL. Abnormal hormonal control in the neoplastic adrenal cortex. In: McKerns KW, ed. **Hormones and Cancer**. New York: Academic Press 1974:309-21.
17. Lacroix A, Bolté E, Tremblay J, Dupré J, Poitras P, Fournier H, et al. Gastric inhibitory polypeptide-dependent cortisol hypersecretion - a new cause of Cushing's syndrome. *N Engl J Med* 1992;327:974-80.
18. Reznik Y, Allali-Zerah V, Chayvialle JA, Leroyer R, Leymarie P, Travert G, et al. Food-dependent Cushing's syndrome mediated by aberrant adrenal sensitivity to gastric inhibitory polypeptide. *N Engl J Med* 1992;327:981-6.
19. Lacroix A, Tremblay J, Rousseau G, Bouvier M, Hamet P. Propranolol therapy for ectopic B-adrenergic receptors in adrenal Cushing's syndrome. *N Engl J Med* 1997;337:1429-34.
20. Iida K, Kaji H, Matsumoto H, Okimura Y, Abe H, Fujisawa M, et al. Adrenocorticotrophin-independent macronodular adrenal hyperplasia in a patient with lysine vasopressin responsiveness but insensitivity to gastric inhibitory polypeptide. *Clin Endocrinol* 1997;47:739-45.
21. Lacroix A, Tremblay J, Touyz RM, Deng LY, Larivière R, Cusson JR, et al. Abnormal adrenal and vascular responses to vasopressin mediated by a *vi*-vasopressin receptor in a patient with adrenocorticotrophin-independent macronodular adrenal hyperplasia, Cushing's syndrome, and orthostatic hypotension. *J Clin Endocrinol Metab* 1997;82:2414-22.
22. Lacroix A, Hamet P, Boutin JM. Leuprolide acetate therapy in luteinizing hormone-dependent Cushing's syndrome. *N Engl J Med* 1999;341:1577-81.
23. Lacroix A, Nfircescu H, Hamet P. Clinical evaluation of the presence of abnormal hormone receptors in adrenal Cushing's syndrome. *The Endocrinologist* 1999;9:9-15.
24. Ehrhart-Bornstein M, Hinson JP, Bornstein SR, Scherbaum WE, Vinson GP. Intraadrenal interactions in the regulation of adrenocortical steroidogenesis. *Endocrine Rev* 1998;19:101-4347.

Endereço para correspondência:

Maria Adelaide Albergaria Pereira
Av. Dr. Enéas de Carvalho Aguiar 255
PAMB - 8o andar - Bloco 3
05403-000 São Paulo, SP
e.mail: simnendoc@hcnet.usp.br
Fax: (11) 3088-6964