

## Comunicação

[Communication]

### Padronização da técnica de imunoistoquímica para o diagnóstico etiológico de rotina da diarreia bovina a vírus

[Bovine viral diarrhea diagnostic: immunohistochemistry standardization for routine]

G.I. Andrade<sup>1</sup>, C.V. Serra<sup>2</sup>, E.F. Barbosa-Stancioli<sup>2</sup>, R. Serakides<sup>1</sup>, Z.I.P. Lobato<sup>1\*</sup>

<sup>1</sup>Escola de Veterinária da UFMG

Caixa Postal 567

30123-970 - Belo Horizonte, MG

<sup>2</sup>Instituto de Ciências Biológicas da UFMG – Belo Horizonte

O diagnóstico de rotina das infecções pelo vírus da diarreia bovina a vírus (BVDV) é comumente feito por meio de sinais clínicos, presença de lesões macro e microscópicas compatíveis e pelo isolamento viral em fluidos corporais, excreções ou tecidos infectados (Baszler et al., 1995). Métodos alternativos, como a imunoistoquímica, têm sido desenvolvidos com o intuito de aumentar a rapidez do diagnóstico da BVD. Essa técnica já foi utilizada com sucesso para a identificação do BVDV em animais acometidos pelas diversas síndromes pós-infecção viral, incluindo a doença das mucosas aguda ou crônica (Liebler-Tenorio et al., 2000), doença respiratória (Baszler et al., 1995), infecções fetais (Fredriksen et al., 1999) e abortos (Thür et al., 1997). Mais recentemente, foi utilizada como método de triagem em bezerros recém-nascidos a partir de biópsias de pele para a detecção de animais persistentemente infectados (PI), podendo ser empregada na rotina por ser de boa acurácia e economicamente viável (Grooms e Keilen, 2002). Este trabalho teve como objetivo determinar o melhor protocolo para aplicação da imunoistoquímica no diagnóstico de rotina da BVD.

O teste foi padronizado a partir de amostras parafinadas provenientes de uma novilha holandesa com doença das mucosas, empregando

amostras de intestino delgado, esôfago, orofaringe e língua. O teste foi validado com amostras provenientes de um animal infectado experimentalmente e amostras de um feto abortado com suspeita clínica para a BVD.

A inoculação experimental foi realizada em um bezerro recém-nascido, sem ingestão de colostro e soronegativo para BVD (testado pelo ensaio de soroneutralização), com 2ml da amostra citopatogênica, CP/NADL 1422<sup>1</sup> (Tissue Culture Infective Dosis/TCID50 = 10<sup>5,2</sup>/50µl) e 2ml da amostra não citopatogênica, NCP/NY-1 524<sup>1</sup> (TCID50 = 10<sup>6</sup>/50µl) pela via intranasal e 4ml de cada amostra por via oral. O animal foi mantido isolado em baia medindo 3m × 2m, com cama de feno e, diariamente, foi alimentado com quatro litros de leite. Sete dias pós-infecção, foi sacrificado e submetido à necropsia.

Do animal inoculado, foram coletados fragmentos dos intestinos, linfonodos, língua, baço, pulmões e coração. Do feto abortado, foram retirados fragmentos dos pulmões, coração e rins. Controles negativos testados para a presença do BVDV pela RT-PCR<sup>2</sup> incluíram fragmentos dos intestinos, esôfago e língua de animais de abatedouro. As amostras foram processadas segundo técnicas histológicas de rotina (Luna, 1968).

Recebido para publicação em 16 de julho de 2004

Recebido para publicação, após modificações, em 21 de outubro de 2004

\*Autor para correspondência (*corresponding author*)

E-mail: ziplobat@vet.ufmg.br

<sup>1</sup> ATCC – American Type Culture Collection, USA.

<sup>2</sup> Depto. de Microbiologia - ICB/UFMG, Brasil.

Secções de 4µm foram submetidas ao teste de imunoistoquímica. Foram utilizados dois anticorpos monoclonais, o Pan-pestivírus anti-BVD DE9 (Mab PP)<sup>3</sup> e o anticorpo monoclonal Px (Mab Px)<sup>4</sup>, um *pool* desses anticorpos e um anticorpo policlonal (Pab). Foram utilizados os anticorpos secundários anticamundongo peroxidase, anticabra peroxidase e proteína G peroxidase e um kit comercial, LSAB<sup>5</sup>. Todos esses reagentes foram aplicados às secções em diluições, temperatura e tempos de incubação variados. Em todas as reacções foi adicionado um controle negativo. Para verificar as marcações inespecíficas, os anticorpos primários foram substituídos por PBS em secções de controle positivo.

A atividade da peroxidase foi visualizada utilizando-se os cromógenos 3-amino-9-etil-carbazol (AEC) e 3,3 diaminobenzidina tetrahydroclorato (DAB). Para contracoloração foi utilizada hematoxilina de Mayer. A leitura das lâminas foi realizada em microscopia ótica de luz invertida, e registros foram realizados com câmara fotográfica.

A reacção com os anticorpos monoclonais, ao contrário do anticorpo policlonal utilizado, revelou marcação específica focal forte e inespecífica discreta. Como reagente secundário, o kit LSAB forneceu maior amplificação do sinal, possibilitando trabalhar com diluições de até 1:400 para anticorpos monoclonais e de até 1:3600 para anticorpo policlonal. O cromógeno DAB mostrou maior eficiência de detecção do que o cromógeno AEC.

A imunolocalização do vírus da BVD foi demonstrada por ambos, anticorpo policlonal e anticorpos monoclonais utilizados. Sua distribuição nas secções amostradas do animal com doença das mucosas ocorreu, principalmente, nas áreas de mucosa do trato

gastrintestinal superior e inferior (Fig. 1, A e B), células do sistema fagocítico-mononuclear (Fig. 1, C e D) e região perivascular. Em todas as secções analisadas, houve marcação específica de células inflamatórias nos espaços perivasculares e células musculares lisas da parede de vasos sanguíneos. Células endoteliais de vaso sanguíneo também apresentaram marcação específica para o antígeno da BVD (Fig.1E). Para todas as reacções testadas, não houve marcação específica dos controles negativos (Fig. 1F).

Na Tab. 1 pode-se observar o resultado obtido pela reacção de imunoistoquímica para as amostras do bezerro infectado experimentalmente e o feto suspeito para a BVD, proveniente de aborto. Nessa reacção utilizaram-se o *pool* de Mabs na diluição de 1:200 e o kit LSAB/DAB.

Os anticorpos monoclonais, usados separadamente ou como um *pool*, reconheceram o antígeno viral nos cortes analisados. Trabalhos atuais de detecção do BVDV com imunoistoquímica utilizam um *pool* de anticorpos monoclonais, eliminando o problema da monoespecificidade (Baszler et al., 1995; Liebler-Tenorio et al., 2000).

O kit LSAB, utilizado como método de amplificação do sinal, mostrou-se altamente sensível. Segundo o fabricante, ele aumenta em até oito vezes a sensibilidade alcançada pelo complexo avidina-biotina (ABC), que é mil vezes mais sensível do que os métodos diretos de marcação imunoenzimática (Haines e Clark, 1991).

Na avaliação dos cromógenos, na diluição padronizada mais eficaz para os Mabs PP e Px, obteve-se melhor eficiência de detecção com a utilização do DAB. A diaminobenzidina é o substrato mais comumente utilizado em ensaios de detecção enzimática e é um dos mais sensíveis para a peroxidase (Harlow e Lane, 1988).

<sup>3</sup> Centro de Biotecnologia da Universidade Federal do Rio Grande do Sul, Brasil.

<sup>4</sup> Instituto Biológico – SP, Brasil.

<sup>5</sup> Large Volume DAKO LSAB+Kit, Peroxidase K0690

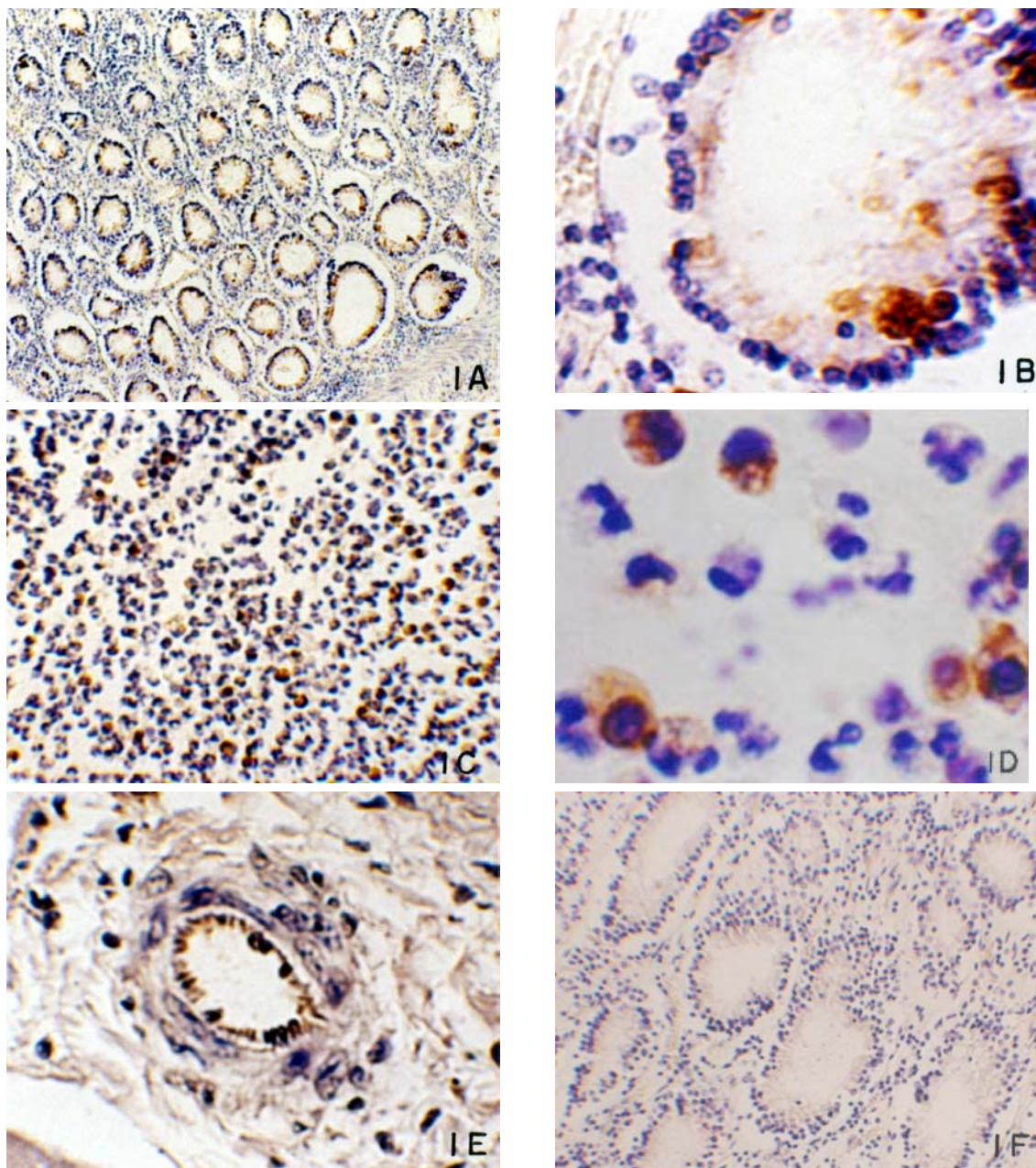


Figura 1. Detecção do antígeno de BVDV pelo método de imunistoquímica. Cromógeno DAB; contracoloração por hematoxilina de Mayer. **1A** - células epiteliais de criptas intestinais, 55,0 $\times$ ; **1B** - detalhe de marcação específica em células epiteliais de criptas intestinais, 550,0 $\times$ ; **1C** - células mononucleares de infiltrado inflamatório na mucosa intestinal, 275,0 $\times$ ; **1D** - detalhe de células mononucleares de infiltrado inflamatório na mucosa intestinal, 1353,0 $\times$  (**1A a 1D** - cortes histológicos provenientes de novilha com doença das mucosas); **1E** - células endoteliais de vasos sanguíneos nos septos de conjuntivo presentes entre os feixes de músculo cardíaco. Secção de coração proveniente do bezerro inoculado experimentalmente, 550,0 $\times$ ; **1F** - controle negativo da reação em secção de intestino na região de criptas intestinais, 135,0 $\times$ .

*Padronização da técnica de imunoistoquímica...*

Tabela 1. Resultado da reação de imunoistoquímica em órgãos do bezerro inoculado experimentalmente e feto suspeito para a BVD, proveniente de aborto

Órgão	Bezerro inoculado	Feto	Imunolocalização
Intestinos	P	NA	Células epiteliais das criptas intestinais; células mononucleares no espaço perivascular de vasos da região submucosa e muscular externa
Linfonodos	P	NA	Células mononucleares no seio subcapsular e cápsula do órgão
Língua	N	NA	
Baço	P	NA	Linfócitos e macrófagos na polpa vermelha
Pulmões	P	P	Células epiteliais de revestimento de brônquios e bronquíolos; células da parede de vasos
Coração	P	P	Células mononucleares entre feixes de músculo cardíaco; células musculares e endoteliais de vasos
Rins	NA	P	Túbulos e glomérulos renais

P = positivo, NA = não amostrado, N = negativo.

A análise da distribuição do antígeno viral da BVD não foi diferente quando foram usados anticorpos policlonais ou monoclonais. Haines et al. (1992) compararam o uso de anticorpo policlonal e monoclonal em ensaio de imunoistoquímica para a detecção do BVDV em 45 casos clínicos de doença das mucosas e observaram que houve idêntica distribuição de marcação específica em todos os casos testados. Neste estudo, entretanto, a marcação inespecífica mínima observada com a utilização de anticorpos monoclonais facilitou a leitura das lâminas, possibilitando um diagnóstico mais rápido e seguro.

A distribuição do BVDV nos tratos gastrintestinal superior e inferior do animal com doença das mucosas foi similar àquela demonstrada em experimentos anteriores de detecção do antígeno da BVD pela imunoistoquímica (Baszler et al., 1995; Liebler-Tenorio et al., 2000). O BVDV demonstrou forte tropismo pelo tecido epitelial do trato gastrintestinal superior e inferior, e suas principais células-alvo foram os linfócitos, plasmócitos e macrófagos. Na literatura, tem sido amplamente demonstrado o tropismo do BVDV por células do sistema fagocítico-mononuclear e células epiteliais, especialmente a mucosa intestinal (Thür et al., 1997; Njaa et al., 2000). Também foi possível detectar o antígeno em células inflamatórias na região perivascular e em células musculares e endoteliais de vasos, como já demonstrado anteriormente por outros estudos

(Fredriksen et al., 1999; Liebler-Tenorio et al., 2000).

A distribuição do antígeno nos órgãos do bezerro inoculado experimentalmente foi consistente com achados descritos na literatura. Estudos anteriores de inoculação experimental em bovinos (Spagnuolo-Weaver et al., 1997) comprovaram o tropismo do BVDV pelos linfonodos, trato gastrintestinal inferior e superior, além de macrófagos e linfócitos. A distribuição do BVDV nas secções dos pulmões, coração e rins do feto abortado também foi observada em outros trabalhos feitos com fetos bovinos provenientes de casos de aborto (Baszler et al., 1995; Thür et al., 1997; Fredriksen et al., 1999). Segundo Baszler et al. (1995), o antígeno da BVD localiza-se, principalmente, no citoplasma de células inflamatórias mononucleares circulantes (fígado, pulmões e baço) e nos ductos coletores dos rins. Thür et al. (1997) mostraram o tropismo do BVDV pelo epitélio (tratos gastrintestinal e respiratório, pele e glândulas), além de células da parede de vasos sanguíneos.

A técnica de imunoistoquímica apresenta-se como importante ferramenta de diagnóstico aplicada ao procedimento de rotina para identificação do agente etiológico da BVD e, conseqüentemente, no controle dessa enfermidade.

Palavras-chave: bovino, diarreia bovina a vírus, imunoistoquímica

## ABSTRACT

The immunohistochemistry standardization for bovine viral diarrhea virus (BVDV) diagnostic was described. The formalin-fixed tissue samples from a heifer with mucosal disease were used as positive control. The validation of the first phase results was performed using samples from an aborted fetus and a calf infected with reference strains of BVDV. The best results were seen using monoclonal antibodies and a commercial kit consisting of labelled streptavidin biotin (LSAB) reagents and the diaminobenzidine (DAB) substrate-chromogen reagent. The immunohistochemistry demonstrated to be an useful method for routine diagnosis for the control and detection of BVDV infection.

Keywords: bovine viral diarrhea, virus, immunohistochemistry

## REFERÊNCIAS BIBLIOGRÁFICAS

- BASZLER, T.V.; EVERMANN, J.F.; KAYLOR, P.S. et al. Diagnosis of naturally occurring bovine viral diarrhea virus infections in ruminants using monoclonal antibody-based immunohistochemistry. *Vet. Pathol.*, v.32, p.609-618, 1995.
- FREDRIKSEN, B.; PRESS, C.M.; LOKEN, T. et al. Distribution of viral antigen in uterus, placenta and foetus of cattle persistently infected with bovine virus diarrhoea virus. *Vet. Microbiol.*, v.64, p.109-122, 1999.
- GROOMS, D.L.; KEILEN, E.D. Screening of neonatal calves for persistent infection with bovine viral diarrhea virus by immunohistochemistry on skin biopsy samples. *Clin. Diagn. Lab. Immunol.*, v.9, p.898-900, 2002.
- HAINES, D.M.; CLARK, E.G. Enzyme immunohistochemical staining of formalin-fixed tissues for diagnosis in veterinary pathology. *Can. Vet. J.*, v.32, p.295-302, 1991.
- HAINES, D.M.; CLARK, E.G.; DUBOVI, E.J. Monoclonal antibody-based immunohistochemical detection of bovine viral diarrhea virus in formalin-fixed, paraffin-embedded tissues. *Vet. Pathol.*, v.29, p.27-32, 1992.
- HARLOW, E.; LANE, D. *Antibodies: a laboratory manual*. New York: Cold Spring Harbor, 1988. 726p.
- LIEBLER-TENORIO, E.M.; LANWEHR, A.; GREISER-WILKE, I. et al. Comparative investigation of tissue alterations and distribution of BVD-viral antigen in cattle with early onset versus late onset mucosal disease. *Vet. Microbiol.*, v.77, p.163-174, 2000.
- LUNA, L.G. *Afp histologic staining methods*. New York: McGraw-Hill American Registry of Pathology, 1968. 258p.
- NJAA, B.L.; CLARK, E.G.; JANZEN, E. et al. Diagnosis of persistent bovine viral diarrhea virus infection by immunohistochemical staining of formalin-fixed skin biopsy specimens. *J. Vet. Diagn. Invest.*, v.12, p.393-399, 2000.
- SPAGNUOLO-WEAVER, M.; ALLAN, G.M.; KENNEDY, S. et al. Distribution of cytopathic and noncytopathic bovine viral diarrhea virus antigens in tissues of calves following acute experimental infection. *J. Vet. Diagn. Invest.*, v.9, p.287-297, 1997.
- THÜR, B.; HILBE, M.; STRASSER, M. et al. Immunohistochemical diagnosis of pestivirus infection associated with bovine and ovine abortion and perinatal death. *Am. J. Vet. Res.*, v.58, p.1371-1375, 1997.