

Correlação entre o traçado ecográfico obtido pela ultrassonografia "A" e tipo histológico em melanomas de coróide

Comparison between "A" standard echography and histopathology in choroidal melanoma

Alberto Jorge Betinjane ⁽¹⁾
Gustavo Abreu ⁽²⁾

RESUMO

Foram estudados 11 casos de melanoma de coróide, diagnosticados ecograficamente e através de estudo histopatológico. Concluiu-se ser a ecografia "A" estandarizada de grande importância no diagnóstico do tumor, permitindo inclusive informações sobre o tipo histológico do melanoma.

Palavras-chave: Ultrassonografia; Melanoma de Coróide; Histopatologia.

INTRODUÇÃO

O uso de métodos propedêuticos modernos permitiu um aperfeiçoamento significativo no diagnóstico dos tumores intra-oculares.

Atribui-se à ultrassonografia, papel muito importante entre os métodos utilizados para o diagnóstico das neoplasias oculares, particularmente o melanoma de coróide.

As características ecográficas do traçado do melanoma de coróide são, até certo ponto, bastante definidas, tanto na ecografia bidimensional (método "B") como principalmente na unidimensional (método "A") e mais particularmente o método "A" estandarizado ^(8,9,10).

O traçado ecográfico pode inclusive mostrar variações que estariam relacionadas com o padrão histológico do tumor, tanto na ecografia "B" ⁽³⁾ como também e principalmente na ecografia "A" ^(10,11).

Por outro lado, entre os fatores prognósticos do melanoma de coróide, o tamanho da lesão bem como o tipo histo-

lógico do tumor são considerados, pela maioria dos autores, como os fatores dos mais importantes ⁽⁶⁾.

Portanto, a relação entre o traçado ecográfico e o padrão histológico se reveste de grande importância na propedêutica do melanoma de coróide, uma vez que permite não apenas o diagnóstico mas também orienta quanto ao fator prognóstico do tumor.

Embora já existam estudos a respeito, o propósito do presente trabalho é o de firmar alguns aspectos já anteriormente observados e eventualmente melhor caracterizar a relação entre o traçado ecográfico e o padrão celular nos melanomas de coróide.

MÉTODO

Um estudo retrospectivo de 36 olhos que apresentavam diagnóstico ecográfico de melanoma de coróide foi realizado. Dos casos inicialmente considerados, foram selecionados 11 olhos que haviam sido enucleados e cujos exames anátomo-patológicos confirmaram se tratar de melanoma de coróide.

⁽¹⁾ Professor Associado e Livre-Docente da Faculdade de Medicina da U.S.P.

⁽²⁾ Oftalmologista do Instituto Penido Burnier.

Os exames ecográficos foram realizados com os ecógrafos KRETZ 7200 M.A. (ecógrafo "A" estandarizado), BRONSON-TURNER (ecógrafo "B") e também SONOMED ("A" e "B").

Para a correlação do traçado ecográfico com as características histológicas da lesão levou-se em conta apenas a imagem obtida pela ultrassonografia "A" estandarizada, embora ambos os métodos, unidimensional ("A") e bidimensional ("B"), tenham sido levado em conta por ocasião do diagnóstico do tumor. Assim, os parâmetros ecográficos do melanoma de coróide que foram levados em conta para a realização deste trabalho ecografia "A" foram: lesão bem delimitada, limitada anteriormente por eco mais alto (retina), sendo os ecos do interior da lesão comumente de média para baixa refletividade (podem no entanto variar um pouco) "ângulo Kappa" presente (ângulo formado por linha imaginária que une os picos dos ecos da lesão com a linha de base) e movimentos espontâneos dos ecos (sinal de vascularidade).⁽⁸⁾

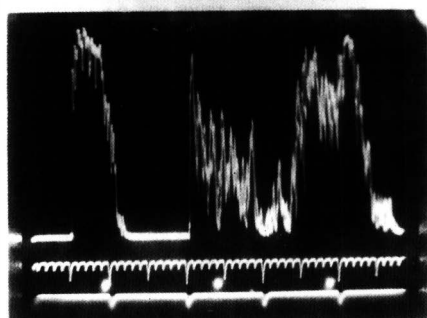
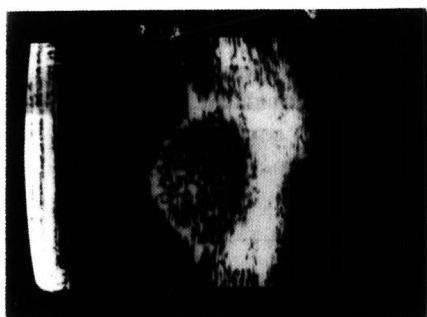

Figura 1 - M.M.C. (nº 7) - Melanoma fusiforme.

Na "leitura (apreciação) do traçado ecográfico consideramos a ecografia quantitativa de Ossoining⁽⁹⁾ que leva em conta a altura dos ecos da lesão, tendo como referência o eco da esclera como sendo o de maior altura (100%). Assim os traçados ecográficos relativos a tumores que foram caracterizados como de média refletividade por exemplo apresentavam altura dos ecos da lesão (os primeiros ecos após o eco da retina) com cerca de 50% de altura da correspondente altura do eco escleral. As lesões consideradas de baixa refletividade tinham as alturas dos ecos atingindo não mais do que 30% da altura do eco da esclera. Por sua vez, as lesões de refletividade mais alta tinham os ecos atingindo a altura um pouco maior que a metade da altura dos ecos da esclera (lesões caracterizadas com de refletividade de "média para alta").

Os resultados dos exames anátomo-patológicos foram obtidos através do Serviço de Patologia da Clínica Oftalmológica do Hospital das Clínicas da Faculdade de Medicina da Universidade de São Paulo.

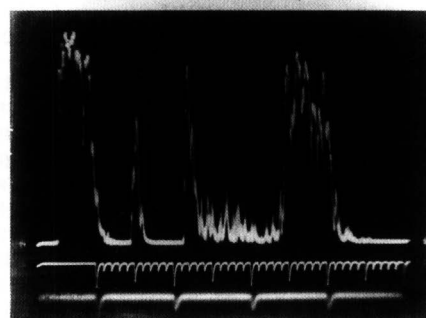
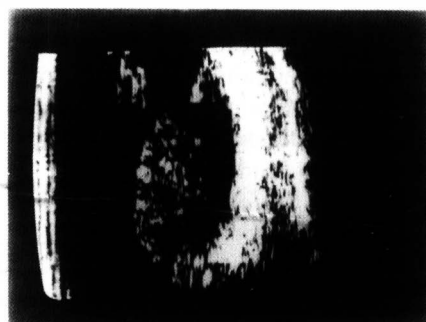


Figura 2 - G.B.N. (nº 2) - Melanoma epitelióide.

Em relação ao padrão histológico, para efeito de correlação com o traçado ecográfico, levamos em conta a classificação de Callender, modificado por McLean, para os melanomas de coróide.⁽⁶⁾

Quando da apreciação do traçado de cada caso e a sua caracterização quanto à refletividade (refletividade "média" ou "média para alta", ou ainda "baixa"), os autores não tinham conhecimento do tipo histológico, segundo dados do exame anátomo-patológico.

RESULTADOS

Inicialmente, em relação aos achados anátomo-patológicos, os 11 olhos considerados no presente estudo revelaram os seguintes padrões histológicos: 2 foram caracterizados como melanoma do tipo fusiforme; 4 foram caracterizados como do tipo epitelióide e os 5 restantes foram diagnosticados como melanoma tipo misto (epitelióide e fusiforme).

Os traçados ecográficos, por sua vez, mostraram algumas características comuns, ou sejam: lesão de características sólidas, limitada anteriormente por eco alto (da retina) e seguida por ecos progressivamente menores, formando "ângulo Kappa" e apresentando "movimentos espontâneos" dos ecos. No entanto, em relação à refletividade da lesão, embora a altura dos ecos tenha se mostrado na maioria das vezes como sendo média (ou média para baixa) em alguns casos observou-se refletividade predominantemente baixa e em outros casos refletividade média para alta.

Através da comparação do traçado ecográfico (segundo a refletividade) com o padrão histopatológico de acordo com a classificação de Callender, verificou-se a seguinte correlação:

- melanoma padrão histológico fusiforme: refletividade média para alta.
- melanoma padrão histológico epitelióide: refletividade baixa (média para baixa).
- melanoma padrão misto: refletividade intermediária entre os dois ti-

Correlação entre o traçado ecográfico obtido pela ultrassonografia "A" e tipo histológico em melanomas de coróide

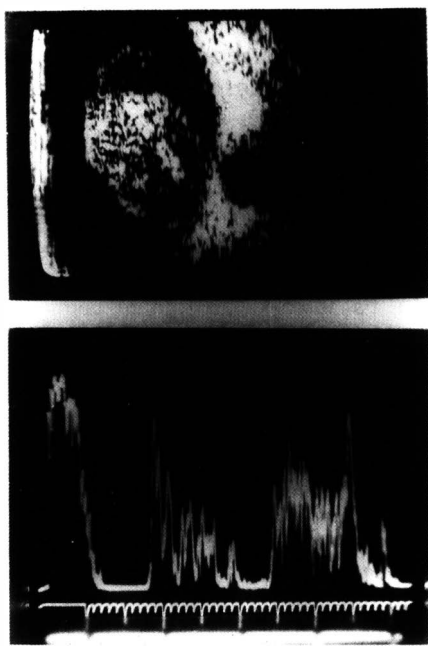


Figura 3 - O.H.S. (nº3) - Melanoma misto predominantemente fusiforme.

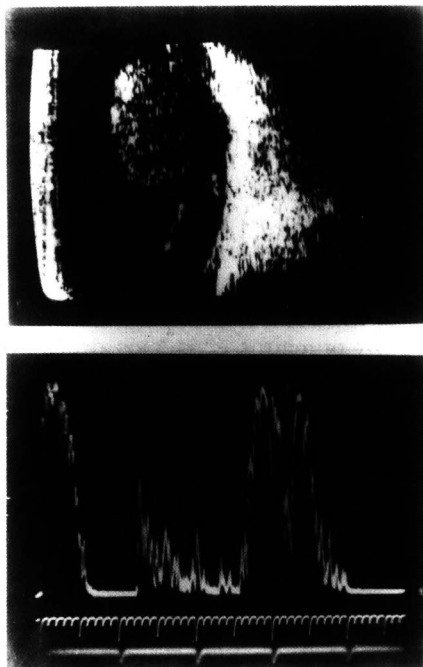


Figura 4 - J.P.L. (nº 8) - Melanoma fusiforme A e epitelióide.

pos acima citados: refletividade média, com ecos um pouco mais altos ou mais baixos, dependendo da predominância de células fusiformes ou epitelióides.

DISCUSSÃO E CONCLUSÕES

A caracterização tissular de tumores intra-oculares e mais especificamente do melanoma de coróide, através da ultrassonografia, já foi previamente reportada (3,4,10 e 11).

Colleman, utilizando ecografia computadorizada modo "B" conclui pela possibilidade de diferenciação histológicas nos melanomas (tipo fusiforme "B" e misto). (4)

Ossoinig, através da ecografia "A" estandarizada também mostrou ser possível estimar o padrão histológico no melanoma de coróide. (10)

Guthoff (5) em estudo recente procurou correlacionar o traçado ultrassonográfico "A" e "B" e a ressonância magnética com a histopatologia em melanomas de coróide.

O presente estudo mostrou achados semelhantes àqueles anteriormente referidos por Ossoinig. Assim os melanomas com padrão histológico fusiforme revelaram à ecografia estandarizada "A" refletividade acústica mais alta em relação à dos melanomas de padrão epitelióide. Os melanomas tipo misto revelaram refletividade acústica intermediária entre os dois tipos celulares acima referidos.

Embora o número de casos considerados seja relativamente pequeno para tirar conclusões definitivas, é possível especular uma correlação existente entre o traçado ecográfico e o tipo celular. Esta correlação estaria embasada na disposição das células intratumorais e na concentração celular do tumor de tal forma que nos melanomas epitelióides estas células se agrupariam de forma mais compacta e homogênea gerando uma baixa refletividade ao exame ecográfico. No melanoma padrão fusiforme, as células por constituírem verdadeiros fascículos, dispostos irregularmente, apresentariam uma maior refletividade acústica. Por sua vez, as formas mistas teriam uma refletividade intermediária entre as duas outras. Assim as formas mistas teriam uma refletividade mais para média ou para baixa, sendo que o fator determinante da mesma teria relação com a predominância deste ou daquele tipo histológico. Observa-se assim no caso 3, onde o padrão celular é predominantemente fusiforme, a refletividade se revelou maior em relação à do caso 8 onde o padrão celular é predominantemente epitelióide (a refletividade se revelou menor).

Convém conferir que, embora este trabalho ressalte a importância da ecografia "A" estandarizada no estudo do melanoma de coróide, é importante salientar que o método "B" é igualmente

TABELA 1
Padrão histológico e refletividade sonora dos melanomas de coróide considerados

CASO	NOME (INICIAIS)	PADRÃO HISTOLÓGICO DO MELANOMA	REFLETIVIDADE DA LESÃO (ECOGRÁFIA "A")
1	E.G.P.	MISTO	BAIXA/MÉDIA
2	G.B.N.	EPITELIÓIDE	BAIXA
3	O.H.S.	MISTO	MÉDIA/ALTA
4	I.C.	MISTO	MÉDIA
5	I.C.C.	EPITELIÓIDE	BAIXA
6	G.B.N.	EPITELIÓIDE	BAIXA
7	M.M.C.	FUSIFORME	ALTA
8	J.P.L.	MISTO	MÉDIA/BAIXA
9	R.M.	FUSIFORME	ALTA
10	H.B.K.	MISTO	MÉDIA/BAIXA
11	C.B.	EPITELIÓIDE	BAIXA

importante para o diagnóstico da neoplasia, sendo necessário na maioria das vezes, um estudo conjunto dos dois métodos para aumentar a precisão do exame. No entanto, a ecografia estandarizada permite de maneira simples estimar uma apreciação do tipo histológico do melanoma de coróide apenas através da análise criteriosa do traçado ecográfico.

Assim, podemos admitir ser a ecografia um método propedêutico não invasivo de grande importância não apenas para o diagnóstico de melanoma de coróide, mas também para estimar um prognóstico, levando em conta possíveis informações fornecidas pelo método "B" (tamanho do tumor) e principalmente do método "A" estandarizado (padrão histológico). Entretanto, outros estudos com casuísticas maiores deverão ser realizados, de forma a permitir uma afirmação mais segura dos achados observados.

SUMMARY

The authors present a comparison between ecography and histopathology

in choroidal melanomas (11 patients). The conclusion is that "A" standard echography is useful to make the diagnosis and its findings are also related to the histopathology of the choroidal melanoma.

REFERÊNCIAS BIBLIOGRÁFICAS

1. ABREU, G.B. & TORRES, R.J.A.: Ecografia nos melanomas. *Arquivos do Instituto Penido Burnier*, vol. 32 (1), p. 17-24, 1990.
2. BROWNSTEIN, S.; AEDY, L.: Extraocular extension of malignant of the uvea. *Can. J. Ophthalmol.* 219: 40-43, 1982.
3. COLEMAN, D.J.; LIZZI, F.L.: Computerized Ultrasonic Tissue Characterization of Ocular Tumors. *Am. J. Ophthalmol.* 96: 165-175, 1983.
4. COLEMAN, D.J.; SILVERMAN, R.H.; RONDEAU, M.J.; LIZZI, F.L.; McLEAN, I.W. and JAKOBIEC, F.A.: Correlations of Acoustic Tissue Typing of Malignant Melanoma and Histopathologic Features as a Predictor of Death. *Am. J. Ophthalmol.* 110: 380-388, October, 1990.
5. GUTHOFF, R.; MAAS, J.; MOLINARI, A.; BERGER, R. W. and VON DOMARUS, D.: *Choroidal melanomas - correlations between A- and B-scan ultrasonography, nuclear magnetic resonance imaging and histopathology.* In: Sampaolesi (Ed.) - *Ultrasonography in Ophthalmology*, 12. Kluwer Academic Publishers, Durdrecht, 1990, p. 321-326.
6. McLEAN, I.W.; FOSTER, W.D. and ZIMMERMAN, L.E.: Prognostic factors in small malignant melanomas of choroid and ciliary

body. *Arch. Ophthalmol.* 95: 48-58, 1977.

7. McLEAN, I.W.; FOSTER, W.D.; ZIMMERMAN, L.E. and GAMEL, J.W.: Modifications of Callender's Classification of Uveal Melanoma at the Armed Forces Institute of Pathology. *Am. J. Ophthalmol.* 96:502-509, October, 1983.
8. OSSOINIG, K. C.: Quantitative echographic - The basis of tissue differentiations. *J. Clin. Ultrasound* 2 (1): 33, 1974.
9. OSSOINIG, K. C.; BIGAR, F. and KAEFRING, S.L.: Malignant Melanoma of the choroid and ciliary body. *Bibl. Ophthalmol.* Vol. 83, p.141-154, Karger-Basel, 1974.
10. OSSOINIG, K. C. and BLODI, F.C.: *Preoperative differential diagnosis of tumor with echographie.* Part III - Diagnosis of intraocular tumors. *Current Concept in Ophthalmology.* Vol. 4 (17): 296, C.V. Mosby Co. St. Louis, 1974.
11. ZARATE, J.O. and SAMPAOLESI, R.: *Morphological parameters of intra ocular tumours taking part in echographical tracings.* In: Sampaolesi (Ed.) - *Ultrasonography in Ophthalmology*, 12. Kluwer Academic Publishers, Durdrecht, 1990, p. 281-291.

AGRADECIMENTOS

Nossos agradecimentos aos Drs. Marcelo Laurentino de Azevedo e Regina Maria L. Muszkat do Serviço de Patologia da Clínica Oftalmológica do Hospital das Clínicas da F.M.U.S.P., onde foram obtidos os laudos anátomo-patológicos.

PROGRAMA-SE DESDE JÁ

SETEMBRO DE 1995

XXVIII CONGRESSO BRASILEIRO DE OFTALMOLOGIA SALVADOR - BAHIA