

Aspiração-irrigação bimanual automatizada na cirurgia da catarata infantil

Automated bimanual aspiration-irrigation in infantile cataract surgery

Antonio Jordão Jr ⁽¹⁾
Erasmão Romão ⁽²⁾

RESUMO

Objetivos: Descrever a técnica de irrigação-aspiração bimanual automatizada e suas vantagens para a cirurgia da catarata infantil.

Métodos: Foram operados consecutivamente 10 pacientes com idade entre 2 e 7 anos, divididos em dois grupos. No Grupo 1, foram operados pela técnica de aspiração com cânula de dupla via de Simcoe. No Grupo 2, foram operados pela técnica de irrigação-aspiração bimanual automatizada. Todos receberam o implante de uma lente intra-ocular de câmara posterior de peça única. Após a cirurgia a prescrição de todos foi a mesma e consistiu de colírio de associação de antibiótico com corticóide e colírio midriático.

Resultados: Os pacientes do Grupo 2 apresentaram menor reação inflamatória no pós-operatório imediato e precoce, com menor edema de córnea, menor reação inflamatória de câmara anterior e menor formação de sinéquias.

Conclusão: Apesar da pequena casuística, os resultados sugerem um melhor resultado cirúrgico pela menor inflamação no pós-operatório imediato nos pacientes do Grupo 2, no qual se usou a irrigação-aspiração bimanual.

Palavras-chave: Técnica cirúrgica; Catarata infantil; Lente intra-ocular.

INTRODUÇÃO

Na cirurgia da catarata infantil, ainda não encontramos uma técnica que seja aceita como ideal. As duas mais usadas atualmente são a aspiração cristalínica com cânula de dupla via e a lensexectomia via posterior. Podem ser realizadas com implante de lente intraocular ¹⁻³ ou sem o implante ⁴. Ambas apresentam resultados satisfatórios, mas não são isentas de complicações. É necessário realizar uma limpeza rigorosa do material cortical, a fim de se minimizar a inflamação pós-operatória, o que por sua vez proporcionará uma desobstrução mais precoce do eixo visual e permitirá a implantação mais rápida do tratamento da ambliopia. Neste trabalho procuramos relatar a aplicação de uma técnica de aspiração cortical já usada em adultos ⁵⁻⁶, mas ainda não descrita em crianças, e que permite uma aspiração mais completa do cristalino.

PACIENTES E MÉTODOS

Dez pacientes do setor de Cristalino Infantil do Departamento de Oftalmologia da Faculdade de Medicina de Ribeirão Preto foram operados

⁽¹⁾ Pós graduando nível mestrado do Depto. de Oftalmologia da Faculdade de Medicina de Ribeirão Preto - USP

⁽²⁾ Professor titular, chefe do setor de catarata do Depto. de Oftalmologia da Faculdade de Medicina de Ribeirão Preto - USP

Endereço para correspondência: Dr. Antonio Jordão Jr. Rua Rui Barbosa, 1141. Higienópolis. Ribeirão Preto, São Paulo. CEP 14015-120. e-mail: ajordao@netsite.com.br / www.olhos.com

consecutivamente por um dos autores (AJJ) entre setembro e outubro de 1997 e divididos em dois grupos. No Grupo 1 eram 5 olhos de 5 pacientes portadores de catarata com idades variando entre 2 e 6 anos. Dois pacientes eram do sexo feminino e 3 do sexo masculino. No Grupo 2 eram também 5 olhos de 5 pacientes com catarata e idades variando entre 2 e 7 anos, sendo que neste caso 4 pacientes eram do sexo feminino e um do masculino. Todos os pacientes receberam o implante de LIO. Não se realizou vitrectomia anterior ou capsulotomia posterior em nenhum deles. Os pacientes do Grupo 1 após incisão curvilínea invertida de 5,5 mm de extensão às 12 horas foram aspirados com uma cânula de dupla via de Simcoe (Vistatek) e os do Grupo 2 após realização de 2 incisões oblíquas, uma às 10 horas e outra às 2 horas foram aspirados com canetas de irrigação e aspiração bimanual (Katena) utilizando-se o sistema automatizado do facoemulsificador modelo Universal I (Alcon) (Figura 1). A escolha da técnica cirúrgica para cada paciente foi feita aleatoriamente. Em todos os casos foi implantada uma lente intraocular (LIO) de PMMA de peça única, com 5,5 mm de diâmetro de área óptica e 12,0 mm de diâmetro alça a alça. No Grupo 1, a LIO foi introduzida pela única incisão superior utilizada para a aspiração com a cânula de dupla via e o fechamento se deu com um ponto central em "X" com fio de nylon 10-0. No Grupo 2 a incisão temporal foi ampliada para 5,5 mm com lâmina de diamante e a LIO introduzida por esta abertura. Nestes casos a incisão nasal (paracentese) não foi suturada, e a temporal foi fechada com um único ponto simples, também com fio de nylon 10-0. Após a cirurgia, todos foram medicados igualmente com associação de antibiótico com corticóide (neomicina + polimixina B + dexametasona - 1 gota de 4/4 horas) e midriático (tropicamida - 1 gota de 12/12 horas) por 30 e 10 dias respectivamente.

Os resultados foram avaliados da seguinte maneira: a) primeiro dia pós-operatório (p.o) – edema de córnea, reação de câmara anterior; b) terceiro dia p.o. – edema de córnea,

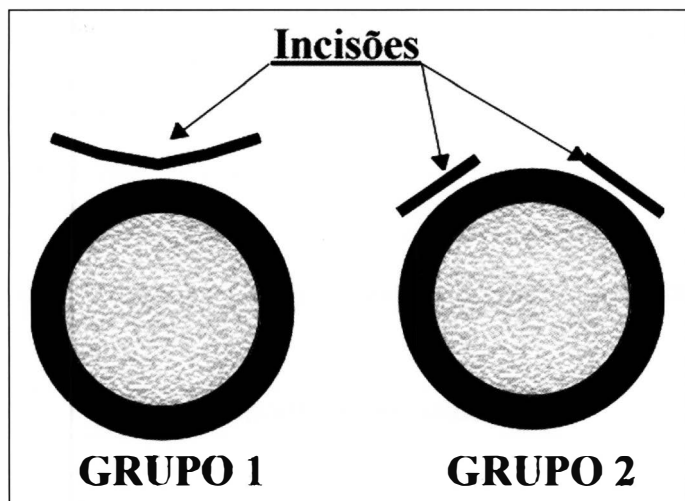


Fig. 1 - Esquema das incisões usadas

reação de câmara anterior, sinéquias posteriores; c) sétimo dia p.o. – edema de córnea, reação de câmara anterior, sinéquias posteriores; d) Trigésimo dia p.o – forma da pupila e sinéquias posteriores. A avaliação dos itens descritos seguiu os seguintes critérios: *Edema*: 0 = ausência, + = praticamente sem edema e/ou algumas dobras de Descemet, ++ = discreto edema com dobras de Descemet, +++ = edema pronunciado com várias dobras de Descemet, ++++ = edema que impossibilita a visualização de detalhes da íris; *Reação de câmara anterior*: 0 = ausência, + = poucas células no aquoso, ++ = moderada quantidade de células, +++ = razoável quantidade de células e pigmentos da íris na LIO, ++++ = fibrina na câmara anterior; *Sinéquias*: os números mostram a quantidade de pontos de sinéquia; *Forma da pupila*: R = regular, I = irregular.

RESULTADOS

No Grupo 1, três pacientes apresentaram leve reação inflamatória e edema de córnea, enquanto que dois apresentaram sinais moderados de edema ou inflamação no primeiro dia de pós-operatório (PO). No terceiro dia, uma paciente já se apresentava sem qualquer edema ou inflamação, dois apresentavam graus leves e um ainda apresentava sinais moderados. Em dois casos se notava a presença de 1 ponto de sinéquia posterior. No sétimo PO, um paciente ainda apresentava leve edema, inflamação e um ponto de sinéquia posterior, e outro apenas pequena quantidade de células no aquoso. No trigésimo Po, nenhum paciente apresentava sinais de processo inflamatório em atividade, mas no paciente 1 notava-se leve irregularidade pupilar com a presença de dois pontos de sinéquia posterior (Tabela 1). Mesmo assim, todos apresentavam o eixo visual livre no último dia de observação.

No Grupo 2, um paciente se apresentava sem nenhuma reação inflamatória ou edema de córnea já no primeiro dia PO, enquanto que dois apresentavam sinais leves e um sinais moderados de edema e/ou inflamação. No terceiro PO, dois pacientes já não apresentavam qualquer reação inflamatória, enquanto que dois apresentavam sinais leves e um sinais moderados de edema e/ou inflamação. No sétimo PO, somente 1 paciente ainda apresentava sinais inflamatórios e edema leves, bem como 1 ponto de sinéquia posterior. No trigésimo PO, todos estavam sem qualquer sinal inflamatório, edema de córnea ou sinéquia posterior (Tabela 2). O eixo visual também estava livre em todos os casos na data da última observação para este estudo.

Os três pacientes que apresentaram a formação precoce de sinéquias posteriores foram submetidos à dilatação pupilar no ambulatório com fenilefrina + ciclopentolato e receberam prescrição de sulfato de atropina 1% para ser usado de 12/12 horas em casa no lugar da tropicamida. Este método desfez a sinéquia posterior em 2 pacientes mas não foi suficiente para desfazê-la em um dos casos.

Tabela 1. Reação após aspiração com dupla-via

	1º PO		3º PO			7º PO			30º PO	
	Edema	Reação	Edema	Reação	Sin Post	Edema	Reação	Sin post	Forma	Sin Post
Pac 1	++	+++	++	++	1	+	+	1	1	2
Pac 2	+	+	+	0	0	0	0	0	R	0
Pac 3	+	+	0	0	0	0	0	0	R	0
Pac 4	++	++	+	++	1	0	+	0	R	0
Pac 5	+	++	+	+	0	0	0	0	R	0

PO = pós operatório; Sin. Post. = sinéquia posterior; Pac = paciente

Tabela 2. Reação após irrigação-aspiração bimanual

	1º PO		3º PO			7º PO			30º PO	
	Edema	Reação	Edema	Reação	Sin Post	Edema	Reação	Sin post	Forma	Sin Post
Pac 6	0	0	0	0	0	0	0	0	R	0
Pac 7	+	+	+	0	0	0	0	0	R	0
Pac 8	+	0	0	0	0	0	0	0	R	0
Pac 9	+	+	+	+	0	0	0	0	R	0
Pac 10	+	++	+	++	1	0	+	1	R	0

PO = pós operatório; Sin. Post. = sinéquia posterior; Pac = paciente

COMENTÁRIOS

Embora não se conheçam exatamente todos os fatores que levariam à grande reação inflamatória encontrada no pós-operatório imediato e precoce da cirurgia da catarata infantil, acredita-se que, além de trauma cirúrgico em si, a presença de restos corticais ou de vítreo na câmara anterior sejam os principais predisponentes ao desenvolvimento destas complicações, principalmente do glaucoma⁷. A irrigação-aspiração bimanual já foi citada e usada por outros autores como alternativa à captura de restos corticais em locais de difícil acesso, embaixo da íris ou da capsulorrexia às 12 horas⁵⁻⁶. Em pacientes com idade inferior a 2 anos onde não implantamos uma LIO, preconizamos a realização de vitrectomia anterior e a capsulotomia posterior parcial, deixando-se uma aba de cápsula a fim de permitir futuramente um implante secundário de LIO. Em pacientes com idades entre 2 e 4 anos utilizamos esta mesma técnica mas normalmente seguida pelo implante no mesmo ato. Acima de 4 anos preferimos manter a cápsula íntegra no per-operatório, realizando facoaspiração e o implante da LIO. Esta é a nossa técnica de preferencial. Acreditamos que quanto menor a manipulação vítrea, menor a chance de complicações retinianas a longo prazo⁸. Embora possa ser utilizada em qualquer das três faixas etárias mencionadas acima, é nesta última que recomendamos preferencialmente o uso da irrigação-aspiração bimanual automatizada. Os resultados, apesar da pequena casuística, sugerem um pós-operatório imediato mais calmo e com menor inflamação, justamente por permitir uma melhor limpeza dos restos corticais. E um pós-operatório mais tranquilo nos garantirá, quase sempre, um eixo visual livre de imediato, permitindo o início da terapêutica contra a ambliopia mais precocemente. Consideramos interessante o registro e a indicação do uso desta técnica nas cataratas infantis porque estas são sempre

aspiráveis. Não há núcleo para ser extraído ou emulsificado (não há motivos para se usar a energia ultra-sônica do faco-emulsificador) e por isso uma técnica cirúrgica que como a demonstrada, melhore a remoção cortical, beneficiará os pacientes operados de catarata infantil.

SUMMARY

Purpose: To describe the bimanual irrigation-aspiration technique to remove infantile cataract.

Methods: Two groups of five patients each were operated on according to two different surgical techniques. Group 1 was operated on using a Simcoe two-way cannula to aspirate the cortex and in the Group 2 the cortex was aspirated by the bimanual irrigation-aspiration technique. In all cases a PMMA posterior chamber intraocular lens was implanted.

Results: Group 2 presented less inflammatory reaction at the immediate and early postsurgical period, with less corneal edema, less inflammatory anterior chamber reaction and less synechiae formation.

Conclusions: Despite the short follow-up and the small number of cases, the results suggest that the bimanual irrigation-aspiration technique provides a better cortical removal.

Keywords: Surgical technique; Cataract infantile; Intra-ocular lens.

REFERÊNCIAS BIBLIOGRÁFICAS

- Jordão Jr A, Dantas L. Implante de lentes intra-oculares em crianças. Arq Bras Oftal 1995;58:198-200.
- Zwaan J, Mullaney PB, Awad A, Al-Mesfer S, Wheeler DT. Pediatric intra-

ocular lens implantation. Surgical results and complications in more than 300 patients. *Ophthalmology* 1998;105:112-8.

3. Cavallaro B, Madigan P, O'Hara MA, Kramer KK, Bauman WC. Posterior chamber intraocular lens use in children. *J Ped Ophth Strabismus* 1998;35:254-63.
4. Tartarella MB, Kawakami LT, Scarpi MJ, Hayashi S, Bonomo PP. Aspectos cirúrgicos da catarata congênita. *Arq Bras Oftal* 1995;58:24-8.
5. Brauweiler P. Bimanual irrigation-aspiration. *J Cataract Refract Surg* 1996;22:1013-6.

6. Colvard DM. Bimanual technique to manage subincisional cortical material. *J Cataract Refract Surg* 1997;23:707-9.

7. Chroussos GA, Parks MM, O'Neil JF. Incidence of chronic glaucoma, retinal detachment and secondary membrane surgery in pediatric aphakic patients. *Ophthalmology* 1984;91:1238-41.
8. Toyofuku H, Hirose T, Scheppens CL. Retinal detachment following congenital cataract surgery. Preoperative findings in 114 eyes. *Arch Ophthalmol* 1980;98:669-75.

XXIII SIMPÓSIO MOACYR ÁLVARO

VÍTREO - RETINA - ÚVEA - AIDS -TRAUMA - LASER

"PRESENTE E FUTURO"

UNIFESP - ESCOLA PAULISTA DE MEDICINA

24 a 26 de Fevereiro de 2000

APOIO: Sociedade Brasileira de Retina e Vítreo, Uveíte, Trauma, Laser e Cirurgia Oftalmológica

Estamos orgulhosos em anunciar a realização do primeiro evento anual mais importante **do Departamento de Oftalmologia da UNIFESP / EPM**, a ser realizado no próximo século, em **24 a 26 de Fevereiro do ano 2000**, com apoio das **Sociedades Brasileiras de Retina e Vítreo, Uveíte, Trauma, Laser e Cirurgia Oftalmológica**.

Haverá participação de vários **convidados estrangeiros e nacionais**. Serão promovidos cursos teóricos, práticos, básicos e avançados com ênfase na apresentação de um **festival de casos clínicos e cirúrgicos, anátomo-patológicos, vídeos, temas livres e posters** com ampla discussão. Serão apresentadas cirurgias com interação dinâmica em tempo real. Haverá **concursos** de imagem e fotografia e prêmios para os melhores trabalhos.

Prepare-se para desfrutar da fascinação e dos avanços em segmento posterior e reserve os dias **24 a 26 de Fevereiro do ano 2000** em sua agenda para o **III SIMAsp**.

COMISSÃO ORGANIZADORA

Dr. Michel Eid Farah
Dr. Rubens Belfort Jr.
Dr. José Carlos Reys

Dra. Ana Luisa Höfling de Lima
Dra. Nilva Simeren B. Moraes

INFORMAÇÕES:

JDE Comunicação e Eventos
Al. Santos, 705 Cj. 56 - CEP 01419-001 - São Paulo - SP
Tel: (011) 289-4301 - 251-5273
Fax: (011) 288-8157 - E-mail: jdecomev@uol.com.br