

Ceratocone associado à distrofia endotelial de Fuchs.: relato de um caso

Keratoconus associated with Fuchs' endothelial dystrophy: a case report.

Ronaldo de Mendonça Badaró ⁽¹⁾
Fernando Cançado Trindade ⁽²⁾

RESUMO

O ceratocone encontra-se associado a muitas doenças oculares e sistêmicas. Descreve-se caso da paciente de 42 anos de idade, com ceratocone bilateral e distrofia endotelial de Fuchs bilateral.

A paciente foi submetida à avaliação corneana através de: biomicroscopia, paquimetria, topografia corneana computadorizada, ceratoscopia, microscopia especular, e ceratoestesiometria, além de outros procedimentos oftalmológicos relevantes. A biomicroscopia mostrou córnea *guttata* e ectasia centrais. A paquimetria exibiu afinamento corneano central. A topografia corneana demonstrou astigmatismo irregular clássico com encurvamento da meia-periferia inferior. A ceratoestesiometria foi compatível com a diminuição da sensibilidade corneana. A microscopia especular mostrou córnea *guttata* avançada com áreas com perda completa do padrão do mosaico endotelial.

Os achados nesta paciente confirmam observações anteriores de que o ceratocone e a distrofia endotelial de Fuchs podem ser coincidentes, embora não se possa concluir qualquer padrão de herança baseado nesta avaliação limitada.

Palavras-chave: Ceratocone; Distrofia endotelial; Cornea *guttata*.

INTRODUÇÃO

O ceratocone tem sido relacionado a várias patologias sistêmicas ⁷ tais como: atopia, síndrome de Down, síndrome de Ehlers-Danlos, prolapso de válvula mitral, síndrome de Marfan, hipotiroidismo, *osteogenesis imperfecta*, síndromes de Apert e Noonan, doenças de Crouzon e Little, neurofibromatose, doença de Addison e síndromes de Lawrence-Moon-Biedl e de van der Hoeve. Dentre as várias condições oculares ⁷ podemos salientar: amaurose congênita de Leber, retinite pigmentosa, conjuntivite primaveril, distrofia polimorfa posterior da córnea, síndrome de Chandler, degeneração marginal pelúcida da córnea, síndrome da pálpebra

frouxa, deposição secundária de amilóide na córnea, esclera azul, *ectopia lentis*, cataratas congênitas, aniridia e microcórnea.

Mais recentemente, foram descritos na literatura os primeiros casos da associação entre o ceratocone e a distrofia endotelial de Fuchs ^{5, 6}.

Este trabalho pretende apresentar um caso desta associação ainda não relatado na literatura nacional, bem como discutir alguns aspectos das duas doenças.

MATERIAL E MÉTODOS (RELATO DO CASO)

L. G. D., 42 anos, leucoderma, casada, nascida em Santa Cruz do Escalvado (Minas Gerais), residente

⁽¹⁾ Assistente Voluntário, Serviço de Córnea e Catarata, Hospital São Geraldo da UFMG. Doutor em Oftalmologia pela UFMG. Médico da Clínica Oftalmológica do Instituto de Previdência dos Servidores do Estado de Minas Gerais.

⁽²⁾ Chefe do Serviço de Córnea e Catarata, Hospital São Geraldo da UFMG. Professor Adjunto de Oftalmologia da Faculdade de Medicina da UFMG.

Endereço para correspondência: Av. Contorno, 4714 - Belo Horizonte, MG - 30110-090 - Tel.: (031) 225-9226 - Fax: (031) 281-3406

em Belo Horizonte, com queixas de diminuição progressiva da visão em ambos os olhos desde a adolescência tardia e ceratocone em AO (ambos os olhos). Ao primeiro exame a paciente apresentava, sob cicloplegia, acuidade visual (AV) de 0,25 com -1,00 esf. \odot - 1,50 cil. x 20° (OD) e de 0,20 com - 4,25 esf. \odot -5,75 cil. x 135° (OE). A ceratometria mostrava: 47,00/49,00 x 95° (-2,00 x 5°) no OD e 50,75/>52,00 x 45° no OE, sendo as miras irregulares em AO e mais distorcidas em OE. À biomicroscopia, observava-se córnea *guttata* ++ no OD e +++ no OE, com a aparência de metal batido e pigmentação retro-corneana na área óptica (Figuras 1B e 2).

Também podia ser observada a presença de ectasia na área central da córnea com espessamento de nervos e anel de Fleischer incompleto no OE (Figuras 1 e 2). Além disso notava-se a presença de pterígio nasal no OD. O restante do exame era normal.

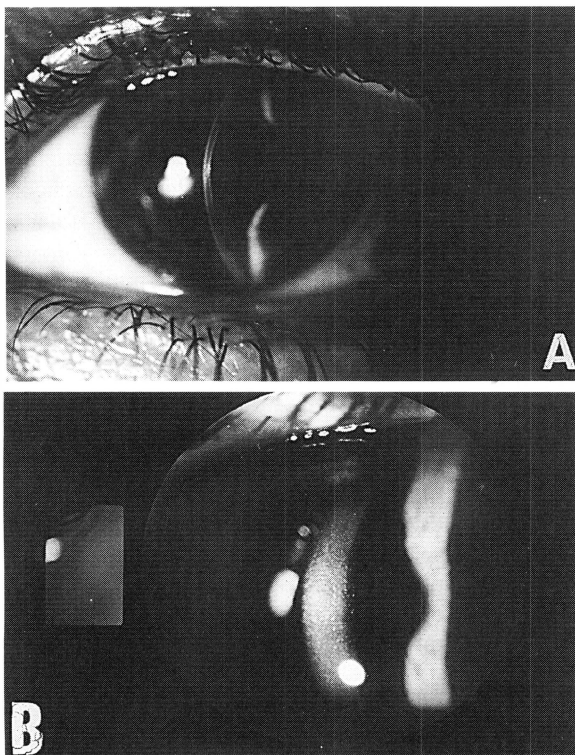


Figura 1 **A** - Olho esquerdo. Observa-se ectasia e afinamento corneanos centrais. **B** - Olho direito. Observa-se córnea *guttata* central.

A paciente foi então submetida à ceratoscopia, paquimetria ultrassônica, topografia corneana computadorizada, ceratoestesiometria, microscopia especular de não-contato e à fotodocumentação.

A ceratoscopia evidenciou uma distorção das miras centrais e da meia-periferia corneana mais evidente em OE.

A paquimetria ultrassônica foi realizada por dois observadores que obtiveram a seguinte média de cinco medições: OD = 0,486 mm e OE = 0,435 mm.

A ceratoestesiometria mostrou diminuição da sensibilidade nos quadrantes superiores e nasal central no OD e nos quadrantes inferiores no OE.

A microscopia especular apresentou um quadro acentuado de córnea *guttata* em AO, bem mais intenso no OE, com perda do mosaico endotelial. Também havia afilamento paradoxal da região central corneana no OE, compatível com ceratocone.

A topografia corneana computadorizada mostrou uma acentuação do encurvamento da zona óptica corneana, mais acentuada no OE, que mostrava uma maior variação do poder dióptrico (Figura 3).

Pode-se também, observar o padrão clássico de astigmatismo irregular, associado a uma região de alto poder dióptrico, localizada inferiormente na meia-periferia (Figura 3).

Foram adaptadas lentes de contato fluorcarbonadas com melhora acentuada da AV (1,0 no OD e 0,8 no OE).

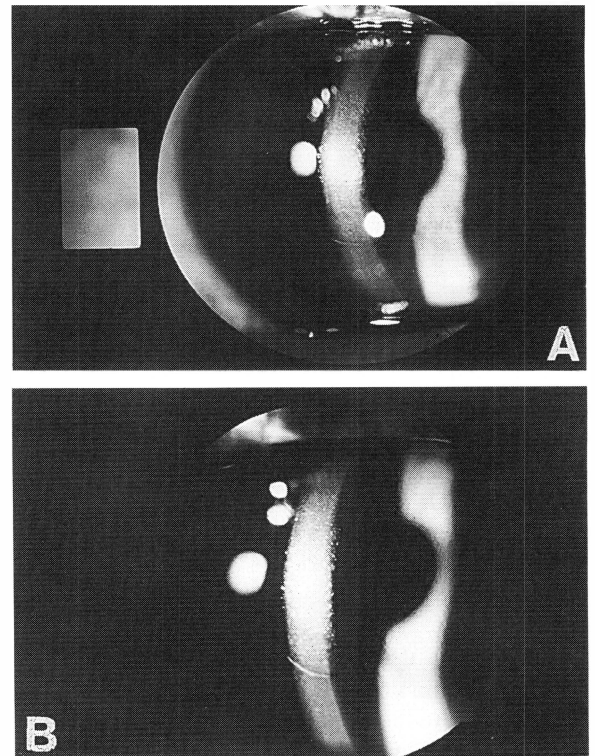


Figura 2 **A** - Olho esquerdo. Observam-se córnea *guttata* central e anel de Fleischer. **B** - Mesmo olho. Em detalhe, idem.

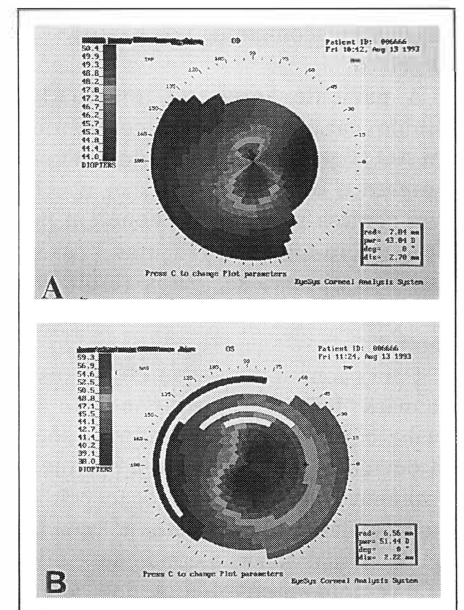


Figura 3 **A** - Topografia corneana computadorizada, olho direito. Observam-se o encurvamento moderado da área central e da meia-periferia inferior, bem como o astigmatismo irregular. **B** - Topografia corneana computadorizada, olho esquerdo. Observam-se o acentuado astigmatismo irregular, bem como o grande encurvamento da área central e das mais-periferias temporal e inferior.

DISCUSSÃO

A dúvida existente, no presente caso, é se as duas patologias, possuem uma relação causal ou casual. Já existem relatos na literatura de córnea *guttata* secundária a ceratocone e a outros processos inflamatórios corneanos¹. No caso em questão, baseado em registros antigos, a paciente apresenta córnea *guttata* desde pelo menos os 20 anos de idade embora não haja menção de nenhuma alteração compatível com ceratocone. A paciente nega qualquer patologia aguda ou inflamatória prévia em AO, mas confirma o hábito pouco freqüente de coçar os olhos e história de atopia. Ainda não nos foi possível examinar outros membros da família.

Na clássica descrição de Fuchs foi notada a diminuição da sensibilidade corneana em todos os pacientes, embora isto também ocorra no ceratocone². No nosso caso, há diminuição nítida da sensibilidade embora não haja correspondência entre os olhos quanto aos quadrantes acometidos e o exame seja subjetivo.

A paciente apresenta um quadro clínico característico de ceratocone em AO (Figuras 1, 2, 3), inclusive com a presença de anel de Fleisher no OE bem como a presença do cone em posição ínfero-temporal (Figuras 1, 2, 3). Também observa-se, pelos resultados da paquimetria, afinamento corneano central.

Ceratocone é um termo clínico usado para descrever uma condição na qual a córnea assume uma forma cônica devido ao afinamento e à protrusão resultantes. Não há infiltração celular ou vascularização, exceto no quadro agudo. Usualmente, a condição é bilateral, e embora envolva os dois terços centrais corneanos, o cone encontra-se levemente abaixo do eixo visual².

A microscopia especular endotelial em pacientes portadores de ceratocone mostra que as células endoteliais apresentam-se alongadas com a direção do

eixo mais longo paralela às linhas de tensão⁴. A microscopia especular do caso em questão também mostrou acentuado polimegatismo e pleomorfismo na área central da córnea, bem como alongamento das células endoteliais no OE. Por outro lado, também havia áreas extensas de córnea *guttata*, o que caracteriza a distrofia endotelial e ocasiona a perda do padrão de mosaico corneano inviabilizando a contagem do número de células hexagonais.

A distrofia endotelial de Fuchs é uma doença de etiologia desconhecida na qual o endotélio corneano desenvolve anormalidades funcionais e morfológicas. Clinicamente, a doença progride vagarosamente por um período de vinte anos ou mais de córnea *guttata* assintomática para edema corneano com diminuição da visão e dor^{1,8}.

LAING *et alii*³ desenvolveram uma classificação qualitativa, em estágios, do mosaico endotelial na distrofia de Fuchs através da microscopia especular. São descritos cinco estágios, que podem ocorrer em uma córnea sem edema clínico, sendo que os estágios quatro e cinco são os que mais apropriadamente descrevem o aspecto endotelial central da paciente em questão.

Em pacientes com distrofia de Fuchs, a aparência das excrescências ou "verrugas" na membrana de Descemet (córnea *guttata*) precede o desenvolvimento do edema corneano e, conseqüentemente da ceratopatia bolhosa. Estas excrescências são julgadas como sendo evidência de um endotélio distrófico, embora elas possam estar presentes por anos e freqüentemente tornarem-se progressivamente mais proeminentes em aparência, antes que a descompensação endotelial seja evidente clinicamente. Por outro lado, há uma variabilidade considerável no tamanho, forma e número de excrescências encontrados numa córnea individual, e o edema não se desenvolve em todos os pacientes com córnea *guttata*³.

Esta aparente discrepância (córnea *guttata* avançada sem edema) pode significar que em uma córnea edematosa, ainda existem mais alterações avançadas associadas à descompensação fisiológica do endotélio. Igualmente, é muito provável a possibilidade de que esta discrepância reflita a área limitada do endotélio que foi observada com o microscópio especular. A instrumentação atual ainda não permite identificar pontos específicos do endotélio e retornar para examinar esta mesma área subsequentemente³. Ainda não é possível mapear o endotélio, portanto num caso de distrofia de Fuchs, não se pode saber a porcentagem de envolvimento quanto às alterações dos estágios quatro e cinco^{3,8}. Além disso, as córneas com formas moderadas ou avançadas de edema impedem a visualização adequada e a documentação fotográfica do endotélio corneano com o microscópio especular^{1,3,8}.

Embora o grau de doença clínica possa ser correlacionado com a extensão da córnea *guttata* em evolução, indubitavelmente também está ligado ao número total de alterações morfológicas avançadas à microscopia especular. A investigação deste aspecto do problema deve aguardar os avanços técnicos devidos no desenvolvimento da microscopia especular.

A despeito de que a maioria dos casos de ceratocone poder ocorrer esporadicamente, vários trabalhos descreveram tanto herança autossômica dominante como recessiva². Ainda não tivemos a oportunidade de examinar parente algum da paciente, portanto não podemos afirmar qualquer padrão de herança. Embora as patologias sejam, provavelmente, coincidentes, é possível que o ceratocone e a distrofia endotelial de Fuchs estejam geneticamente associados^{5,6}.

SUMMARY

Keratoconus is found in conjunction with many ocular and

nonocular disorders. The present case shows a 42-year-old patient with bilateral keratoconus and bilateral Fuchs corneal endothelial dystrophy. The patient underwent corneal evaluation in terms of: biomicroscopy, pachymetry, corneal topography, keratoscopy, specular microscopy and ceratoesthesiometry besides other relevant ophthalmic procedures. The biomicroscopy showed central cornea guttata and corneal ectasia. The pachymetry disclosed central corneal thinning. The corneal topography demonstrated classic irregular astigmatism with inferior midperiphery steepening. The ceratoesthesiometry was consistent with a decrease in corneal

sensitivity. The specular microscopy disclosed advanced cornea guttata with areas of complete loss of the endothelial mosaic pattern.

The findings in this patient support previous observations that keratoconus and Fuchs' dystrophy can be concurrent, although one cannot conclude inheritance patterns based on this limited evaluation.

REFERÊNCIAS BIBLIOGRÁFICAS

- 1 ADAMIS, A. P.; FILATOV, V.; TRIPATHI, B. J.; TRIPATHI, R. C. - Fuchs' endothelial dystrophy of the cornea. *Surv. Ophthalmol*, **38**: 149-68, 1993.
- 2 KRACHMER, J. H.; FEDER, R. S.; BELIN, M. W. - Keratoconus and related non-inflammatory
- 3 LAING, R. A.; LEIBOWITZ, H. M.; OAK, S. S.; CHANG, R. et alii. Endothelial mosaic in Fuchs dystrophy. *Arch. Ophthalmol.*, **99**: 80-83, 1981.
- 4 LAING, R. A.; SANSTROM, M. M.; BEROPSI, A. R.; LEIBOWITZ, H. M. - The human corneal endothelium in keratoconus: a specular microscopy study. *Arch. Ophthalmol.*, **97**: 1867-9, 1979.
- 5 LIPMAN, R.; RUBENSTEIN, J. B.; TORCZYNSKI, E. - Keratoconus and Fuchs' endothelial dystrophy in a patient and her family. *Arch. Ophthalmol.*, **108**: 993-4, 1990.
- 6 ORLIN, S. E.; RABER, I. M.; EAGLE Jr., R. C.; SCHEIE, H. G. - Keratoconus associated with corneal endothelial dystrophy. *Cornea*, **9**: 299-304, 1990.
- 7 SMOLIN, G. - Corneal dystrophies and degenerations. In: SMOLIN, G. & THOFT, R. A. The Cornea. Boston, Little Brown Company, 1994, p. 499-533.
- 8 WILSON, S. E. & BOURNE, W. M. Fuchs' dystrophy. *Cornea*, **7**: 2-18, 1988.



T & M Equipamentos Médicos Ltda.

Av. Prestes Maia, 241 - 8º andar - salas 815/ 817
CEP 01031 - 001 - São Paulo - SP

Responsáveis: Miguel Toro Aguilar e Antônio Paulo Moreira

REPRESENTANTES EXCLUSIVOS PARA O BRASIL DAS EMPRESAS:

- MARCO OPHTHALMIC INC. - USA
Lâmpadas de fenda - Refractor - Ceratômetro -
Lensômetro - Microscópios cirúrgicos - Perímetros
Yag Laser e Auto perímetro
- SONOMED INC. - USA
Completa linha de ultrassons para oftalmologia:
Biômetros - Egógrafo e Paquímetro
- KONAN CAMERA RESEARCH - JAPAN
Microscópios cirúrgicos - Microscópio Specular
e Cell Analysis System
- EAGLE - Lentes intraoculares

DISTRIBUIDORES PARA O BRASIL:

- HGM - MEDICAL LASER SYSTEMS
Completa linha de Argon Laser e Yag Laser
- NIKON OPHTHALMIC INSTRUMENTS
Auto-refrator - Camera retinal - Tonômetro de
aplanação e demais equipamentos oftalmológicos
- WELCH ALLYN
Retinoscópios - Oftalmoscópios - etc.

NACIONAIS:

- XENÔNIO
- SIOM

**NOVOS
TELEFONES**

Assistência Técnica: completa para os equipamentos das empresas representadas.

Solicite atendimento ou informações:

São Paulo: T & M - tel.: (011) 229-0304 - Fax: (011) 229-6437

Disk Lentes - tels.: (011) 228-5122 / 228-5448

Ribeirão Preto: Disk Lentes - tel.: (016) 635-2943 - Fax: (016) 636-4282