

Ultra-sonografia ocular em suspeita clínica de endoftalmite

Ultrasound findings in clinical suspected endophthalmitis

Consuelo Bueno Diniz Adan¹
Doris Blay²
Maria Cecília Zorat Yu³
Denise de Freitas⁴
Norma Allemann⁵

RESUMO

Objetivo: Apresentar os achados ultra-sonográficos em olhos com suspeita clínica de endoftalmite. **Métodos:** Estudo prospectivo (agosto/97 a abril/99) de olhos com suspeita clínica de endoftalmite infecciosa. Utilizou-se ultra-sonografia ocular (sonda de 10 MHz, modos A e B) com técnica de contato direto (UltraScan[®], Alcon). Resultados microbiológicos da punção da câmara anterior e/ou vítreo, quando presentes, foram anexados à ficha ultra-sonográfica, por ocasião do estudo dos casos. **Resultados:** Foram estudados 25 olhos (pacientes entre 2 e 79 anos). A fonte de infecção foi exógena em 23 e endógena em 2. Das exógenas, 12 pacientes tinham história de cirurgia prévia (7 pós-cirurgia de catarata com implante de LIO, 4 pós-cirurgia de glaucoma, 1 pós-transplante de córnea), 6 referiam história de trauma perfurante, 4 apresentavam úlcera de córnea e 1 fora submetido a sutura de córnea e extração do cristalino após trauma penetrante. Dos casos de etiologia metastática, 1 paciente era diabético e 1 era imunodeprimido. A presença de ecos membranáceos e/ou puntiformes foi a alteração ultra-sonográfica comum a todos os pacientes. Em 2 casos, os ecos tênues e simétricos em relação ao olho normal contralateral possibilitaram afastar a hipótese de comprometimento vítreo. O grau de acometimento do vítreo pareceu ser proporcional à densidade dos ecos membranáceos. A condensação dos ecos, a mobilidade em bloco e a presença de cavitações ou vacúolos denotaram severidade do quadro. Outras alterações ultra-sonográficas comuns foram: espessamento global da coróide (12 casos), descolamento de coróide (8 casos) e retina (5 casos), impregnação da membrana hialóide (4 casos) e comprometimento orbitário (1 caso). Não foi possível correlacionar os achados ultra-sonográficos aos agentes etiológicos. **Conclusão:** A ultra-sonografia, um método não-invasivo e de fácil acesso, demonstrou ter valor nos casos com suspeita clínica de endoftalmite, principalmente quanto ao grau de comprometimento do segmento posterior.

Descritores: Endoftalmite/ultra-sonografia; Infecções oculares; Ultra-som

Universidade Federal de São Paulo - Escola Paulista de Medicina (UNIFESP-EPM).

¹ Mestre em Oftalmologia, Setor de Doenças Externas Oculares e Córnea e Setor de Ultra-sonografia Ocular do Departamento de Oftalmologia da UNIFESP-EPM.

² Setor de Ultra-sonografia Ocular do Departamento de Oftalmologia da UNIFESP-EPM.

³ Biomédica do Laboratório de Microbiologia do Departamento de Oftalmologia da UNIFESP-EPM.

⁴ Doutora em Medicina, Setor de Doenças Externas Oculares e Córnea do Departamento de Oftalmologia da UNIFESP-EPM.

⁵ Doutora em Medicina, Setor de Ultra-som e Serviço de Cirurgia Refrativa do Departamento de Oftalmologia da UNIFESP-EPM.

Endereço para correspondência: Dra. Consuelo Bueno Diniz Adan - R. Botucatu, 822, São Paulo (SP) CEP 04023-062. E-mail: gilmd@uol.com.br

INTRODUÇÃO

A endoftalmite é uma infecção confinada ao interior do globo ocular, extremamente grave pelo risco de levar à cegueira. Conforme a via de contaminação é classificada como exógena ou endógena. A endoftalmite exógena pode ser pós-cirúrgica (principalmente após cirurgia de catarata, de córnea, secundária a bolhas filtrantes), pós-trauma não cirúrgico, ou por contiguidade. A endoftalmite endógena, também chamada de metastática, é decorrente de foco infeccioso que atinge o olho por via hematogênica. Qualquer microorganismo pode causar endoftalmite. A endoftalmite mais

comum é a pós-cirúrgica causada por bactérias, embora, a literatura nacional seja carente de estatísticas a este respeito. Já as endoftalmites pós-traumáticas podem estar associadas à presença de corpos estranhos intra-oculares, partículas do solo ou vegetais.

A etiopatogenia, apresentação clínica e evolução são variáveis, dependendo do tipo de endoftalmite e do microorganismo envolvido. Suspeita-se de endoftalmite, de modo geral, quando o paciente apresenta dor, sinais inflamatórios do segmento anterior e/ou posterior, associados a antecedente de trauma cirúrgico ou perfurante ou se o paciente é portador de doenças sistêmicas debilitantes como diabetes mellitus, neoplasias ou imunodepressão.

O prognóstico depende do diagnóstico precoce e tratamento adequado.

A ultra-sonografia é um exame não invasivo que auxilia o diagnóstico de várias anomalias oculares e orbitárias⁽¹⁾. No caso das endoftalmites, pode evidenciar se há ou não acometimento do vítreo e possibilita o acompanhamento evolutivo da doença.

OBJETIVOS

O objetivo é descrever as alterações ultra-sonográficas encontradas em olhos de pacientes com suspeita clínica de endoftalmite, na tentativa de auxiliar no diagnóstico e avaliar a evolução. Não se teve como objetivo testar a sensibilidade e a especificidade do ultra-som no diagnóstico da endoftalmite, pois não há como comparar o exame *in vivo* com as alterações encontradas. Esta correlação existe somente em estudos experimentais.

MÉTODOS

Foi realizado estudo prospectivo, no Setor de Ultra-Som do Departamento de Oftalmologia da UNIFESP-EPM, abrangendo o período de 8 de agosto de 1997 a 30 de abril de 1999, perfazendo o total de 20 meses. Os exames foram realizados pelos médicos do setor a quem o protocolo fora explicado previamente. Não foram feitos por um examinador exclusivo devido à urgência dos casos que apareciam nos mais diferentes horários.

Na data do primeiro exame, preencheu-se ficha com dados da história do paciente e com os achados ultra-sonográficos dispostos sob a forma de múltipla escolha, para facilitar a uniformidade de linguagem entre os examinadores. Outros dados, como resultado microbiológico da punção da câmara anterior e/ou vítreo ou do raspado corneano, quando disponíveis, foram anexados posteriormente à ficha ultra-sonográfica, por ocasião do levantamento da evolução do caso.

No estudo ultra-sonográfico utilizou-se a técnica de contato direto após proteção do transdutor com uma camada fina de filme plástico (PVC- Magipack®). Os exames foram feitos com transdutor de 10 MHz (UltraScan®, Alcon), nos modos A (para análise da amplitude dos ecos) e B (mostrando a localização,

extensão e forma dos ecos da cavidade vítrea) e as imagens foram registradas. Exames seriados tiveram as imagens comparadas, na tentativa de demonstrar a evolução do caso.

RESULTADOS

No período foram avaliados 25 pacientes com suspeita clínica de endoftalmite e cujos exames do polo posterior estavam impossibilitados pela opacidade dos meios.

Dezenove pacientes pertenciam ao sexo masculino e seis ao sexo feminino. A idade variou de 2 anos e 7 meses a 79 anos. Todos os casos eram unilaterais.

Os casos estão dispostos na tabela 1 de acordo com o fator predisponente, os achados ultra-sonográficos, material disponível para o diagnóstico, e sua evolução.

A alteração ultra-sonográfica comum a todos os pacientes foi a presença de ecos membranáceos e/ou puntiformes na cavidade vítrea (Tabela 1) como na figura 1. Em alguns casos os ecos eram tênues e esparsos (exemplo Casos 6 e 21), em outros pacientes, os ecos vítreos apareceram como membranas organizadas formando, algumas vezes, cavitações endovítreas (casos 3, 5, 9, 11, 16).

Descolamento da coróide (setorial ou total, seroso ou hemorrágico) foi verificado em 8 casos (casos 2, 4, 7, 8, 16, 20, 22 e 23) como na figura 3.

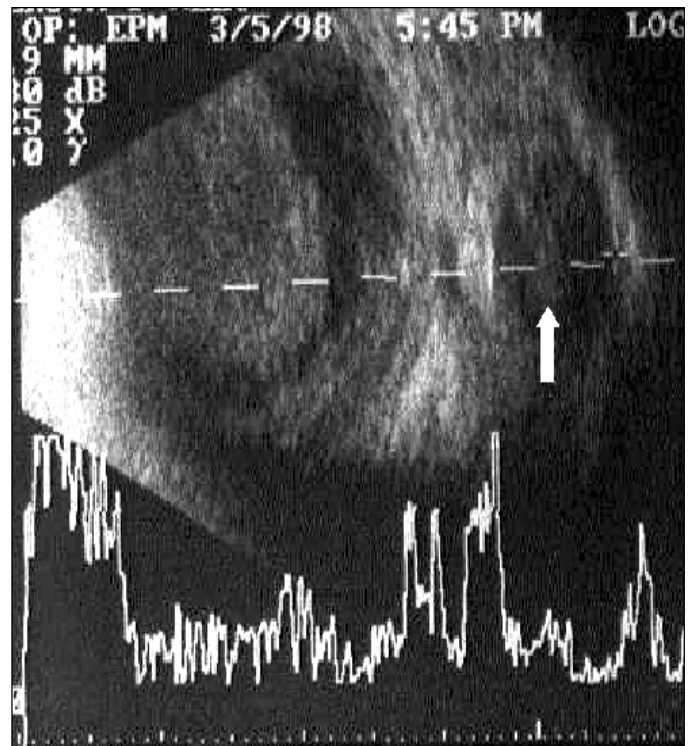


Figura 1 - Paciente com endoftalmite pós-TREC apresenta ecos puntiformes condensados, vacúolos intravítreos, espessamento da parede ocular e abscesso orbitário (seta) (caso 11)

| Tabela 1. Resumo dos casos com suspeita clínica de endoftalmite e seus achados ultra-sonográficos | | | | | |
|---|--------------|---|--|---|--------------------------------------|
| CASO | IDADE (anos) | CAUSA E TEMPO | MATERIAL P/ DIAGNÓSTICO | ACHADOS ULTRA-SONOGRÁFICOS | EVOLUÇÃO |
| 1 | 14 | Trauma Penetrante (vegetal) (5 meses) | Punção C.A. Cultura Negativa Bact.botão=filamentos fúngicos leveduriformes | Membranas vítreas móveis Solução de continuidade da parede ocular na periferia nasal | Úlcera perfurada- TCP |
| 2 | 50 | Trauma Penetrante (vegetal) (2 meses) | Bact. Córnea=filamentos fúngicos leveduriformes Cultura Negativa | Múltiplas e densas membranas na C.V. Pós-TCP= Espessamento e DC 360° | Úlcera perfurada-TCP Phthisis |
| 3 | 52 | Trauma Penetrante (vidro) (2 meses) | Bact. Córnea=filamentos fúngicos leveduriformes Cultura Negativa | Ecos puntiformes condensados Vacúolos endovítreos, mobilidade em bloco | Úlcera perfurada |
| 4 | 67 | DMII + Placa endotelial | Punção V.=neutrófilos Bact.Córnea Negativo Cultura Negativa | Ecos puntiformes Espessamento da coróide, DC periférico Cristalino sub-luxado inferior | |
| 5 | 39 | Trauma Penetrante (1 semana) | Punção C.A= Cocos G(+) Bacilos G(-) | Ecos membranáceos e puntiformes, Vacúolos endovítreos, DVP parcial, Hialóide impregnada DR peripapilar | Tratamento tópico e sistêmico |
| 6 | 79 | Úlcera de Córnea | Bact. Córnea Negativo Cultura Negativa | Membranas vítreas tênues retrohialóide Ecos puntiformes, DVP total | Tratamento tópico |
| 7 | 47 | Úlcera de Córnea | | Membranas vítreas e ecos puntiformes Espessamento e DC | |
| 8 | 58 | EC+LIO +DMII | Punção C. A= Filamentos fúngicos leveduriformes | Membranas vítreas, Espessamento da coróide 2° U-S=DC | Tratamento tópico e sistêmico |
| 9 | 60 | TPC (10 anos) | Punção C.A. e V. Bact. Negativo Cultura Negativa | Membranas vítreas móveis Hialóide impregnada, cavitações endovítreas Espessamento da coróide | Tratamento intra-vítreo |
| 10 | 70 | Úlcera de córnea | | Múltiplas e densas membranas na C.V. Ecos puntiformes DR total | Úlcera perfurada Auto-evisceração |
| 11 | 5 | TREC (4 meses) | Punção C.A. e V.= Diplobacilos G(-) Cultura Negativa | Ecos puntiformes condensados Vacúolos endovítreos, mobilidade em bloco DR 4-9h, espessamento da parede e músculos Abscesso orbitário | Evisceração |
| 12 | 48 | TREC (6 anos) | Punção C.A. e V. Cocos G(+) Cultura Negativa | Ecos puntiformes e membranáceos Membrana hialóide impregnada 2° U-S=Espessamento da coróide | Tratamento intra-vítreo |
| 13 | 59 | Trauma Penetrante + Sutura+EC (2 meses) | Bact. Córnea=Cocos G(+) Cultura= <i>S.aureus</i> | Ecos puntiformes DVP total 2° U-S= membranas vítreas | |
| 14 | 47 | EC+LIO (7 dias) | Punção V. Cultura Negativa | Ecos puntiformes e membranáceos DVP parcial | Tratamento intra-vítreo |
| 15 | 70 | EC+LIO (10 dias) | | Ecos puntiformes esparsos DVP total | Tratamento tópico |
| 16 | 58 | tubo de Molteno (2 dias) | Punção V.= Cocos G(+) Cultura Negativa | Ecos puntiformes e membranáceos Vacúolos endovítreos, DC, DRtotal | Evisceração |
| 17 | | EC+LIO | Punção V. Bact. Negativo Cultura Negativa | Membranas vítreas móveis DVP Total | Tratamento tópico |
| 18 | 53 | EC+LIO | | Ecos puntiformes Espessamento de coróide 2° U-S= Retinosquise das Temporal Inferior | |
| 19 | 7 | Trauma (7 dias) | Punção V. Bact.+Cultura Negativas | Membranas vítreas, DVP parcial 2° U-S=DVP total, Membrana pouco móvel da periferia ao equador 8-9h 3° U-S=Aumento vol. cristalino, Hemorragia subhialóidea Espessamento da parede | Tratamento tópico e sistêmico |

(Cont.)

Tabela 1. (continuação) Resumo dos casos com suspeita clínica de endoftalmite e seus achados ultra-sonográficos

| CASO | IDADE (anos) | CAUSA E TEMPO | MATERIAL P/ DIAGNÓSTICO | ACHADOS ULTRA-SONOGRÁFICOS | EVOLUÇÃO |
|------|--------------|---|---|---|--|
| 20 | 2a7m | TREC (2 dias) | Punção V.=hemácias Cultura Negativa | Ecos puntiformes e membranáceos na cavidade vítrea. Espessamento da coróide 2º U-S=DC hemorrágico, suspeita DR Hemorragia subhialóidea 3ºU-S=DC hemorrágico, DR funil fechado Hemorragia subretiniana | Tratamento intra-vítreo |
| 21 | 44 | Úlcera de córnea (herpes simples) +hipópico (2 meses) | Bact. Córnea Negativo Cultura Negativa | Membranas vítreas móveis e tênues | Tratamento tópico |
| 22 | 66 | Linfoma + Herpes disseminado | Hemoculturas Negativas | Ecos puntiformes e membranáceos organizados e aderidos ao polo post. Espessamento da coróide DC das 6-8h, seroso | Tratamento sistêmico com anti-virale antibiótico |
| 23 | 7 | Trauma Penetrante (7 dias) | | Ecos puntiformes e membranáceos em organização DC hemorrágico periférico 2º U-S= Sinais de Phthisis bulbi | Tratamento sistêmico prévio |
| 24 | 76 | EC (9 meses) | Punção V. Bact.+Cultura=Negativas | Ecos puntiformes e membranáceos, DVP total 2º U-S=Membranas vítreas, espessamento da parede | Tratamento intra-vítreo |
| 25 | 58 | Implante secundário LIO Fixação escleral (3 dias) | | Ecos puntiformes, hialóide impregnada inferiormente | Tratamento tópico |

Bact. = bacteriocópico; C.A. = câmara anterior; V. = vítreo; C.V. = cavidade vítrea; DC = descolamento da coróide; DM II = diabetes mellitus tipo II; DR = descolamento de retina; DVP = descolamento do vítreo posterior; G(-) = Gram negativo; G(+)= Gram positivo; OD = olho direito; OE = olho esquerdo; TPC = transplante penetrante de córnea; EC = extração do cristalino (facectomia extra-capsular ou faco); TREC = trabeculectomia; LIO = lente intra-ocular.

DISCUSSÃO

Endoftalmite é um processo inflamatório confinado ao interior do globo ocular, que ocorre em resposta à infecção ou ao traumatismo dos tecidos oculares, afetando todas as suas camadas, exceto a esclera⁽²⁾. “Panoftalmite” refere-se ao processo infeccioso com o acometimento das túnica oculares internas e estruturas orbitárias, associado à necrose⁽³⁾. Suspeita-se de endoftalmite quando estão presentes, no olho, sinais inflamatórios associados a baixa acuidade visual e dor.

Dividem-se, classicamente, as endoftalmites em exógenas (associadas a traumas perfurantes ou penetrantes e a cirurgias) e endógenas ou metastáticas. Apesar da grande maioria das endoftalmites ser causada por agentes infecciosos, principalmente bactérias, há casos em que as culturas do material colhido apresentam-se estéreis⁽²⁾.

Em nosso estudo com 25 pacientes houve predomínio do acometimento no sexo masculino (19 homens, 76% do total), concordando com os achados citados por outros autores (endoftalmites pós-trauma)⁽⁴⁾. Diferentemente, há estudo onde há maior acometimento no sexo feminino⁽²⁾.

Quanto à fonte de infecção, os números encontrados repetem os dados da literatura: predomínio para as fontes exóge-

nas: 92% foram de origem exógena e 8% de fonte endógena. As endoftalmites exógenas pós-cirúrgicas foram as formas mais comumente encontradas neste estudo (52%). Embora não se saiba com exatidão a incidência de endoftalmite seguindo uma cirurgia intra-ocular, parece ser menor que 1%⁽²⁾. Numa revisão sobre endoftalmite⁽³⁾, os autores relatam que a forma mais comum das endoftalmites pós-operatórias é pós-cirurgia da catarata. No estudo em questão, de todas as pós-cirúrgicas, 58% eram pós-cirurgia para extração do cristalino com implante de lente intra-ocular (LIO), 33% após procedimentos anti-glaucomasos e 8,33% (1 caso) tinha história de transplante de córnea prévio. A maior incidência de endoftalmite após cirurgias de catarata é justificada pelo grande número de facectomias realizadas atualmente. Em nossa casuística, cirurgia ocular, trauma penetrante e infecção sistêmica apareceram como fatores predisponentes para endoftalmite, concordante com a literatura⁽²⁾.

As endoftalmites pós-traumáticas, associadas à presença de corpos estranhos intra-oculares, partículas do solo ou vegetais, decorrem, geralmente, de infecções causadas por agentes anaeróbios, principalmente *Clostridium perfringens*, e podem levar à perda do globo ocular em 24 horas⁽⁵⁾. Dados do trabalho em questão mostram que 7 olhos (26%) tinham ante-

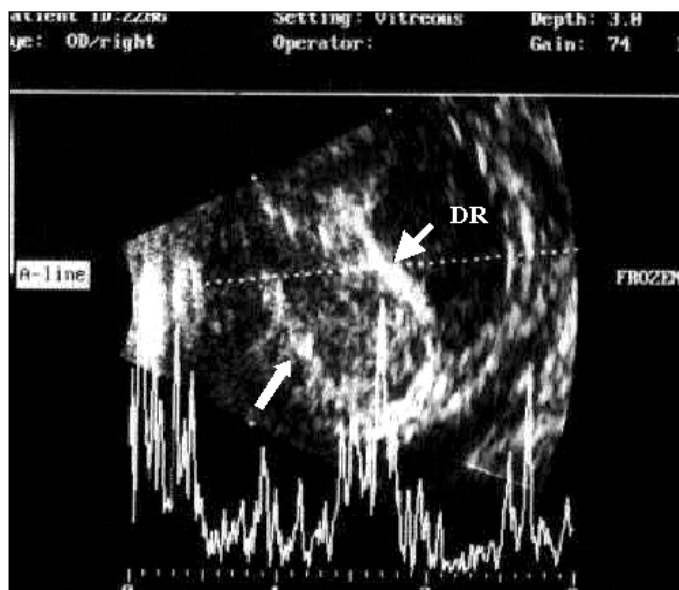


Figura 2 - Paciente com endoftalmite pós-úlceras de córnea apresenta múltiplas e densas membranas vítreas (seta larga) associadas a DR total (caso 10)

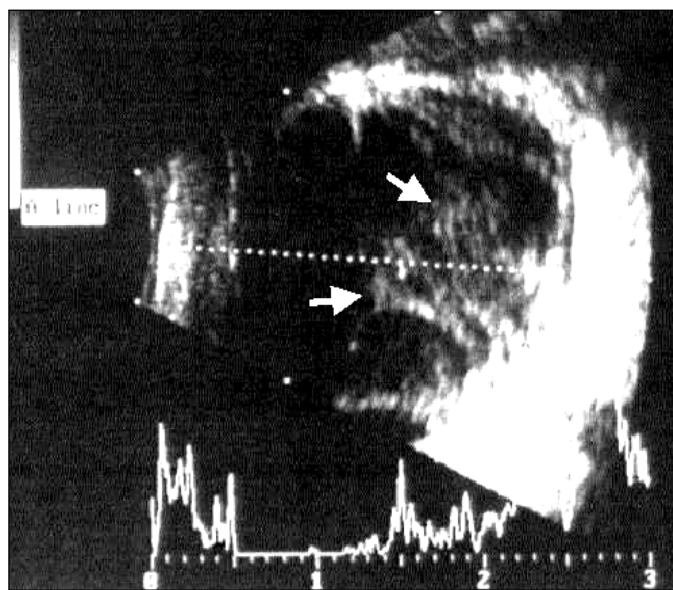


Figura 3 - Paciente com endoftalmite endógena apresenta ecos puntiformes e membranças organizadas (setas), aderidos ao pólo posterior, associados a espessamento da coróide (caso 22)

cedente de trauma ocular penetrante, sendo que em 3 casos que se seguiram a ferimentos com vegetal ou vidro, verificou-se a presença de filamentos fúngicos leveduriformes no exame bacterioscópico da córnea.

As endoftalmites de causa endógena representam as formas menos comuns e ocorrem em indivíduos imunodeprimidos, diabéticos, usuários de drogas endovenosas, ou após infecções urinárias ou cardíacas e resultam de embolização séptica maciça⁽⁶⁾. Nos dois casos aqui relatados (8%), a imunossupressão (diabetes e linfoma leucemizado) esteve presente.

Um grande número de condições com etiologias distintas como infecções virais (herpes simples, citomegalovírus), toxoplasmose, toxocaríase, neoplasias e outras podem produzir quadro semelhante a endoftalmite, com celularidade no vítreo e câmara anterior. Por vezes, não se consegue diferenciar pelo aspecto fundoscópico da lesão, se as apresentações não forem típicas.

A ultra-sonografia é um método útil na determinação do diagnóstico, tratamento e evolução da endoftalmite, principalmente quando não se pode avaliar o segmento posterior devido à opacidade de meios. Apesar do seu valor, há poucos relatos, principalmente na literatura nacional, quanto aos padrões ultrasonográficos observados nos casos de endoftalmite.

Na literatura mundial os relatos existem, embora as séries de casos não sejam grandes. Os achados citados na literatura incluem: ecos móveis de baixa refletividade (10-60% do pico máximo), membranas vítreas, membranas ciclícticas, vítreo com padrão em forma de H, imagens endovítreas de baixa refletividade, espessamento coroidal difuso ou nodular^(1,7-8).

Foram achados comuns a todos os casos da série em questão, a presença de ecos puntiformes ou membranáceos, múltiplos, de refletividade variável, mas predominantemente média, ocupando a cavidade vítrea na sua porção anterior,

média ou total. O grau de acometimento do vítreo pareceu ser proporcional à densidade destes ecos, ou seja, nos casos com acometimento exclusivo do segmento anterior, estes ecos eram tênues e esparsos, necessitando utilizar ganho mais alto (75dB ao invés de 70dB) para torná-los mais visíveis (Casos 6 e 21). Nestes dois casos, em sendo os ecos de formas e amplitudes muito semelhantes aos do olho contra-lateral normal, afastou-se a hipótese de comprometimento infeccioso agudo do vítreo no exame ultra-sonográfico inicial. No caso 25 não houve progressão do processo, apesar do comprometimento puntiforme do vítreo e da presença de impregnação da hialóide ao ultra-som. O caso evoluiu com melhora clínica com o tratamento tópico. Poder-se-ia tratar de uma reação inflamatória entre o material visco-elástico residual e o vítreo (informação obtida do cirurgião) e não de caso infeccioso.

Num estudo de 11 casos de endoftalmite, os autores relataram a presença de debris e membranas no vítreo, e de descolamento da membrana hialóide posterior. Os debris eram mostrados como ecos múltiplos, esparsos ou puntiformes, dispostos por toda a cavidade vítrea⁽¹⁾.

Numa análise de muitas variáveis, em 137 olhos com endoftalmite, os autores relataram 4 achados (opacidades vítreas densas, descolamento da retina, descolamento macular e descolamento da coróide) que, se presentes no exame ecográfico inicial, se correlacionariam às piores acuidades visuais. Já a visão final parecia estar relacionada, segundo os mesmos autores, à densidade das membranas vítreas, à presença de descolamento de retina, e à extensão do descolamento de retina e/ou da coróide⁽⁷⁾. A associação poderia ser explicada pela maior agressividade do agente etiológico, principalmente quando se tratava de bactérias Gram-negativas, que segundo estes autores, liberariam endotoxinas, causando o descola-

mento precoce da coróide⁽⁷⁾. Apesar de não compararmos as acuidades visuais na nossa série, parece-nos que a densidade das membranas vítreas denotaria maior infiltração celular inflamatória com organização, e, concordando com os autores acima, dificultando a resolução para um bom prognóstico visual.

Nos estágios mais precoces pode haver dificuldade em se detectar alterações significativas ao ultra-som, daí a importância dos exames seriados. Há estudos que mostram mudanças evolutivas significativas à ultra-sonografia decorrentes da virulência do agente etiológico⁽⁸⁾. Nosso estudo não permitiu correlacionar os achados ultra-sonográficos à provável etiologia. Outros autores observaram que todos os olhos com vítreo claro ao ultra-som na fase inicial da endoftalmite, tinham cultura positiva para estreptococos ou cultura negativa. Observaram, ainda, que em 3 dias os exames sofriam grandes mudanças, daí, mais uma vez, a importância em se examinar precocemente e de se repetir seriadamente o exame de ultra-sonografia nos casos de endoftalmite⁽⁷⁾.

Em nosso estudo, a reação vítrea condensada com mobilidade em bloco associada à presença de vacúolos intra-vítreos, esteve presente nos casos mais graves, alguns evoluindo com evisceração cirúrgica programada ou até espontânea.

Nos pacientes com endoftalmite fúngicas, a presença de vacúolos endovítreos de baixa refletividade corresponderiam a colônias fúngicas⁽⁸⁾.

Alterações na coróide estiveram presentes primária ou secundariamente (após punção, injeção intra-vítrea ou após cirurgia). Em sendo a coróide uma túnica vascular, o edema inflamatório, com coleção para o espaço supra-coroidal, dá um aspecto de espessamento difuso da mesma, facilmente identificável à ultra-sonografia. Este espessamento retinocoroidal visto nos casos de endoftalmite, é difícil de ser diferenciado do espessamento coroidal descrito nos casos de descolamento seroso da coróide⁽¹⁾. Já o espessamento nodular localizado, que corresponderia a exsudação, formação de pequenos microabscessos e infiltração, típico da endoftalmite, não foi observado no estudo em questão, como referido por alguns autores⁽⁸⁾.

Os debris do vítreo nas suspeitas de endoftalmite, são difíceis de distinguir dos debris na hemorragia vítrea, exemplo disto foi o caso 20. Há um estudo que compartilha a mesma opinião⁽¹⁾. A evolução dos casos de hemorragia vítrea e dos casos de endoftalmite é diferente. Além de hemorragia vítrea, outras condições (vitreites de diferentes etiologias) podem apresentar o mesmo padrão ultra-sonográfico, entretanto, quando estes achados estão presentes em paciente com história sugestiva de infecção, o diagnóstico de endoftalmite deve ser considerado.

Não foi possível correlacionar os achados ultra-sonográficos aos agentes etiológicos. Alguns casos tiveram o diagnóstico presumido. Nos casos de endoftalmite, a utilização de antibioticoterapia prévia à época do exame ultra-sonográfico, eventuais problemas relacionados a técnicas de colheita e cultura, a descontinuidade de seguimento, e a falta de descri-

ção evolutiva (pacientes, em sua maioria, do pronto-socorro) contribuíram para limitar a identificação etiológica e a documentação da evolução final do caso.

Apesar das limitações do estudo, acreditamos que a ultra-sonografia ocular é um método útil no diagnóstico do comprometimento do segmento posterior por processo infeccioso, devendo ser realizada nos casos suspeitos de endoftalmite para determinar o grau de envolvimento das estruturas do globo ocular e, desta maneira, auxiliando no tratamento e no acompanhamento do paciente.

ABSTRACT

Purpose: To determine ultrasonographic findings in patients with clinical diagnosis of endophthalmitis, a severe purulent inflammatory reaction confined to the interior of the eye.

Methods: Ultrasound examination was performed (10MHz transducer, UltraScan[®] ALCON), during the period of 1997 to 1999. Results: We analyzed 25 eyes with a clinical diagnosis of endophthalmitis (23 exogenous, 2 endogenous). Twelve (12/23) were post-surgery (7 post-cataract surgery, 4 post-glaucoma surgery and 1 post-keratoplasty). Six followed penetrating trauma and 4 were after corneal ulcer. One patient had corneal suture and cataract surgery after penetrating trauma. Two of them presented low-reflectivity echoes, similar to the normal vitreous, and endophthalmitis was ruled out at that time. Twenty-three cases presented (at different degrees) vitreous involvement with low-mobility dense membranes, vitreous organization and vitreous cavitation. Diffuse choroidal thickening (12 cases), choroidal and/or retinal detachment (8 and 5 cases) and orbital abscess (1 case) were found.

Conclusions: Ultrasound examination is important to help in clinical suspected endophthalmitis in order to determine the involvement of the posterior segment.

Keywords: Endophthalmitis/ultrasonography; Eye infections; Ultrasonics

REFERÊNCIAS

1. Chan IM, Jalkh AE, Trempe CL, Tolentino FI. Ultrasonographic findings in endophthalmitis. *Ann Ophthalmol* 1984;16:778-84.
2. Shrader SK, Band JD, Lauter CB, Murphy P. The clinical spectrum endophthalmitis incidence, predisposing factors and features influencing outcome. *J Infect Dis* 1990;162:115-20.
3. Freda R, Gama JDC. Endoftalmite - revisão. *Rev Bras Oftalmol* 1995;54:35-40.
4. Molinari LC. Trauma ocular e endoftalmite. *Rev Bras Oftalmol* 1995;54:57-63.
5. Rehany U, Dorenboim Y, Lefler E, Schirer E. *Clostridium bifermentans* panophthalmitis after penetrating eye injury. *Ophthalmology* 1994;101:839-42.
6. Okada AA, Jonhson RP, Liles VC, D'Amico DJ, Baker AS. Endogenous bacterial endophthalmitis. Report of a ten-year retrospective study. *Ophthalmology* 1994;101:832-8.
7. Dacey MP, Valencia M, Lee MB, Dugel PU, Ober RR, Green RL, Lopez PF. Echographic findings in infectious endophthalmitis. [commented on *Arch Ophthalmol* 1195;113:851-2]. *Arch Ophthalmol* 1994;112:1325-33.
8. Marchini G, Pagliarusco A, Tosi R, Castagna G. Ultrasonographic findings in endophthalmitis. *Acta Ophthalmol Scand* 1995;73:446-9.