

# Aspergilose orbitária - Relato de caso

## *Ocular aspergillosis - Case report*

Patrícia Ioschpe Gus<sup>1</sup>  
 Marcia Cristina Bayer<sup>2</sup>  
 Guilherme Herrmann Matos<sup>3</sup>  
 Cristiane Von Werne Baes<sup>4</sup>  
 Maria Fernanda Melo Martins<sup>4</sup>  
 Júlio Vargas Neto<sup>4</sup>  
 Thor Gunnar Onsten<sup>5</sup>

### RESUMO

A presença de fungos na conjuntiva representa constante ameaça para os olhos, pois estes microrganismos, definidos como oportunistas, podem provocar infecções oculares graves, em situações como baixa resistência orgânica, uso de medicações imunossupressoras, antibióticos e alteração epitelial. O objetivo desta, é relatar um caso de aspergilose ocular em paciente imunodeprimida com diagnóstico de hemoglobinúria paroxística noturna. Paciente feminina de 51 anos, internou imunossuprimida e plaquetopênica com diagnóstico de hemoglobinúria paroxística noturna. Ao exame, apresentava acuidade visual de 20/40 OD (olho direito) e percepção luminosa OE (olho esquerdo). Apresentava à biomicroscopia hiposfagma, edema conjuntival bilateral e abscessos conjuntivais múltiplos em ambos os olhos; córnea transparente AO (ambos os olhos). Boa motilidade ocular. A fundoscopia em OD não demonstrava particularidades, em OE havia hemorragia macular. A tomografia computadorizada de órbita revelou infiltração de gordura periocular. A ressonância nuclear magnética mostrou os mesmos achados da tomografia computadorizada, compatível com celulite orbitária. Foi realizada hemocultura que demonstrou crescimento de *Aspergillus* sp e a cultura do raspado conjuntival foi negativa. O tratamento sistêmico com anfotericina B demonstrou melhora do quadro ocular, que regrediu completamente após a introdução de colírio de natamicina a 5%. As infecções orbitárias causadas por *Aspergillus* são incomuns, aparecendo usualmente em pacientes imunodeprimidos. Com frequência têm curso insidioso, podendo ser confundidas com outros processos orbitários. O comprometimento imunológico pode inibir a expressão dos sintomas locais e sistêmicos, resultando em confusão diagnóstica. O diagnóstico é feito com exames laboratoriais, mas a cultura pode ser negativa apesar do quadro clínico clássico, dificultando assim, o início do tratamento. Nesses casos inicia-se o manejo, segundo o quadro de sintomas.

**Descritores:** Aspergilose; Infecções oculares fúngicas/microbiologia; Infecções oculares; Infecções oportunistas; Relato de caso; Adulto; Feminino

### INTRODUÇÃO

Aspergilose é um espectro de doenças que podem ser causadas por várias espécies de *Aspergillus*. *A. fumigatus* é o patógeno humano mais comum, porém *A. flavus*, *A. niger*, *A. terreus* também podem provocar a doença<sup>(1)</sup>.

As infecções fúngicas oculares podem ser ocasionadas por dois tipos de população fúngica: saprófitas e patogênicas. Os agentes saprófitas são normalmente encontrados no fórnice conjuntival, bordas palpebrais e orifícios lacrimais, cuja umidade, calor e proteção luminosa são favoráveis ao

Trabalho realizado na Disciplina de Sistema Visual da Faculdade de Medicina da Universidade Luterana do Brasil (ULBRA) e Hospital Luterano da ULBRA.

<sup>1</sup> Professora da Disciplina de Sistema Visual da Faculdade de Medicina na Universidade Luterana do Brasil - ULBRA, Doutora em Oftalmologia.

<sup>2</sup> Acadêmica do 10º semestre da Faculdade de Medicina da Universidade Luterana do Brasil.

<sup>3</sup> Acadêmico do 8º semestre da Faculdade de Medicina da Universidade Luterana do Brasil.

<sup>4</sup> Acadêmica(o) do 7º semestre da Faculdade de Medicina da Universidade Luterana do Brasil.

<sup>5</sup> Professor da Disciplina de Hematologia da Faculdade de Medicina na Universidade Luterana do Brasil - ULBRA.

**Endereço para correspondência:** Marcia Cristina Bayer. Rua Vinícius de Moraes, 215 - Canoas (RS) CEP 92025-230  
 E-mail: mbayer\_04@yahoo.com.br

Recebido para publicação em 06.02.2004  
 Versão revisada recebida em 15.07.2004  
 Aprovação em 27.09.2004

saprotitismo. Já os patogênicos propriamente ditos são frequentemente encontrados no solo, ar, vegetações e animais<sup>(1)</sup>. A maioria dos fungos ocorre na natureza, principalmente em países tropicais, devido à facilidade de reprodução em ambientes úmidos<sup>(2-3)</sup>.

A aspergilose raramente torna-se invasiva, e as infecções não-invasivas por espécies de *Aspergillus* sp podem afetar os seios nasais, o canal auditivo, a córnea ou as unhas<sup>(1)</sup>. As doenças oculares mais comumente causadas por fungos são as úlceras corneanas<sup>(1-2)</sup>. Infecções orbitárias causadas por *Aspergillus* sp são relativamente incomuns, aparecendo usualmente em pacientes imunodeprimidos, incluindo doenças hematológicas, uso de quimioterápicos e imunossupressores<sup>(1,4-5)</sup>. A porta de entrada para este microorganismo são os seios paranasais, que por fazerem comunicação com a órbita tornam fácil a infecção.

O caso em questão é de uma paciente imunodeprimida por hemoglobinúria paroxística noturna (HPN). HPN noturna é um tipo de anemia causada por defeito da membrana eritrocitária associada a uma deficiência de acetilcolinesterase nos eritrócitos, que faz com que as hemácias fiquem mais suscetíveis à ação do complemento. Nos granulócitos há uma deficiência de fosfatase alcalina, o que produz alteração na função de quimiotaxia e fagocitose dessas células, fazendo com que o paciente fique mais suscetível a infecções. As plaquetas têm sobrevivência mais curta e a lesão da membrana pode resultar em manifestações trombóticas.

### Caso

Paciente feminina, 51 anos, natural e procedente de Porto Alegre - RS. Em agosto de 2003, consultou o Serviço de Oftalmologia do Hospital Luterano da ULBRA (Universidade Luterana do Brasil). Paciente estava imunodeprimida e plaquetopênica com diagnóstico de hemoglobinúria paroxística noturna (HPN), referindo dor, hiperemia e lesões em ambos os olhos. Ao exame, apresentava acuidade visual de 20/40 OD (olho direito) e PL OE (olho esquerdo). Apresentava à biomicroscopia hiposfagma AO (ambos os olhos), edema conjuntival bilateral e abscessos conjuntivais múltiplos em ambos os olhos (Figuras 1 e 2); córnea transparente AO. Boa motilidade

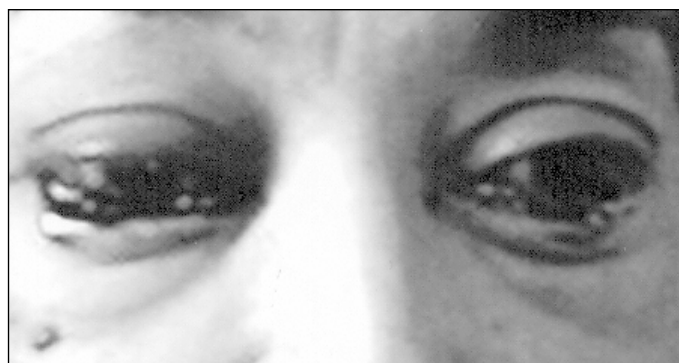


Figura 1 - Abscessos conjuntivais AO

ocular. A fundoscopia em OD não demonstrava particularidades, em OE havia hemorragia macular. A tomografia computadorizada (TC) de órbita revelou infiltração de gordura periocular. A ressonância magnética (RM) demonstrou os mesmos achados da TC, compatível com celulite orbitária. Foi realizada hemocultura que demonstrou crescimento de *Aspergillus* sp e a cultura do raspado conjuntival foi negativa. O tratamento sistêmico com anfotericina B demonstrou melhora do quadro ocular, que regrediu completamente após a introdução de colírio de natamicina a 5%.

### DISCUSSÃO

A presença de fungos na conjuntiva representa constante ameaça para os olhos, pois esses microorganismos, definidos como oportunistas, podem provocar infecções oculares severas, em situações como baixa resistência orgânica, uso abusivo de medicações imunossupressoras, antibióticos, trauma ocular e alteração epitelial da córnea. Embora a aspergilose orbital possa se desenvolver em pacientes normais, a disseminação da doença é mais comum em imunodeprimidos<sup>(1)</sup>.

O diagnóstico diferencial de aspergilose orbitária inclui infecções, neoplasias e processos granulomatosos não-infecciosos. A aspergilose orbitária com frequência tem curso insidioso, podendo ser confundido com outros processos orbitários, incluindo desordens inflamatórias (pseudotumor orbital ou granulomatose de Wegener's), neoplasias ou sinusite com extensão orbitária. O comprometimento do sistema imunológico pode inibir a expressão dos sintomas locais e sistêmicos, resultando em confusão diagnóstica<sup>(4)</sup>. É interessante salientar que o diagnóstico, do caso em discussão, foi de difícil realização, porque a imunossupressão da paciente, levou a uma série de hipóteses diagnósticas. A hemocultura positiva é que conduziu ao desfecho do caso, pois assim foi possível determinar o patógeno causador do quadro, já que a cultura do raspado conjuntival foi negativa.

O diagnóstico geralmente é feito por meio de exames labo-

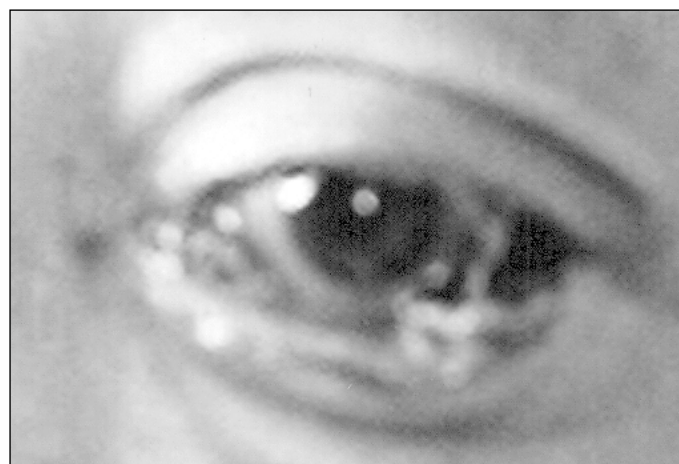


Figura 2 - Abscesso conjuntival em OE

ratoriais, porém neste caso, os exames de imagem (TC e RM) realizados, demonstraram achados compatíveis com celulite orbitária, selando o diagnóstico. Não foi realizado estudo dos seios da face, pois se acreditou que a porta de entrada deste microrganismo foi a imunossupressão determinada pela HPN. A cultura pode ser negativa apesar do quadro clínico clássico de ceratite supurativa<sup>(2)</sup>. Isto pode dificultar o início do tratamento e prolongar a evolução da doença. Embora a cultura do raspado conjuntival tenha sido negativa, o que acontece em aproximadamente 40% dos casos, a hemocultura auxiliou na escolha do tratamento tópico.

É importante salientar que a paciente em questão apresentava sangramento subconjuntival devido a plaquetopenia e infecção conjuntival de provável causa fúngica, sendo facilitada devido à imunossupressão. É incomum este tipo de acometimento ocular, lembrando que o epitélio corneano intacto ajudou a preservar a córnea da infecção.

A eficácia da terapia antifúngica para aspergilose invasiva é pobre, mais de 50% dos pacientes tratados falham inicialmente. Embora a administração empírica da combinação de antifúngicos possa ser uma importante estratégia para melhorar o desfecho de micose refratária<sup>(5)</sup>.

Vemuganti et al. sugerem que o tratamento ideal deve incluir antifúngicos escolhidos através da sensibilidade testada *in vitro*<sup>(3)</sup>. No caso descrito, foi utilizada a anfotericina B, havendo melhora do quadro, tendo remissão completa após a associação de natamicina 5%. A adição de antiinflamatórios apenas deve ser considerada em casos prolongados.

---

#### ABSTRACT

---

Presence of fungus in the conjunctiva is a constant threat to the eyes, because these microorganisms, defined as opportunistic, may provoke severe ocular infections, in situations as low organic resistance, use of immunosuppressants, antibiotics and epithelial alteration. Our goal here is to report a case of ocular aspergillosis in an immunosuppressed patient where paroxysmal nocturnal hemoglobinuria was diagnosed. A 51-year-old immunosuppressed, thrombocytopenic patient was hospitalized with a diagnosis of paroxysmal nocturnal hemo-

globinuria. On examination, she had a visual acuity of 20/40 in the right eye (RE) and light perception in the left (LE). She presented hyposphagma, bilateral conjunctival edema on biomicroscopy and had some multiple and circumscribed conjunctival abscesses in both eyes; clear cornea in both eyes. Fundoscopy of the RE did show any particularity, in the LE there was a smear hemorrhage. Computed tomograph showed a fat periocular infiltration. Magnetic resonance lead to the same finding, compatible with orbital cellulitis. Hemoculture showed *Aspergillus* growth and direct smears of conjunctival material was negative. There was great improvement while treating her with amphotericin B, but there was complete remission after using 5% natamycin eye drops. Orbital infections caused by *Aspergillus* are uncommon, usually appearing in immunosuppressed patients. Frequently they progress insidiously, and can be confounded with other orbital processes. Immunological impairment can inhibit the expression of local and systemic symptoms, resulting in diagnostic confusion. The diagnosis is established by laboratory tests, but culture can be negative in spite of the classical presentation, making the beginning of treatment difficult. In these cases management starts according to the symptoms.

**Keywords:** Aspergillosis; Eye infections, fungal/microbiology; Eye infections; Opportunistic infections; Case report; Adult; Female

---

#### REFERÊNCIAS

---

1. Cha SB, Fischman O, Barros PSM, Mikoves R. Microbiota fúngica conjuntival de pacientes com síndrome da imunodeficiência adquirida (AIDS). *Arq Bras Oftalmol.* 1990;53(2):80-90.
2. Leck AK, Thomas PA, Hagan M, Kaliyamurthy J, Ackuaku E, John M, et al. Aetiology of suppurative corneal ulcers in Ghana and south India, and epidemiology of fungal keratitis. *Br J Ophthalmol.* 2002;86(11):1211-5.
3. Vemuganti GK, Garg P, Gopinathan U, Naduvilath TJ, John RK, Buddi R, Rao GN. Evaluation of agent and host factors in progression of mycotic keratitis. A histologic and microbiologic study of 167 corneal buttons. *Ophthalmology.* 2002;109(8):1538-46.
4. Levin LA, Avery R, Shore JW, Woog JJ, Baker AS. The spectrum of orbital aspergillosis: a clinicopathological review. *Surv Ophthalmol.* 1996;41(2):142-54.
5. Johnson TE, Casiano RR, Kronish JW, Tse DT, Meldrum M, Chang W. Sino-orbital aspergillosis in acquired immunodeficiency syndrome. *Arch Ophthalmol.* 1999;117(1):57-64.

**Ao enviar um artigo para publicação,  
leia ATENTAMENTE as instruções para autores,  
constante no final de cada fascículo.**