

Resultado visual favorável em meningite criptocócica e presença de paresia bilateral do músculo oblíquo superior

Favorable visual outcome in cryptococcal meningitis and bilateral superior oblique muscle paresis

João A. Trein Júnior ⁽¹⁾

Rosane C. Ferreira ⁽²⁾

Greg Phan ⁽³⁾

J. Bronwyn Bateman ⁽⁴⁾

RESUMO

Objetivo: Relatar um resultado visual favorável incomum em um paciente com meningite criptocócica, e paresia bilateral do músculo oblíquo superior como nova complicação deste quadro.

Relatode Caso: Paciente de 15 anos, portadora de lúpus eritematoso e meningite criptocócica apresentou paresia bilateral do músculo oblíquo superior, edema bilateral de nervo óptico e pressão intracraniana elevada, evoluindo com ausência de percepção luminosa no olho direito.

Resultado: Com tratamento com fluconazol, acetazolamida e dexametasona, assim como repetidas punções lombares para reduzir a pressão intracraniana, se obteve recuperação da acuidade visual de 20/20 em ambos os olhos e restauração da motilidade ocular.

Conclusão: Com tratamento apropriado, a perda visual associada à meningite criptocócica pode ter um resultado favorável.

Palavras-chave: Meningite criptocócica; lúpus eritematoso; Perda visual; Paresia do músculo oblíquo superior.

INTRODUÇÃO

A meningite por *Cryptococcus neoformans* é quase sempre uma doença fatal se não tratada¹. Achados oculares anormais são encontrados em cerca de 40% dos pacientes; o sinal mais freqüente é o papiledema, e significativa diminuição da acuidade visual é o sintoma mais comum². Sobreviventes da meningite criptocócica quase sempre têm seqüelas neurológicas permanentes e diminuição da acuidade visual significativa³.

Embora a meningite criptocócica possa se desenvolver em pacientes imunodeprimidos, esta infecção é rara em casos de lúpus eritematoso sistêmico².

RELATO DE CASO

Paciente de 15 anos, feminina, branca, portadora de lúpus eritematoso sistêmico cronicamente tratada com prednisona (20 mg por dia) foi hospitalizada por apresentar cefaléia e diplopia. Durante a internação, apresentou vômitos e convulsões. O exame do líquido cefalo-raquidiano, obtido através de punção lombar apresentou-se incolor, com 4 leucócitos por mm³, 7 glóbulos vermelhos por mm³, 32 mg/dl de proteína, 42 mg/dl de glicose e antígeno criptocócico positivo com titulação de 1:64. A pressão de abertura estava elevada (102 cm H₂O). Foi diagnosticada meningite criptocócica e iniciado tratamento com fluconazol, acetazolamida e dexametasona. A tomografia computadorizada e a ressonância magnética estavam normais. O lúpus eritematoso sistêmico não estava em atividade.

Pontifícia Universidade Católica do Rio Grande do Sul e University of Colorado, Denver, USA.

⁽¹⁾ Estudante da Faculdade de Medicina da Universidade Católica do Rio Grande do Sul.

⁽²⁾ Professora de Oftalmologia da Faculdade de Medicina da Universidade Católica do Rio Grande do Sul, mestre e doutora pela Escola Paulista de Medicina – UNIFESP.

⁽³⁾ Médico residente em Oftalmologia da University of Colorado, Denver.

⁽⁴⁾ Professora e Chefe do Departamento de Oftalmologia da University of Colorado, Denver.

Endereço para correspondência: João Arthur Trein Júnior. Marquês do Pombal, 499/504. Bairro Moinhos de Vento. Porto Alegre (RS). CEP 90540-001. E-mail: jatrein@cpovo.net

Ao referir diminuição da acuidade visual do olho direito (OD), 6 dias após início do tratamento, e perda de campo visual inferonasal direito, foi solicitada avaliação oftalmológica. Ao exame, a acuidade visual era de conta dedos a um metro em OD e 20/25 em olho esquerdo (OE), com correção. Suas pupilas mediam 3 mm em ambos os olhos e a do OD era demoradamente reativa com um leve a moderado defeito aferente. O campo de visão do OE era normal e do OD apresentava diminuição de campo inferonasal. O exame externo do olho estava normal. Havia nistagmo horizontal na fixação à esquerda e o exame da motilidade extrínseca ocular através da avaliação das versões e do teste dos bastões duplos de Maddox diagnosticaram paresia bilateral do músculo oblíquo superior assimétrica, com hiperfunção dos oblíquos inferiores, mais evidente em OE (Fig. 1). O exame de fundo de olho sob midríase mostrou edema do nervo óptico em ambos os olhos (Fig. 2) com algumas hemorragias peripapilares no OE; os vasos, mácula e periferia estavam normais.

A paciente evoluiu com perda da percepção luminosa em OD no dia seguinte ao primeiro exame oftalmológico. Ela foi submetida a repetidas punções lombares a fim de reduzir a pressão intracraniana e as doses do corticoesteróide foram aumentadas, chegando a utilizar 10 mg a cada 6 horas de dexametasona. No dia seguinte, pela manhã, a visão do OD melhorou para percepção luminosa sem projeção, e à tarde, a paciente era capaz de contar dedos a um metro. A acuidade

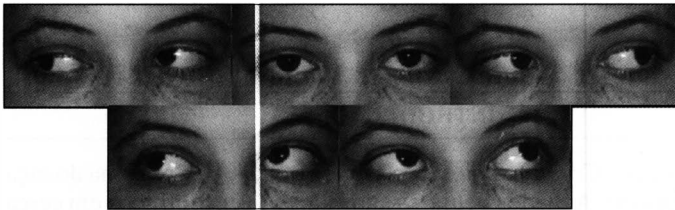


Fig. 1 – Fotografias da paciente mostrando hiperfunção dos músculos oblíquos inferiores, mais evidente à esquerda.

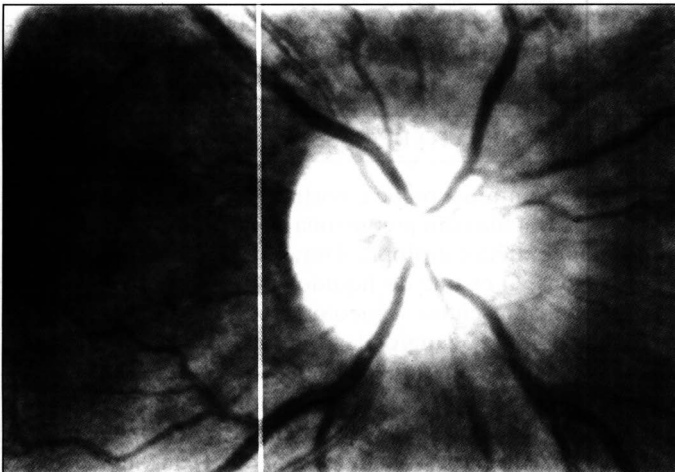


Fig. 2 – Edema do nervo óptico, olho direito.

visual do OE permaneceu inalterada, enquanto o OD alterou gradativamente para 20/25 em uma semana.

A paciente recebeu alta hospitalar duas semanas com uma acuidade visual de 20/20 em ambos os olhos havia significativa do papiledema e não havia diplopia.

Um mês após a alta, sua acuidade visual permanente 20/20 em ambos os olhos; pequena palidez dos discos ambem foi notada bilateralmente e era mais proeminente no OE.

DISCUSSÃO

A meningite criptocócica não é freqüente em pacientes com lúpus eritematoso sistêmico². Numa revisão de 520 casos nenhum caso de meningite criptocócica foi apontado². A complicação oftalmológica mais severa da meningite criptocócica é a significativa diminuição da visão^{1,3}. O mecanismo exato desta é incerto, e afirmar qual o mecanismo envolvido na perda visual de um paciente em particular é difícil⁴.

Kupfer e McCrane⁵ encontraram abscessos criptocócicos nos nervos e tratos ópticos de três pacientes com papiledema e perda de acuidade visual. Eles sugeriram que a perda visual é secundária à invasão gerada pelo microorganismo; em pacientes com papiledema, e que não tiveram invasão da via óptica não houve perda visual. Eles concluíram que a descompressão do nervo óptico não restaura a visão e são contra o procedimento⁵.

Outros mecanismos têm sido postulados para explicar a perda de visão incluindo os efeitos da pressão intracraniana elevada, aracnoidite adesiva e toxicidade ocular devido à anfotericina B^{1,4}. Rex e colaboradores³ descreveram dois exemplos diferentes de perda de visão, rápida e lenta. A perda visual rápida é profunda e se desenvolve em menos de três dias, no decorrer da terapia; a invasão do nervo óptico pelo *C. neoformans* foi demonstrada nestes casos³. A perda visual lenta é progressiva e normalmente começa mais tarde; ela poderia ser causada pelos efeitos da pressão intracraniana elevada. De doze pacientes com meningite criptocócica e perda visual rápida, apenas um evoluiu de falta de percepção luminosa à “livre de problemas visuais”; de quinze pacientes com perda visual lenta, apenas um evoluiu de 20/70 em um olho e 20/25 em outro à 20/20 em ambos. Nos dois grupos, a única medida terapêutica com algum sucesso consistente foram aquelas dirigidas à redução da pressão intracraniana³.

A paciente descrita neste trabalho desenvolveu significativa perda visual depois de seis dias, o que pode ser considerada uma perda visual lenta. Este é o primeiro relato de melhora de visão, de ausência de percepção luminosa à 20/20, do nosso conhecimento, no grupo de perda visual lenta. Embora a diminuição da visão ter ocorrido simultaneamente à meningite criptocócica, não podemos excluir a possibilidade da neurite óptica causada pelo lúpus eritematoso sistêmico⁶. Diplopia e outras paralisias de nervos cranianos são complicações bem conhecidas de meningite criptocócica⁷. Entretanto, paresia bilateral do músculo oblíquo superior não havia sido relatada anteriormente.

Apesar do prognóstico ruim, esforços deveriam ser feitos para reduzir a pressão intracraniana, tratar a infecção, e reduzir a inflamação em pacientes com meningite criptocócica. com tratamento apropriado, a perda visual destes pacientes pode ter um resultado favorável.

SUMMARY

Purpose: To describe an unusual, favorable visual outcome in a patient with cryptococcal meningitis, and to present previously unreported bilateral superior oblique muscle paresis

Case Report: A 15-year-old girl with lupus erythematosus and cryptococcal meningitis, bilateral superior oblique paresis, bilateral optic nervehead swelling, and elevated intracranial pressure developed no light perception vision in the right eye.

Results: Treatment with oral fluconazole, acetazolamide, and dexamethasone, as well as repeated lumbar punctures to reduce intracranial pressure, was followed by recovery to

visual acuity of 20/20 in both eyes and normal ocular motility.
Conclusion: With appropriate treatment, visual loss associated with cryptococcal meningitis may have a favorable outcome.

Keywords: *Cryptococcal meningitis; Lupus erythematosus; Visual loss; Superior oblique muscle paresis.*

REFERÊNCIAS BIBLIOGRÁFICAS

1. Okun E, Butler W. Ophthalmic complications of cryptococcal meningitis. Arch Ophthalmol 1964;71:86-91.
2. Lesser RL, Simon RM, Leon H et al. Cryptococcal meningitis and internal ophthalmoplegia. Am J Ophthalmol 1979;87:682-7.
3. Rex JH, Larsen RA, Dismukes WE et al. Catastrophic visual loss due to *Cryptococcus neoformans* meningitis. Medicine 1993;72:207-24.
4. Ofner S, Baker RS. Visual loss in Cryptococcal meningitis. J Clin Neuro-ophthalmol 1987;7:45-8.
5. Kupfer C, McCrane EA. Possible cause of decreased vision in cryptococcal meningitis. Invest Ophthalmol 1974;13:801-4.
6. Mendes LE, Gonçalves JOR, Costa VP, Belfort Jr R. Alterações oculares no lúpus eritematoso sistêmico. Arq Bras Oftal 1998;61:713-6.
7. Gonyea EF, Heilman KM. Neuro-ophthalmic aspects of central nervous system cryptococcosis. Arch Ophthalmol 1972;87:164-8.

XXX CONGRESSO BRASILEIRO DE OFTALMOLOGIA

Programa Científico das Sociedades Filiadas ao CBO

Simpósio da Sociedade Brasileira de Cirurgia Refrativa
Dia 06/09/99 Das 08h00 às 12h00

Coordenador: Ednei Nascimento

Participantes:

Antônio Carlos Violante
Arturo Maldonado
Canrobert Oliveira
Carla Pereira
Carlos F. Rangil
Carlos Heller Diniz
Carlúcio Andrade
Darcy Domingues
Edna Almodin
Edson S. Melo
Eduardo Martines
Emir Amin Gahnem
Fernando Cançado Trindade
Hamilton Moreira

Hamleto Molinari
Henrique Penha
José Eutrópio Vaz
José Ricardo L. Rehder
Leonardo Akaishi
Marcelo Freitas
Marcelo L. Occhiutto
Maria Aparecida Munarin
Mário Carvalho
Mauro Campos
Norma Alleman
Paulo César Fontes
Paulo Fadel

Paulo Schor
Pedro Paulo Fabri
Ricardo Guimarães
Rita Moura
Rubens Belfort Jr.
Ruy Cunha
Sérgio Kwitko
Tadeu Cvintal
Virgílio Centurion
Wallace Chamon
Walton Nosé
William De La Peña
Wilson Freitas