

Reconstrução de pálpebra inferior pela técnica de Hughes

Inferior eyelid reconstruction by the Hughes technique

Ronaldo Golcman ⁽¹⁾
Benjamin Golcman ⁽²⁾
Débora Cristina Sanches Pinto ⁽³⁾
Renato da Silva Freitas ⁽³⁾

RESUMO

Foram estudados retrospectivamente, no Serviço de Cirurgia Plástica Dermatológica do Hospital das Clínicas da Faculdade de Medicina da Universidade de São Paulo, dezoito reconstruções de pálpebra inferior, no período de fevereiro de 1986 a fevereiro de 1994, pela técnica de Hughes. Obtivemos 15 casos (83,3%) com bons resultados, sem seqüelas funcionais ou estéticas, 2 casos (11,1%) que necessitaram reoperação (um por apresentar tecido de granulação no limite cutâneo-mucoso e o outro por perda do enxerto cutâneo) ambos com bom resultado final e em 1 caso (5,5%) no qual o retalho palpebral não permitia a oclusão completa do olho e necessitou de um novo procedimento reconstrutivo.

Concluimos que o procedimento em questão apresenta vantagens pela baixa morbidade da área doadora, não apresentando comprometimento funcional ou morfológico da mesma nos casos operados. Além disso, apresenta facilidade técnica, podendo ser realizado ambulatorialmente sob anestesia local.

Palavras-chave: Pálpebra; Reconstrução.

INTRODUÇÃO

A reconstrução das pálpebras é um procedimento bastante complexo, devido às suas características anatômicas e fisiológicas tão peculiares.

As pálpebras são estruturas delicadas, possuindo grande mobilidade e atuando como mecanismo protetor do globo ocular. Sua derme é bastante delgada e de textura frouxa, sendo o subcutâneo muito delgado.

A conjuntiva tarsal recobre a face posterior das pálpebras, superior e inferior, dobra-se sobre a superfície da esclera, forma os fundos-de-saco, estende-se sobre a porção anterior do globo ocular até atingir a córnea, onde é denominada conjuntiva bulbar. Seus prolongamentos mediais e laterais formam, respectivamente, os fundos-de-saco medial e lateral. O tarso, de tecidos

do conjuntivo denso, confere contorno e rigidez às pálpebras.

Encontramos ainda o septo orbital que se funde com a aponeurose do músculo elevador da pálpebra superior em diversos níveis. Na pálpebra inferior, une-se à margem inferior do tarso. Caminha em direção ao rebordo orbitário superior e inferior, inserindo-se no arco marginal, que é constituído pela fusão de duas camadas periostais.

O músculo orbicular é responsável pelo fechamento dos olhos, sendo innervado pelo ramo orbicular do nervo facial. O músculo elevador da pálpebra superior, que é innervado pelo nervo oculomotor, origina-se na parede posterior da órbita na asa menor do esfenoide, caminha no sentido pósterio-anterior, indo se inserir na face anterior do tarso, e também nos ligamentos cantais. O músculo de Müller se insere no rebordo tarsal, possui

Trabalho realizado no Serviço de Cirurgia Plástica Dermatológica do Hospital das Clínicas da Faculdade de Medicina da Universidade de São Paulo.

⁽¹⁾ Assistente Doutor Voluntário do Departamento de Dermatologia, Setor de Cirurgia Plástica-Dermatológica do Hospital das Clínicas da Faculdade de Medicina da Universidade de São Paulo.

⁽²⁾ Professor Assistente Doutor do Departamento de Dermatologia e Responsável pelo Setor de Cirurgia Plástica-Dermatológica do Hospital das Clínicas da Faculdade de Medicina da Universidade de São Paulo.

⁽³⁾ Médico Residente da Disciplina de Cirurgia Plástica e Queimaduras do Hospital das Clínicas da Faculdade de Medicina da Universidade de São Paulo.

Endereço para Correspondência: Rua Roda Pião, 61
Vila Ema - São Paulo - Capital - CEP 03287-060

inervação simpática, sendo coadjuvante do músculo elevador na abertura palpebral.

Em nosso serviço (Cirurgia Plástica-Dermatológica), as reconstruções foram motivadas por ressecção de tumores cutâneos (carcinoma basocelular). Qualquer que seja a técnica, alguns princípios devem ser seguidos: o restabelecimento da pele, músculo e mucosa, de modo a reconstituir com a maior precisão a anatomia local; recuperar a função palpebral adequada; e tentar obter um bom resultado estético.

Há várias técnicas descritas^{3, 14, 15, 16} e utilizadas para reconstruções palpebrais, contudo a opção a ser escolhida deve considerar criteriosamente a causa e a extensão da lesão.

Em 1818 von Graefe realizou a primeira reconstrução de pálpebra inferior a partir de um retalho geniano. Somente em 1860 Teale¹³ introduziu um retalho conjuntival e, no final da mesma década, Reverdin¹¹ preconizou o uso de enxerto de pele. O primeiro retalho tarsoconjuntival foi empregado por Landolt⁷ em 1881 em reconstrução palpebral inferior. Em 1921 Dupuy-Dutemps³ e mais tarde Hughes⁶ trazem grande contribuição com o emprego de retalhos tarsoconjuntivais, a partir da técnica original de Landolt. Em 1959, Mustardé¹⁰ preconizou um enxerto composto condromucoso de septo nasal coberto com um retalho de bochecha para tal reconstrução.

A técnica de Hughes consiste na doação do folheto tarsoconjuntival da pálpebra superior para a inferior homolateral e cobertura da área cruenta formada anteriormente ao retalho com um enxerto de pele de espessura total proveniente da região retroauricular ou da pálpebra superior contralateral, ou por um retalho dérmico de avanço da própria pálpebra inferior. Passado 3 a 4 semanas, quando o retalho nutre-se também pelas bordas da pálpebra inferior, procede-se a liberação do pedículo.

De um modo geral, admite-se para

as reconstruções das pálpebras, inferior ou superior, em espessura parcial ou total, o princípio de múltiplos de 1/4 da extensão horizontal, ou seja:

- Até 25% da extensão: geralmente a própria elasticidade dos restantes 3/4 nos permitem a reaproximação simples das bordas.
- De 25% a 50% : comumente requerem o deslizamento do tecido adjacente. Procede-se então a uma cantotomia lateral, de modo a permitir que a pele lateral ao canto externo das pálpebras, liberada, nos forneça tecido suficiente para cobrir o defeito sem tensão. Em alguns casos é necessário a secção do ligamento cantal externo e sua posterior reinserção.
- Perdas de substância acima de 50%: são mais complexas sendo que as duas técnicas mais empregadas em nosso serviço para a reconstrução da pálpebra inferior são a técnica de Mustardé (retalho de rotação da região zigomática associado a enxerto condromucoso) e a técnica de Hughes. Perdas de substância marginais extensas também admitem esta técnica.

O objetivo deste estudo é avaliar os resultados obtidos com a reconstrução da pálpebra inferior pela técnica de Hughes.

MATERIAL E MÉTODO

Foram estudados 18 pacientes submetidos a reconstrução palpebral inferior pela técnica de Hughes, de 02/86 a 02/94 no Serviço de Cirurgia Plástica Dermatológica do Hospital das Clínicas da Faculdade de Medicina da Universidade de São Paulo.

Em relação ao sexo observamos que 6 pacientes eram do sexo feminino e 12 do sexo masculino, com idade variando entre 36 e 82 anos, todos da raça branca.

As reconstruções foram motivadas em sua totalidade por ressecções tumorais (Carcinoma Basocelular), sen-

do realizadas após estudo microscópico das margens cirúrgicas.

O critério para a indicação da técnica em questão foi o de perdas marginais amplas de substância da pálpebra inferior ou perdas maiores que 50% de extensão da mesma, todas em espessura total.

Técnica Cirúrgica

As cirurgias foram realizadas ambulatorialmente, pelos médicos residentes, sempre acompanhados pelo autor. Usou-se anestesia local infiltrativa de lidocaína a 0,75% com adrenalina 1:120.000 UI, associado a anestesia tópica com colírio anestésico de tetracaína. Era oferecido aos pacientes a possibilidade de sedação, sendo que em 2 casos, por solicitação dos mesmos, foi realizada sedação endovenosa com benzodiazepínico. Inicialmente era demarcada com verde brilhante, a área a ser ressecada, com margem de segurança de 4 mm. Após a ressecção do tumor de pele (Figs. A e B), a peça era encaminhada ao serviço de anatomia patológica para estudo em parafina, sendo que em 3 ocasiões, por serem tumores de limites menos precisos e bordas infiltradas, foi realizado durante o ato operatório exame anátomo-patológico de congelação.

A reconstrução era iniciada com a eversão da pálpebra superior, homolateral ao defeito. Demarcava-se, com verde brilhante, uma linha acompanhando o rebordo ciliar, a 3 mm do mesmo, com extensão e posição coincidente a do defeito. Incisou-se o tarso e conjuntiva, sobre a demarcação prévia (Fig. C). Duas outras incisões perpendiculares nas extremidades desta linha nos levaram a confecção de um retalho tarsoconjuntival em "U" que foi então dissecado no espaço pré-tarsal, cranialmente, expondo a conjuntiva e o músculo de Muller (Fig D). Liberou-se este último (Fig E) e o retalho foi suturado na pálpebra inferior, no fundo de saco com Vycril® 5.0 sutura contínua (Figs. F e G). Obteve-

se pele da região retroauricular contralateral e enxertou-se a pele sobre o retalho, com pontos simples de nylon 5-0 (Fig. H) e curativo de "Brown", tendo-se o cuidado de superdimensioná-lo, evitando-se a retração.

O curativo de "Brown" foi removido com 5 dias e os pontos simples em

7 dias. A fenda palpebral permaneceu ocluída por 3 semanas, período suficiente necessário para a revascularização através das bordas da pálpebra reconstruída, ao cabo do qual procedeu-se o segundo tempo da cirurgia, com os mesmos cuidados, que consistia na secção do pedículo do retalho,

abrindo-se a fenda palpebral. Incisou-se o pedículo do retalho, 1mm acima do nível desejado para a pálpebra inferior, deixando-se a conjuntiva discretamente maior que o correspondente cutâneo (enxerto) realizando-se sutura contínua da borda, com fio de Vycril® 5.0 para hemostasia e evitar que a pele toque a córnea.

Após a intervenção cirúrgica completada, os pacientes eram submetidos a exame oftalmológico para avaliar possível exposição corneana, e acompanhar os resultados operatórios, pois a exposição da esclera pode evoluir com conjuntivites freqüentes e ulceração de córnea.

RESULTADOS

Os resultados foram avaliados da seguinte maneira:

- Bom resultado: quando a função (oclusão palpebral) e o resultado estético estavam preservados.
- Regular: quando somente a função era adequada.
- Mau resultado: quando nem resultado funcional, nem o estético foi conseguido.

Obtivemos 15 casos (83,3%) com oclusão palpebral completa e sem seqüelas funcionais ou estéticas. (Fotos 1A e 1B)

Em 2 casos (11,1%) ocorreram intercorrências no período pós-operatório recente necessitando de reoperação. A primeira deveu-se a não integração do enxerto cutâneo, sendo que foi realizado, no oitavo dia pós-operatório, uma nova cobertura cutânea, com retalho de avanço de vizinhança. Os cuidados cirúrgicos e pós-operatórios assim como a secção do pedículo respeitaram os mesmos critérios dos demais casos, sendo que o resultado final obtido, foi considerado bom. A segunda complicação foi a formação de tecido de granulação após secção do pedículo, na borda da neopálpebra, que acreditamos ter sido devido a uma não perfeita coaptação

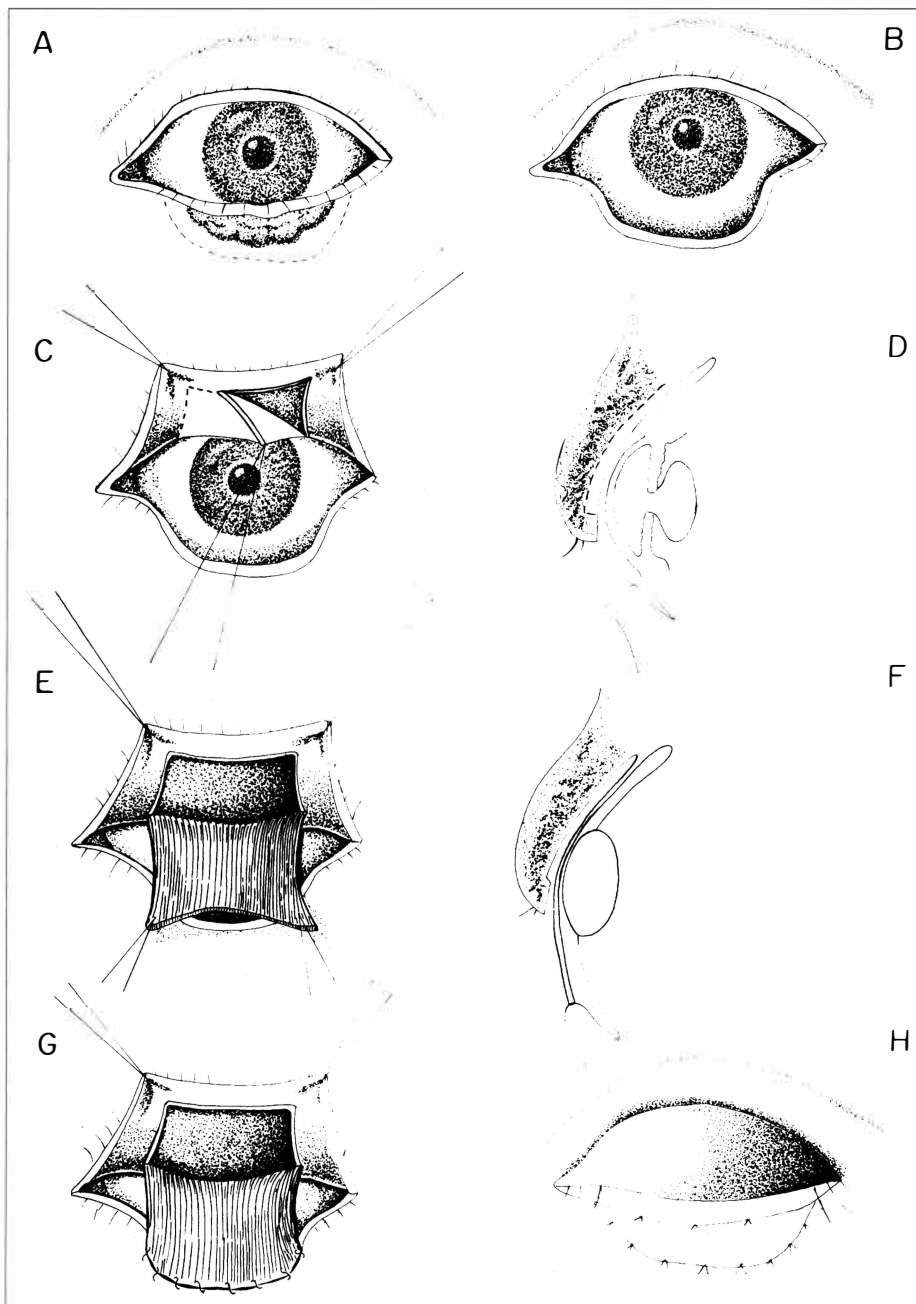
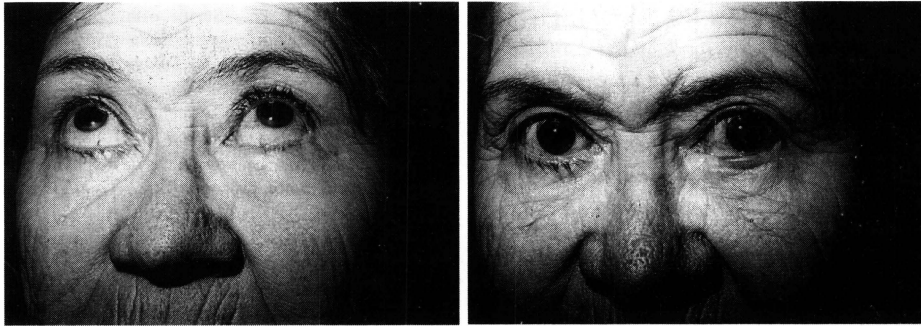

Figura - Técnica cirúrgica (Tempos A, B, C, D, E, F, G, H)



Fotos 1A e 1B: Paciente com Carcinoma Basocelular em Pálpebra Inferior Esquerda, em pré-operatório e 6 meses de pós-operatório.

cutâneo-mucosa por ocasião da sutura contínua. Foi realizada a ressecção do granuloma no décimo sexto pós-operatório, e síntese cutâneo-mucosa como descrito na técnica operatória (sutura contínua com Vycril® 5.0) Neste caso também foi obtido bom resultado pós-operatório final.

Somente um caso (5,5%) foi considerado como mau resultado, por apresentar um tamanho insuficiente da pálpebra inferior (pálpebra curta), com repercussão estético-funcional. Neste caso, houve necessidade de novo procedimento reconstrutivo, uma vez que a obtenção de novo retalho tarsoconjuntival da pálpebra superior poderia trazer complicações na área doadora, sendo optado reconstruir com retalho cutâneo local (transposição) e enxerto mucoso (lábio inferior). O resultado final foi considerado regular.

Não apresentamos nenhuma complicação com a área doadora do retalho tarsoconjuntival (pálpebra superior), do enxerto (retroauricular) ou do retalho de vizinhança.

DISCUSSÃO

No estudo percentual das principais localizações de câncer primário diagnosticados no Brasil ¹⁷ no período de 1981 a 1986 verificamos que o câncer de pele ocupa o primeiro lugar (28,5% nos homens e 24,3% nas mulheres), sendo que o principal representante é

o carcinoma basocelular (69,3% nos homens e 73,6% nas mulheres). Se nos reportarmos às principais localizações do carcinoma basocelular verificaremos que as pálpebras correspondem à segunda localização mais freqüente (6,9% nos homens e 8,2% nas mulheres).

A principal modalidade terapêutica do carcinoma basocelular de localização palpebral é a cirurgia, sendo indicada a reconstrução, uma vez erradicada a patologia, o mais breve possível, para evitar possíveis danos aos olhos.

Outra forma de tratamento destes tumores é a radioterapia, com dose total de 5000 rads. Pode ser efetiva para tratar indivíduos idosos com grandes tumores em que a ressecção extensa é inaceitável ou quando a meta é a palição.

Há uma ampla variedade de opiniões sobre qual o melhor método de reconstrução da pálpebra inferior, em grandes perdas teciduais.

Alguns advogam que a pálpebra superior é tão importante funcionalmente (é responsável por 90% da oclusão palpebral normal) e tão difícil de se reconstruir que o risco de se usá-la é temerária. Nós acreditamos que se realizando a técnica com rigoroso cuidado não se causará um dano à área doadora, que limite o paciente.

Analisando retrospectivamente as técnicas de reconstrução palpebral inferior, optamos por estudar a técnica

de Hughes, que apesar de necessitar de dois tempos operatórios, pareceu-nos de extrema simplicidade, baixa morbidade e anatômica, podendo ser realizada sob anestesia local, ambulatorialmente, favorecendo em muito o atendimento de pacientes que precisavam aguardar longo tempo a espera de vaga para internação em instituições públicas como a nossa.

A má-oclusão palpebral pode levar a conjuntivites de repetição e úlceras de córnea. Sempre que se intervém sobre a região periorbitária há o risco de evoluir com esta complicação. Com a técnica de Hughes conseguimos 94,5% de boa oclusão, e somente um caso (5,5%) em que a oclusão não foi adequada, sendo necessário um segundo procedimento cirúrgico.

Rodrigues ¹² comenta em seu trabalho sobre reconstrução de pálpebra inferior, que a técnica em questão, apesar de algumas desvantagens, é um método que traz bons resultados funcionais e estéticos.

Mittelviefhaus ⁹ preconiza também a técnica de Hughes, e conclui que o segundo tempo pode ser realizado após 3 a 4 semanas, sem riscos de necrose do retalho.

Em nossas mãos, os resultados obtidos foram bastante satisfatórios, com baixo índice de complicações (16,6%) e maus resultados (5,5%).

Comparativamente à técnica de Mustardé (enxerto composto condromucoso de septo nasal recoberto por retalho geniano) apresenta menor morbidade e maior facilidade técnica, sendo contudo preferível em casos de lesões marginais (mais longas que profundas). A técnica de Mustardé pode estar indicada em reconstruções de maiores proporções.

CONCLUSÃO

A técnica de Hughes, embora exija dois tempos operatórios, mostrou-se bastante útil nas reconstruções das pálpebras inferiores, especialmente

nos casos de lesões marginais.

Apresentou vantagens no que diz respeito à baixa morbidade funcional e estética da área doadora. Apesar de envolver a pálpebra superior, não observamos nenhuma alteração funcional ou estética significativa nos casos operados.

Devido à simplicidade técnica e baixa morbidade, podemos realizar as cirurgias a nível ambulatorial, sob anestesia local, diminuindo os custos operatórios.

Concluimos, ainda, que a técnica em questão é de fundamental importância devendo estar sempre presente no arsenal terapêutico de quem deseja intervir sobre a região da pálpebra inferior.

SUMMARY

Inferior eyelid reconstruction is a complex procedure. It's usually indicated for correction of postneoplastic resection or traumatic lesions. There are two important techniques which are frequently used: Mustardé and Hughes. This study refers to the latter.

Eighteen patients have been operated at the Hospital das Clínicas of the University of São Paulo in the

period 1986 - 1994. We had 15 cases (83,3%) in which there were complete eyelid occlusion after the surgery with no functional sequela. Two cases (11.1%) had anything complication and it's been necessary to make some posterior corrections, and 1 case (5.5%) evolved with short inferior eyelid also it's been necessary to make a new operation.

Although this technique deserves two operatory stages, it has great advantages concerning to lower donor site morbidity, technical facilities and the possibility of performing in outpatients under local anesthesia, and reduces the cost of the operation.

Key words: *Eyelid; Reconstruction.*

REFERÊNCIAS BIBLIOGRÁFICAS

1. ANDERSON, R. L.; EDWARDS, J. J. - Reconstruction by myocutaneous eyelid flaps. *Arch. Ophthalmol.*, **92**:2358, 1979.
2. BOCK, E. - Die profung von Haut and Schleimhaut and acultrischen Gebiete. Vienna Braumiller 1884.
3. DUPUY-DUTEMPS, L. - Autoplastic palpebro-palprebale intégrale. Reflection d'une paupière détruite dans toute son épaisseur par greffe cutanée et tarso-conjunctivale prise à eautre paupière. *Amer Ocul.*, **164**:195, 1921.
4. FRICKE, J. C. G. - Die bildung neuer augenlider (blefaroplastik) nach Zerstorungen Und dadural hervorgebrachten. *Auswaratwendungen derselben*, 1829.
5. GRADENIGO, P. - Scritti oftalmologici del Conte Pietro Gradenigo. *Padua Stahlimento della Societa Cooperativa Tipografico*, pp 115, 157, 158, 1904.
6. HUGHES, W. L. - New method for rebuilding lower lid. *Arch Ophthalmol.*, **17**:1008, 1937.
7. LANDOLT, M. - Un nouveau cas de blépharoplastie suivant notre procedé. *Arch Ophthalmol.*, **1**:111, 1881.
8. LEONE Jr, C. L. - Lateral canthal reconstruction. *Ophthalmology*, **94**:238, 1987.
9. MITTEVIEFHAUS, H. - Duration of eyelid suture following tarso-conjunctival transposition. *Fortscher Ophthalmol.*, **87**: 308, 1990;.
10. MUSTARDÉ, J. C. - The treatment of ptosis and epicanthal folds. *Br. J. Plast. Surg.*, **12**: 252, 1959.
11. REVERDIN, J. L. - Greffe epidermique: Experience faite service de M. le docteur Guyon à C'hôpital Necker. *Gas L'Op.*, **43**:15. (reported on Dec. 15, 1869) 1870.
12. RODRIGUEZ-SAINS, R. - Lower eyelid reconstruction. *J. Dermatol. Surg. Oncol.*, **14**:515, 1988.
13. TEALE, T. P. - On relief of symblepharon by transplantation of the conjunctiva. *Ophthal. Hosp. Rev.*, **3**:253, 1860.
14. VAN DER MEULER, J. C. - The use of mucosa-lined flaps in eyelid reconstruction: a new approach. *Plast. Reconstr. Surg.*, **70**:140, 1982.
15. WERSTEIN, G. S. - Lower eyelid reconstruction with tarsal flaps and grafts. *Plast. Reconstr. Surg.*, **81**:991, 1988.
16. MOSS, A. L. - The Sanctity of the upper lid in lower eyelid reconstruction questioned. A modification of a lid sharing procedure with a long-term follow-up. *Br. J. Plast. Surg.*, **40**:246, 1987.
17. Registro Nacional de Patologia Tumoral. Diagnósticos de Câncer Brasil 1981/85. Ministério da Saúde. Instituto Nacional de Câncer (INCa). *Coordenação de Programas de Controle de Câncer (Pró-Onco)*. Rio de Janeiro, 1991.