

# LASIK na correção da alta miopia

## *LASIK in high myopia correction*

Mário Carvalho <sup>(1)</sup>  
Ednei Nascimento <sup>(1)</sup>  
Wallace Chamon <sup>(1)</sup>  
Norma Allemann <sup>(1)</sup>  
Mauro Campos <sup>(1)</sup>  
Marinho Jorge Scarpi <sup>(2)</sup>

### RESUMO

A fotoceratectomia refrativa intraestromal é uma nova opção cirúrgica para pacientes alto míopes, desenvolvida a partir de 1991.

Neste estudo são apresentados os resultados de 12 olhos de 9 pacientes (4 homens e 5 mulheres) alto míopes, submetidos à fotoceratectomia refrativa intraestromal. Utilizou-se um microcerátomo (Clear Corneal Molder) e um excimer laser de ArF, OmniMED (Summit Technology, Waltham, MA, EUA), com 193 nm de comprimento de onda, fluência de 160 a 180 mj/cm<sup>2</sup>, frequência de 10 Hz e área máxima de tratamento de 5 mm.

A média do equivalente esférico refracional pré-operatória diminuiu de -13,39 para +0,89 no sexto mês de pós-operatório, a acuidade visual média pré-operatória de 0,65 passou a ser de 0,64, não mostrando diferença significativa entre elas. Observou-se uma variação significativa de 6,91 entre as médias ceratométricas pré e pós operatória de 6 meses. A relação entre a variação da média ceratométrica e a variação da média do equivalente esférico refracional foi de 0,50. As complicações observadas foram: perda do disco em um paciente (8,33%), deslocamento do disco em dois pacientes (16,66%), opacidade estromal em dois pacientes (16,66%), depósito metálico de interface em 7 pacientes (58,33%), dobras do disco em oito pacientes (66,64%), cisto epitelial em quatro pacientes (33,32%), infecção em um paciente (8,33%) e hipertensão ocular em dois pacientes (16,66%).

A ceratotomia lamelar mecânica associada à fotoceratectomia refrativa intraestromal (LASIK), mostrou-se um procedimento promissor, pela eficácia em melhorar a acuidade visual sem correção, reduzir o equivalente esférico miópico. Porém, oferece pouca segurança devido aos altos índices de complicações observadas e pela perda de linha de acuidade visual corrigida com óculos.

**Palavras-chave:** Alta miopia; Ceratomileusis; Excimer laser; Ceratotomia fotorrefrativa.

### INTRODUÇÃO

Desde a criação da ceratomileusis por BARRAQUER em 1962 <sup>1</sup>, para tratamento cirúrgico da alta miopia, esta técnica tem sofrido constantes evoluções: crioceratomileusis no disco de Barraquer, ceratomileusis planar com sistema BKS 1000 de KRUMEICH e a

técnica mais recente denominada de ceratomileusis miópica in situ descrita por RUIZ em 1986 <sup>2</sup>.

As diferentes técnicas de ceratomileusis, apresentam curva longa de aprendizado, funcionamento impreciso dos microcerátomos, além das complicações pós-operatórias como astigmatismo irregular, crescimento epite-

Trabalho desenvolvido no Setor de Cirurgia Refrativa do Departamento de Oftalmologia da Universidade Federal de São Paulo - Escola Paulista de Medicina, como parte de Tese de Mestrado.

<sup>(1)</sup> Setor de Cirurgia Refrativa do Departamento de Oftalmologia da UNIFESP-EPM.

<sup>(2)</sup> Professor adjunto do Departamento de Oftalmologia da UNIFESP-EPM e orientador do curso de Pós-Graduação.

**Endereço para correspondência:** Dr. Mário José Carvalho - Rua Belém, 731/202 - Uberlândia - MG - CEP 38406-021.

<http://dx.doi.org/10.5935/0004-2749.19970003>

lial de interface, recuperação visual prolongada <sup>2,3</sup>.

A ceratectomia fotorefrativa com excimer laser de 193 nm (do inglês PRK, *photorefractive keratectomy*, WARING, 1992) <sup>4</sup>, tem se mostrado segura e eficaz e com baixos índices de complicações para tratamento de miopias leves e moderadas <sup>5</sup>. Porém os resultados apresentados na literatura para correção cirúrgica da alta miopia, são desanimadores devido aos altos índices de regressão e opacidade corneana <sup>6,7</sup>.

A aplicação de laser estromal foi primeiramente descrita por PEYMAN, BADARO & KHOUBEHI em 1989 <sup>8</sup>, utilizando Erbium: YAG laser após dissecação lamelar da córnea.

PALLIKARIS et al. <sup>9</sup> foram os primeiros a descrever a técnica de aplicação de excimer laser estromal. Estes autores idealizaram uma ceratotomia lamelar em córneas de ratos, onde o disco permanecia preso ao estroma corneano por intermédio de uma base larga que, após a aplicação do excimer laser estromal, era reposicionado sem necessidade de sutura. Posteriormente apresentaram os primeiros resultados da técnica em seis olhos humanos cegos; este procedimento foi denominado de ceratomileusis com aplicação de laser intra estromal <sup>10</sup>.

Neste estudo serão apresentados os resultados iniciais obtidos em pacientes portadores de alta miopia, submetidos à fotoceratectomia refrativa intraestromal avaliados quanto a eficácia e segurança deste método cirúrgico.

#### PACIENTES, MATERIAIS E MÉTODOS

Foram examinados 9 pacientes consecutivos, de demanda espontânea, sendo 4 do sexo masculino e 5 do sexo feminino (14 olhos), com idade entre 27 e 44 anos (média 35,5 anos), portadores de alta miopia, que procuraram o ambulatório de Cirurgia Refrativa do Departamento de Oftalmologia da Universidade Federal de São Paulo - Escola Paulista de Medicina, para trata-

mento cirúrgico de suas ametropias.

Todos os pacientes foram informados do caráter experimental do procedimento, dos riscos, das limitações da técnica cirúrgica e das alternativas ao tratamento. Assinaram, previamente, um termo de consentimento para realização da cirurgia. O procedimento cirúrgico seguiu as determinações do protocolo aprovado Comissão de Ética Médica desta instituição.

Incluiu-se neste estudo pacientes alto míopes com equivalente esférico maior ou igual a - 9,25 D e acuidade visual maior ou igual a 20/60 em ambos os olhos com a melhor correção. Os critérios de exclusão dos pacientes para a amostra foram: presença de patologias oculares como uveítes, blefarite, olho seco, degenerações corneanas, opacidades vítreas ou cristalinianas, glaucoma, patologias maculares, alterações de nervo óptico ou degenerações periféricas de retina não tratadas com laser, predisponentes à descolamento.

A avaliação pré-operatória dos pacientes consistia em: a) Acuidade visual cortical, com correção e sem correção, medida pela Tabela de Snellen, b) Biomicroscopia do segmento anterior com Lâmpada de Fenda, c) Videoceratoscopia, para análise de ceratometria, realizada com topógrafo EyeSys<sup>®</sup>, d) Refração estática, e) Mapeamento de Retina, f) Tonometria de aplanção.

#### Técnica Cirúrgica:

A técnica cirúrgica consistia em: posicionar o paciente sob o microscópio cirúrgico acoplado ao sistema de laser e instilava-se colírio de tetracaína 1%, 3 gotas com intervalo de 1 minuto entre elas. Realizava-se antisepsia com polivinilpirrolidona a 5% e colocava-se campos estéreis e blefarostatos, marcando-se em seguida o eixo visual. Marcava-se a zona óptica de 7,5 mm de diâmetro, destacada com violeta de genciana, fazendo-se também marcas assimétricas na zona óptica para orientar o correto reposicionamento do disco após a cirurgia.

Seguia-se com a ceratotomia lamelar utilizando-se um microcerátomo com plataforma transparente (*Clear Corneal Molder*<sup>®</sup>, São Paulo, Brasil), e obtinha-se um disco corneano pediculado com diâmetro aproximado de 8 mm e espessura média de 150  $\mu$ . Rebatia-se o disco nasal deixando desnudo o estroma, para aplicação do excimer laser de fluoreto de argônio (*Summit Technology*, Waltham, MA, EUA). Este laser possui um sistema de fixação para o paciente com laser de Hélio-Neônio, trabalhava numa frequência de 10 Hz e fluência de 160 mJ/cm<sup>2</sup>.

A correção cirúrgica desejada, foi calculada pelo equivalente esférico miópico corrigido para a distância vértex. Três olhos que tinham equivalente esférico miópico entre 7,5 a 9,2D, foram tratados com zona óptica de 5,0 mm. Nove olhos que tinham equivalente esférico miópico entre 9,75 a 18,0D, foram tratados com duas zonas ópticas (4,5 e 5,0 mm ou 4,2 e 5,0 mm).

Após a fotoablação corneana a laser, irrigava-se o estroma com solução de cloreto de sódio 0,9%, reposicionando-se o disco no leito estromal orientado pelas marcas assimétricas descritas anteriormente.

Aguardava-se um período de 20 a 60 segundos para adesão do disco ao estroma e em seguida colocava-se uma lente de contato terapêutica Acuvue<sup>®</sup> e aplicava-se 1 gota de solução tópica de norfloxacina 0,3%.

A ceratomileusis foi realizada pelo mesmo cirurgião (E.G.N.) e a aplicação do Laser, por dois cirurgiões (M.C. e W.C.), no período de maio a dezembro de 1994.

#### Avaliação e seguimento pós-operatório:

Os pacientes foram avaliados no primeiro, sétimo e 15º pós-operatórios através de exame de biomicroscopia e tonometria de aplanção em lâmpada de fenda. No trigésimo, 90º, 180º pós-operatório, realizava-se também, refração sob ciclopegia, mapeamento de retina e topografia corneana.

A medicação pós-operatória consis-

tia em solução de colírio de sulfato de dexametasona e neomicina 4 vezes ao dia, reduzindo-se até o 30º dia pós-operatório, sendo então substituído por colírio de fluometolona 0,25% 4 vezes ao dia do 31º ao 60º dia, e 2 vezes ao dia do 61º ao 90º dia pós-operatório.

A eficácia deste procedimento foi avaliada por: melhora da acuidade visual sem correção, ganho de linha de acuidade visual com correção, redução do equivalente esférico miópico, e sua segurança avaliada por: redução da acuidade visual sem correção, perda de linha de visão com correção, aparecimento de complicações pós-operatórias.

**Análise estatística:**

Considerou-se para análise os dados coletados no pré-operatório, primeiro, terceiro e sexto mês de pós-operatório. Dos nove pacientes iniciais, sete (12 olhos) retornaram para avaliação até o sexto mês pós-operatório, sendo eliminados da análise estatística o resultado de dois olhos.

Para análise dos resultados utilizou-se a análise da variância por postos de Friedman <sup>11</sup> para comparar os valores do equivalente esférico refracional, a ceratometria, e a acuidade visual dos pacientes, nos períodos pré-operatório e no primeiro, terceiro e sexto mês de pós-operatório.

Fixou-se em 0,05 ou 5% ( $\alpha \leq 0,05$ ) o nível de rejeição da hipótese de nulidade assinalando-se com um asterisco os valores significantes.

**RESULTADOS**

A acuidade visual não corrigida apresentou uma melhora progressiva do pré em relação aos períodos pós-operatórios de 1, 3 e 6 meses, sendo que as médias foram de 0,018; 0,28; 0,31 e 0,45 ( $\alpha \leq 0,05$ ) respectivamente.

A média das acuidades visuais corrigidas por óculos foi de 0,65 no pré-operatório e 0,40; 0,47 e 0,64 ( $\alpha \leq 0,05$ ) nos períodos pós-operatório de 1, 3 e 6 meses, respectivamente.

No pós-operatório de 6 meses, 83,2% dos olhos tinham a acuidade visual corrigida por óculos melhor ou igual a 0,5 (Tabela 1). Observou-se também que a acuidade visual permaneceu inalterada em 4 pacientes (33,3%), diminuiu de uma a três linhas em 4 pacientes (33,3%) e melhorou de uma a duas linhas em outros 4 pacientes (33,3%), quando comparado com a acuidade visual pré-operatória (Fig.1).

O equivalente esférico médio de +1,74 no primeiro mês pós-operatório regrediu para +0,89 até o sexto mês de pós-operatório, não havendo diferença estatisticamente significativa entre as médias dos equivalentes esféricos refracionais no período pós-operatório de 1, 3 e 6 meses. Na Figura 2, observa-se a relação entre o grau programado e o grau corrigido em cada paciente.

A avaliação da média ceratométrica pelo teste de Friedman foi possível em oito olhos. Dos pacientes avaliados, a média ceratométrica pré-operatória era

de 43,65 e 36,18, 36,06 e 36,36 D nos períodos pós-operatórios de 1, 3 e 6 meses respectivamente. No pós-operatório de 6 meses, houve uma redução de  $6,91 \pm 1,71$  D da média ceratométrica pré-operatória, observando-se uma relação de 0,5 entre a alteração ceratométrica e a variação do equivalente esférico refracional.

As complicações pós-operatórias estão apresentadas na tabela 2.

**TABELA 1**  
Acuidade visual corrigida por óculos no pré e pós-operatório de seis meses de indivíduos portadores de alta miopia, submetidos à fotoceratectomia refrativa intraestromal.

Acuidade Visual	Pré-Operatório	Pós-Operatório
1,0 - 0,8	6 (50,0%)	5 (41,6%)
0,6 - 0,5	4 (33,3%)	5 (41,6%)
0,3 - 0,25	2 (16,6%)	2 (16,6%)
0,2 - 0,05	0 (0,0%)	0 (0,0%)
<b>TOTAL</b>	<b>12(100%)</b>	<b>12(100%)</b>

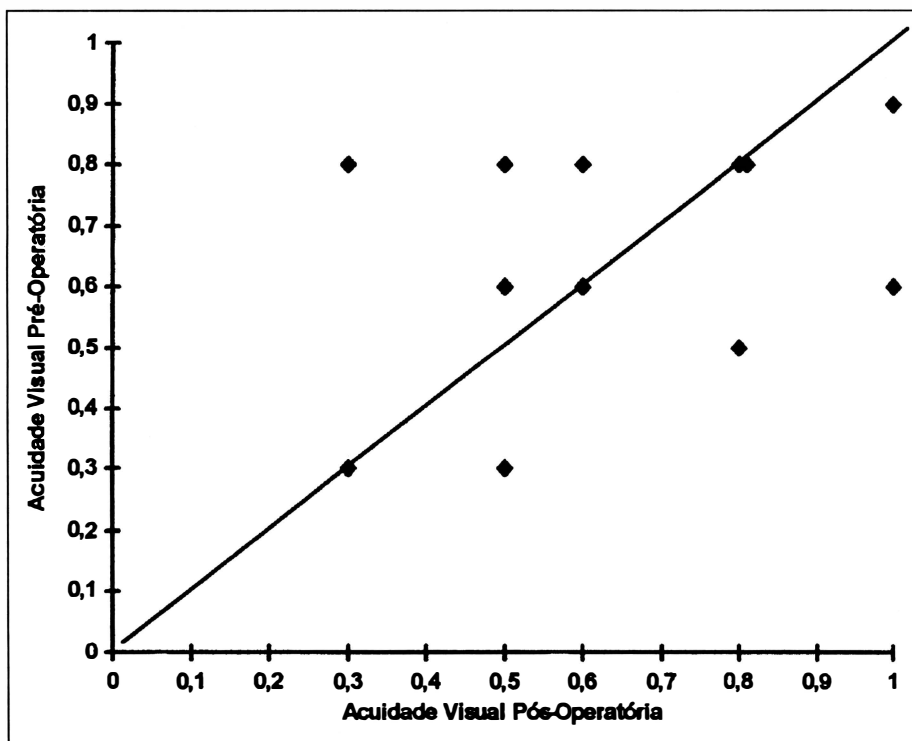


Fig.1 - Relação entre acuidade visual corrigida por óculos pré e pós-operatória de indivíduos portadores de alta miopia, submetidos à fotoceratectomia refrativa intraestromal.

TABELA 2

Freqüência das complicações pós-operatórias de pacientes alto míopes submetidos à fotoceratectomia refrativa intraestromal.

Tipo de Complicação	Olho (nº)	Freqüência	%
Deslocamento do disco	1,12	2	16,66
Perda do disco	5	1	8,33
Opacidade estromal	5,8	2	16,66
Depósito metálico	1, 3, 4, 8, 9, 11, 12	7	58,33
Dobras do disco	1, 3, 4, 8, 9, 10, 11, 12	8	66,64
Cisto epitelial	1, 2, 6, 10	4	33,32
Infeções	6	1	8,33
Hipertensão ocular	2,6	2	16,66

## DISCUSSÃO

A correção dos erros refracionais por métodos cirúrgicos tem crescido a cada ano. Das abordagens cirúrgicas estudadas, as mais utilizadas são as que alteram o poder refracional corneano, já que a córnea é a interface de maior poder refracional do sistema dióptrico ocular<sup>12</sup>. No presente estudo, a segurança do tratamento, foi avaliada pela manutenção da acuidade visual

observaram que no sexto mês de pós-operatório de alto míopes com equivalente esférico médio de -17,87 D, 74% dos pacientes mantiveram a mesma acuidade visual, 16% melhoraram e 10% apresentaram piora, já FIANDER & TAYFUR<sup>14</sup> observaram que apenas 1 de 300 olhos, submetidos à LASIK, teve diminuição de uma linha de visão após três meses de cirurgia e SALAH et al.<sup>15</sup>, em acompanhamento médio de 5,2 meses de 88 olhos com equivalente esférico médio de - 8,24 D submetidos à mesma técnicas, observaram diminuição de 2 ou mais linhas de visão em 3 olhos (3,6%).

É descrito na literatura que nos procedimentos lamelares, o astigmatismo irregular induzido pelo ato cirúrgico ou pelo crescimento epitelial na interface disco-estromal, é a principal causa de perda de linhas de visão<sup>3,13,16</sup>. Ainda, a descentralização na aplicação do laser pode induzir astigmatismo irregular, influenciando na recuperação e na qualidade da acuidade visual final<sup>17</sup>.

Deve-se ressaltar que a melhora da acuidade visual no pós-operatório de alto míopes, observado neste estudo e por outros autores, é devida à diminuição da mimificação das imagens retinianas proporcionando pela correção cirúrgica no plano corneano<sup>16</sup>.

Nesta série observou-se que no 6º mês de seguimento, 66,66% dos olhos estavam com refração  $\pm 2$  D da emetropia, 58,33% estavam entre 1 e 3 D e 8,33% (paciente 12) apresentavam-se com hipermetropia de + 8 D e em 2 olhos (16,6%), houve regressão, compatíveis com os resultados encontrados na literatura<sup>13,15,18</sup>.

Em relação à alteração do estado refracional, os resultados de LASIK apresentados neste estudo e por outros autores<sup>13,18</sup>, são superiores aos encontrados na utilização do PRK no tratamento da alta miopia. HEITZMANN et al.<sup>19</sup>, utilizando PRK com múltiplas zonas ópticas (4,0, 5,0 e 6,0 mm) em pacientes alto míopes, observaram que aos 6 meses de pós-operatório, 38,8%

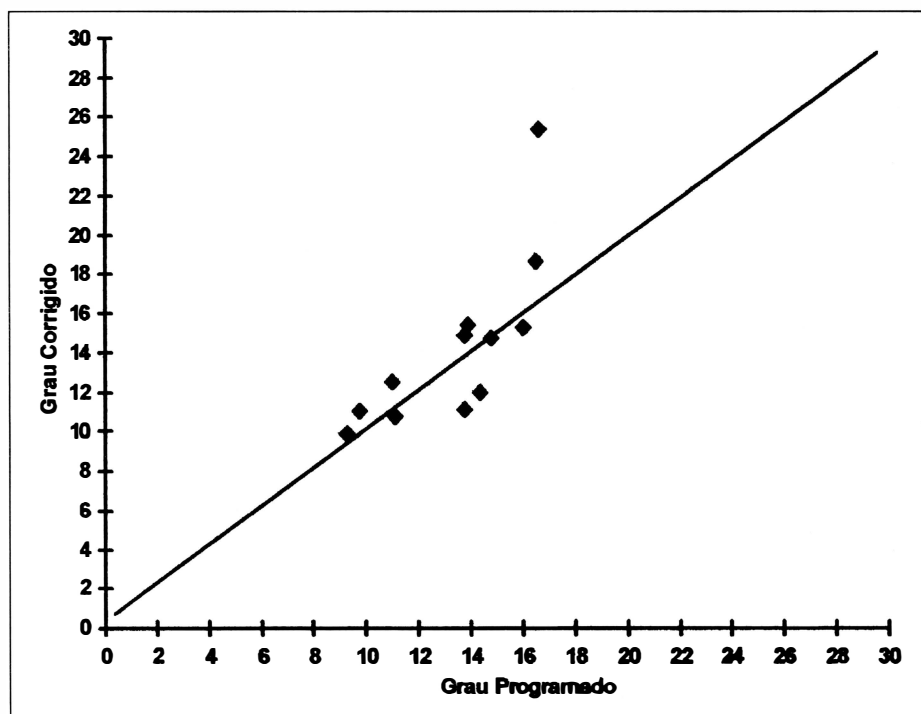


Fig.2 - Relação do equivalente esférico miópico, em módulo, entre o tratamento programado e o grau corrigido no pós-operatório de 6 meses, de pacientes alto míopes submetidos à fotoceratectomia refrativa intra-estromal.

**Oftalmoscopia Indireta:**

Dos 12 olhos avaliados, 4 (33,33%) apresentavam alterações da retina periférica que necessitaram fotocoagulação profilática com laser de Argônio, sendo 3 olhos (25%) por degeneração lattice e 1 olho (8,33%) por apresentar rotura periférica.

Nas avaliações pós-operatórias não se observou aparecimento de novas alterações retinianas.

corrigida por óculos, atingida pelos pacientes no pós-operatório de 6 meses. Neste período, 82,3% dos olhos tinham acuidade visual corrigida, por óculos, melhor ou igual a 0,5. Quatro olhos (33,3%) mantiveram a mesma acuidade visual pré-operatória e outros 4 olhos (33,3%) perderam de uma a três linhas de visão. Na literatura tem se encontrado resultados melhores que o desta série, onde BURATTO et al.<sup>13</sup>

dos olhos tiveram regressão do tratamento programado. Achados semelhantes foram obtidos por KRUEGER et al. <sup>7</sup> e, devido aos altos índices de regressão do tratamento programado, questionaram a validade do PRK com multi zonas ópticas para cirurgia da alta miopia.

A média ceratométrica pós-operatória foi significativamente menor que a pré-operatória. Houve um aplanamento médio de 6,91 em relação pré-operatório e uma relação de 0,50 entre a variação da média ceratométrica com a variação da média do equivalente esférico refracional. Nossos resultados são semelhantes aos encontrados por BURATTO et al. <sup>13</sup> e SWINGER et al. <sup>16</sup> que obtiveram um coeficiente de 0,48.

A avaliação da transparência corneana nesta série torna-se mais difícil, pois além do processo cicatricial da ceratectomia fotorrefrativa há as alterações estromais de interface secundárias à microceratectomia, comuns nas cirurgias lamelares <sup>16, 20</sup>.

Neste estudo observou-se desenvolvimento de opacidade corneana em 16,66% dos olhos. Sendo opacidade mais intensa ocorreu no paciente 5, que perdeu o disco na primeira semana de pós-operatório, permanecendo com defeito epitelial prolongado que segundo DITZEM et al. <sup>22</sup>, pode influenciar o aparecimento desta complicação.

Outros autores encontraram resultados diferente dos nossos em relação ao desenvolvimento de opacidade <sup>13, 14, 15</sup>. Esta discordância pode estar relacionada ao número de pacientes estudados, ao rigor da avaliação utilizada e à variação da resposta cicatricial dos pacientes. No entanto a incidência de opacidade com a LASIK tem sido menor que o PRK para tratamento da alta miopia <sup>10, 19</sup>, que pode estar relacionada à menor produção de prostaglandina E2 e com isto, menor produção de mediadores inflamatórios, menor estímulo à multiplicação de ceratócitos e, conseqüentemente, menor incidência de opacidade <sup>17, 21</sup>.

O crescimento epitelial de interface é uma das complicações mais frequentes nos procedimentos refrativos lamelares <sup>3</sup>. Em nosso estudo, observou-se incidência de cisto epitelial de interface em 41,6% sendo que dois destes, tiveram deslocamento do disco no primeiro pós-operatório, resultado pior que o encontrado na literatura, onde a incidência de cisto epitelial é descrita numa frequência que varia de 0 a 5% <sup>13, 15</sup>. Outras alterações de interface como depósitos metálicos, talco de luva e filamentos de algodão, geralmente estão relacionadas aos materiais utilizados, mas não interferem no resultado final <sup>3</sup>.

Apesar do pequeno número de pacientes estudados, nossos resultados mostraram que a LASIK é um procedimento promissor, onde a sua eficácia foi demonstrada pela redução do equivalente esférico refracional dos alto míopes, melhora da média da acuidade visual sem correção nos períodos pós-operatórios, em relação ao pré-operatório. Porém o procedimento é um método inseguro por ter diminuído a acuidade visual corrigida de uma a três linhas em 33,3% dos pacientes, apresentando altos índices de complicações como deslocamento do disco (16,66%) e perda do disco (8,33%), crescimento epitelial de interface (33,32%), depósitos metálicos de interface (58,33%).

O desenvolvimento de estudos controlados com maior seguimento, poderá confirmar e melhorar os resultados desta série, universalizando assim a utilização desta técnica como opção cirúrgica da alta miopia.

---

#### SUMMARY

---

*Developed since 1991, laser intrastromal keratomileusis (LASIK) is a new surgical choice for high myopic patients. This study was conducted with 12 eyes of 9 high myopic patients (4 men and 5 women), submitted to intra stromal*

*refractive photokeratectomy.*

*A microkeratotome (Clear corneal molder®) and a 193 nm ArF excimer laser OmniMED (Summit Technology, Waltham, MA, EUA), with a radiant exposure of 160 to 180 mJ/cm<sup>2</sup>, a repetition rate of 10 Hz and maximum ablation diameter of 5 mm, was used.*

*The mean spherical equivalent preoperative refraction reduced from -13.39 to +0.89 on the sixth month of postoperative follow up.*

*The mean pre operative visual acuity of 0.65 changed to 0.64, which was not a significant difference. It was observed a significant variation of 6.91 between the keratometric means pre and post operative follow up of 6 months and a relationship of 0.50, between the mean keratometric and the mean spherical equivalent refraction variations. The following complications were observed: disc loss in one patient (8.33%), disc dislocation in 2 patients (16.66%), interface metallic deposit in 7 patients (58.33%), folds in the cap in 8 patients (66.64%), epithelial cysts in 4 patients (33.32%), infection in one patient (8.16%) and ocular hypertension in two patients (16.66%).*

*Based on the results, laser intrastromal keratomileusis (LASIK) have shown to be a promising procedure for its efficiency in improving the visual acuity without correction and reducing the myopic spherical equivalent. However, it doesn't offer much safety due to the high incidence of complications observed and the loss of the best corrected visual acuity line.*

**Key words:** High myopia; Keratomileusis; Excimer laser; Photo refractive keratectomy.

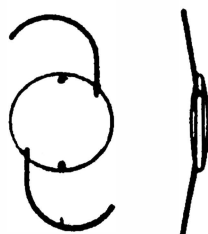
**REFERÊNCIAS BIBLIOGRÁFICAS**

1. BARRAQUER, J. I. - Cirurgia refractiva de la cornea. Tomo I. Inst. Barraquer de America, ed. Bogotá, 1989, 620p.
2. SWINGER, C. A.; KRUMEICH, J.; CASSIDAY, D. - Planar lamellar refractive keratoplasty. *J. Refract. Surg.*, **2**: 17-24, 1986.
3. AMERICAM ACADEMY OF OPHTHALMOLOGY (AAO) - Keratophakia and keratomileusis. *Ophthalmology*, p. 65-70, 1988 (Instrument and book suppl.).
4. WARING, G. O., 3d. - Making sense of keratopeak IV: classification of refractive surgery, 1992. *Arch. Ophthalmol.*, **110**: 1385-91, 1992.
5. MAGUEN, E.; SALZ, J. J.; NESBURN, A. B.; WARREN, C.; MACY, J. I.; PAPAIOANNOU, T.; HOFBAUER, J.; BERLIN, M. - Results on excimer laser photorefractive keratectomy for correction of the myopia. *Ophthalmology*, **101**: 1548-56, 1994.
6. SHER, N. A.; BARAK, M.; DAYA, S.; DEMARCHI, J.; TUCCI, A.; HARDTEN, D. R.; FRANTZ, J. M.; EIFERMAN, R. A.; PARKER, P.; TELFAIR, W. B., 3d.; LANE, S. S.; LINDSTRON, R. L. - Excimer laser photorefractive keratectomy in high myopia. A multicenter study. *Arch. Ophthalmol.*, **110**: 935-43, 1992.
7. KRUEGER, R. R.; TALAMO, J. H.; McDONNELL, M. B.; VARNELL, R. J.; WAGONER, M. D.; McDONNELL, P. J. - Clinical analysis of excimer laser photorefractive keratectomy using a multiple zone technique for severe myopia. *Am. J. Ophthalmol.*, **119**: 263-74, 1995.
8. PEYMAN, G. A.; BADARO, R. M.; KHO-OBEHI, B. - Corneal ablation in rabbits using an infrared (2,9- $\mu$ m) Erbium: YAG laser. *Ophthalmology*, **96**: 1160-70, 1989.
9. PALLIKARIS, I. G.; PAPATZANAKI, M. E.; STATHI, E. Z.; FRENSCHOCK, O.; GEORGIA-DIS, A. - Laser in situ keratomileusis. *Lasers Surg. Med.*, **10**: 463-68, 1990.
10. PALLIKARIS, I. G.; PAPATZANAKI, M. E.; SIGANOS, D. S.; TSILIMBARES, M. K. - A corneal flap technique for laser in situ keratomileusis. Human studies. *Arch. Ophthalmol.*, **145**: 1699-701, 1991.
11. SIEGEL, S. - Estadística no paramétrica. Ed. trillas, Mexico - 1975, 346p.
12. ASSIL, K. K.; QUANTOCK, A. J. - Wound healing in response to keratorefractive surgery. *Surv. Ophthalmol.* **3**: 289-301, 1993.
13. BURATTO, L.; FERRARI, M.; RAMA, P. - Excimer laser intrastromal keratomileusis. *Am. J. Ophthalmol.*, **113**: 291-95, 1992.
14. FIANDER, D. C.; TAYFOUR, F.; FRCSC - Excimer laser in situ keratomileusis in 124 myopic eyes. *J. Refract. Surg.*, **11**(suppl.): 234-38, 1995.
15. SALAH, T.; WARING, G. O.; EL MAGHRABY, A.; MOADEL, K.; GRIMM, A. S. - Excimer laser in situ keratomileusis under a corneal flap for myopia of 2 to 20 diopters. *Am. J. Ophthalmol.*, **121**: 143-55, 1996.
16. SWINGER, C. A.; BARKER, B. A. - Prospective evaluation of myopic keratomileusis. *Ophthalmology*, **91**: 785-92, 1984.
17. SEILER, T. & MCDONNELL, P. J. - Excimer laser photorefractive keratectomy. *Survey of Ophthalmol.*, **40**: 89-118, 1995.
18. BAS, A. M.; ONNIS, R. - Excimer laser in situ keratomileusis for myopia. *J. Refract. Surg.*, **11**(suppl.): 229-33, 1995.
19. HEITZMANN, J.; BINDER, P. S.; KASSAR, B. S.; NORDAN, L. T. - The correction of high myopia using the excimer laser. *Arch. Ophthalmol.*, **111**: 1627-34, 1993.
20. ZAVALA, E. Y.; KRUMEICH, J.; BINDER, P. S. - Laboratory evaluation of freeze vs nonfreeze lamellar refractive keratoplasty. *Arch. Ophthalmol.*, **105**: 1125-28, 1987.
21. SZERENYI, K. D.; CAMPOS, M.; MCDONNELL, P. J. - Prostaglandin E2 production after lamellar keratectomy and photorefractive keratectomy. *J. Refract. Corneal Surg.*, **10**: 413-16.
22. DITZEN, K.; ANSCHÜTZ, T.; SCHRÖDER, E. - Photorefractive keratectomy to treat low, medium, and high myopia: A multicenter study. *J. Refract. Surg.*, **20**(Suppl.): 234-38, 1993.

APPALENS

"C" LOOP DESIGN

MULTIPIECE POSTERIOR CHAMBER IOL LENSES



Biconvex, Power: 8--30D com incremento de 0.5D  
 Dia. Ótico: 6,5 mm, Comprimento Total: 13,00 mm  
 Consante: 118.2  
 Alça: Azul, PMMA com dia. 0,16 mm, 2 furos de 0,35 mm  
 Ótica: PMMA com absorvente UV

R\$ 16,00 a unidade  
 (Lote mínimo de venda 25 unidades)

MEDSERV

Rua Adib Auada, 41 • Granja Viana 06700-000 • Cotia SP  
 Fone/Fax: (011) 492-5051 • 7922-1667 • 492-3484