

# Retinopatia diabética

## *Diabetic retinopathy*

Márcio B. Nehemy\*

---

### INTRODUÇÃO

---

O *diabetes mellitus* é uma doença complexa, multifatorial, caracterizada pela ausência absoluta ou relativa de insulina. A definição de *diabetes mellitus* tem-se modificado consideravelmente nos últimos anos, havendo, no presente, critérios clínicos e laboratoriais para se estabelecer o seu diagnóstico. O diabetes afeta aproximadamente cinco milhões de brasileiros e lesa vários órgãos, incluindo os rins, os nervos periféricos e, particularmente, os olhos. Denomina-se retinopatia diabética (RD) o conjunto de alterações retinianas e vítreas causadas pelo diabetes. A retinopatia diabética é a segunda causa de cegueira irreversível, precedida apenas pela Degeneração Macular Relacionada à Idade. É a principal causa de cegueira entre 25 e 75 anos de idade. Cerca de 40% dos diabéticos têm algum grau de retinopatia (geralmente discreto); 80% dos diabéticos têm a retinopatia depois de 25 anos de duração do diabetes, e 2% dos diabéticos são legalmente cegos. Na maioria dos diabéticos, a cegueira pode ser prevenida se a retinopatia for detectada precocemente, e o tratamento adequado for realizado oportunamente. O tratamento da retinopatia diabética sustenta-se em um tripé: bom controle clínico, fotocoagulação com raios *laser* e vitrectomia.

O *laser* tem um papel fundamental no tratamento da retinopatia diabética e visa primordialmente à prevenção da perda visual. Na maioria dos pacientes, a aplicação do *laser* não melhora a visão já perdida. Dessa forma, o melhor momento para se iniciar o tratamento é antes que o paciente apresente baixa de acuidade visual, ou outros sintomas visuais. Infelizmente, devido ao fato de a baixa de acuidade visual ser freqüentemente um sintoma tardio da retinopatia diabética, muitos pacientes permanecem sem diagnóstico, mesmo quando sua doença já está causando lesões retinianas graves. O resultado é que muitos

pacientes são examinados tardiamente, perdendo-se, assim, a oportunidade de prevenir complicações importantes da retinopatia diabética. Compreende-se, assim, a importância de se examinar cuidadosamente a retina dos pacientes diabéticos, mesmo que eles ainda não apresentem sintomas visuais. Em princípio, todo paciente diabético deve ser submetido à oftalmoscopia tão logo tenha sido diagnosticado o diabetes. Se não houver sinais de retinopatia, ou se houver apenas raros microaneurismas, ele deverá ser reexaminado anualmente.

---

### PATOGÊNESE

---

É provável que a hiperglicemia prolongada, associada a fatores genéticos ou adquiridos, seja a causadora das complicações do diabetes. Existe uma estreita relação entre a duração do diabetes e a prevalência da retinopatia diabética. Estudos epidemiológicos norte-americanos<sup>1</sup>, realizados no início da década de 80, mostram que, para o diabetes tipo I, insulino-dependente, diagnosticado antes dos 30 anos de idade, a prevalência de retinopatia diabética varia de 17%, em pacientes com menos de cinco anos de duração do diabetes, a 98%, em indivíduos com diabetes há mais de 15 anos. A maioria desses pacientes apresenta os graus menos avançados da retinopatia. Há também uma estreita relação entre a prevalência da forma mais grave da retinopatia — a retinopatia diabética proliferativa — e a duração do diabetes. Para o diabetes insulino-dependente, tipo I, a prevalência de retinopatia diabética proliferativa (RDP), 15 anos após o início do diabetes, é de 25%. Embora seja mais difícil precisar o início do diabetes tipo II — não insulino-dependente — existe também uma estreita relação entre o tempo de duração da doença e a prevalência da RD. É provável que, no presente, com o melhor controle clínico do diabetes, esses percentuais sejam menores.

A vasodilatação retiniana, notada na retinopatia diabética, é, provavelmente, uma resposta auto-regulatória a estímulos locais ou sistêmicos, associados ao estado diabético<sup>2</sup>. A vasodilatação retiniana crônica é acompanhada por três alterações básicas: degeneração do pericito retiniano, espessa-

---

\* Chefe do Serviço de Vítreo e Prof. Adjunto da Faculdade de Medicina da UFMG. Chefe do Departamento de Retina e Vítreo do Instituto da Visão (Belo Horizonte - MG).

---

mento da membrana basal endotelial e proliferação da célula endotelial. A perda do pericito leva à perda da integridade capilar e à perda do controle da proliferação da célula endotelial. O espessamento da membrana basal leva a uma alteração da capacidade de ultrafiltração e à conseqüente passagem anormal de proteínas do soro para a retina extravascular e para o vítreo. A proliferação de células endoteliais é o prenúncio da formação de neovasos.

Alguns achados clínicos e laboratoriais constituem fatores de risco para o desenvolvimento da retinopatia diabética. Doença renal, evidenciada por proteinúria e elevação da uréia e da creatinina no sangue, freqüentemente é acompanhada de retinopatia. Cerca de 35% dos pacientes com retinopatia diabética assintomática têm proteinúria e níveis elevados de uréia e de creatinina no sangue<sup>3</sup>. A literatura mostra que há uma boa correlação entre hipertensão arterial e retinopatia diabética. Entretanto, quando os pacientes com nefropatia são excluídos, a pressão sangüínea deixa de ser um fator de risco tão importante<sup>4</sup>. Lípides séricos elevados e proteinúria acentuada estão associados ao desenvolvimento de RDP<sup>5,6</sup>. Por outro lado, pacientes com retinopatia diabética têm maior risco de desenvolver nefropatia diabética, enfarte do miocárdio, acidente vascular cerebral e amputação de membros<sup>5</sup>. A Aspirina na dosagem de 650mg/dia não altera o curso da retinopatia diabética, não afeta a acuidade visual e não influencia a incidência de hemorragia vitreoretiniana<sup>7</sup>. Em mulheres diabéticas que começam uma gravidez sem retinopatia, o risco de desenvolvimento de retinopatia diabética não proliferativa é de aproximadamente 10%. Cerca de 4% das mulheres grávidas portadoras de retinopatia diabética poderão apresentar a forma proliferativa<sup>8</sup>. Pacientes previamente tratadas com *laser* usualmente não apresentam piora da retinopatia durante a gravidez. O agravamento da retinopatia diabética que ocorre durante a gravidez usualmente regride após o parto<sup>8</sup>. Uma das anormalidades eletrofisiológicas mais precocemente encontradas em pacientes diabéticos é a redução dos potenciais oscilatórios do eletrorretinograma<sup>9</sup>. Essa anormalidade provavelmente reflete uma isquemia importante na camada nuclear interna da retina. A redução dos potenciais oscilatórios é um bom índice preditivo de progressão da retinopatia. Conforme aumenta a gravidade da retinopatia, surgem outras alterações eletrorretinográficas, tais como a redução da amplitude da onda B.

---

#### CLASSIFICAÇÃO

---

Classicamente, a retinopatia diabética é classificada em duas formas: uma não proliferativa, prevalente em cerca de 90% dos casos, e outra proliferativa, prevalente em cerca de 10% dos casos. A forma não proliferativa usualmente causa baixa de visão, discreta a moderada, devida ao edema macular. A forma proliferativa usualmente causa baixa de visão acentuada, devido a complicações retinóvitreas, principalmente a hemorragia vítrea e o descolamento de retina. Na retinopatia diabética não proliferativa (RDNP), as anormalida-

des do fundo de olho estão limitadas à retina. Essas anormalidades intra-retinianas freqüentemente precedem e acompanham as alterações proliferativas, que se desenvolvem na superfície da retina ou na cavidade vítrea. A retinopatia diabética proliferativa caracteriza-se pela presença de vasos sangüíneos neoformados e/ou de tecido fibroso, os quais se originam na retina ou no nervo óptico, e se estendem ao longo da superfície interna da própria retina ou do disco óptico, podendo, ainda, estender-se para o interior da cavidade vítrea.

A retinopatia não proliferativa é classificada como discreta, moderada e avançada. As formas discreta e moderada caracterizam-se pela presença de microaneurismas, hemorragias intra-retinianas, exsudatos duros, manchas algodinosas e edema macular. A forma não proliferativa avançada caracteriza-se pela presença de manchas algodinosas, hemorragias intra-retinianas, veias em rosário e alterações microvasculares intra-retinianas (IRMA). A presença de três ou mais destes últimos sinais é suficiente para classificar a retinopatia como não proliferativa avançada. Alternativamente, a retinopatia diabética pode ser classificada como não proliferativa avançada se houver pelo menos um dos seguintes achados: 1. presença de hemorragias intra-retinianas extensas em quatro quadrantes, 2. veias em rosário em dois ou mais quadrantes, e 3. IRMA em um quadrante (regra 4/2/1). A forma proliferativa caracteriza-se pela proliferação fibrovascular na papila ou na retina. Uma vez iniciada a fase proliferativa, põe-se em marcha um processo mutuamente destrutivo entre a retina e o vítreo, cujas conseqüências poderão ser extremamente graves para o olho. Se não forem tratados, cerca de 50% dos pacientes com retinopatia diabética proliferativa estarão cegos dentro de cinco anos<sup>10,11</sup>. Alguns sinais oftalmoscópicos estão associados a um risco aumentado de baixa de acuidade visual (BAV). São eles: presença de neovasos; localização de neovasos no disco óptico; neovasos com área maior do que ¼ de disco óptico e hemorragia vítrea. Olhos com esses achados clínicos são considerados como de alto risco de apresentar BAV, e devem ser tratados tão logo seja possível.

---

#### TRATAMENTO

---

O tratamento da retinopatia diabética envolve cuidados clínicos, fotocoagulação, criocoagulação e vitrectomia. Um bom controle clínico é fundamental para o controle da retinopatia diabética. Em pacientes sem retinopatia diabética, o controle rigoroso da glicemia reduz o risco de desenvolvimento de retinopatia diabética em 76% dos casos. Em pacientes que já têm retinopatia diabética, um controle glicêmico rigoroso reduz a progressão da retinopatia em 54% dos casos, reduz o risco de evolução da retinopatia para as suas formas mais graves (RDNP avançada e RDP) em 47% dos casos, e reduz a necessidade de *laser* em 56% dos casos<sup>12</sup>. Níveis elevados de lipídeos séricos estão associados tanto ao desenvolvimento como à gravidade dos exsudatos duros. Pacientes com elevados níveis de colesterol total, ou colesterol

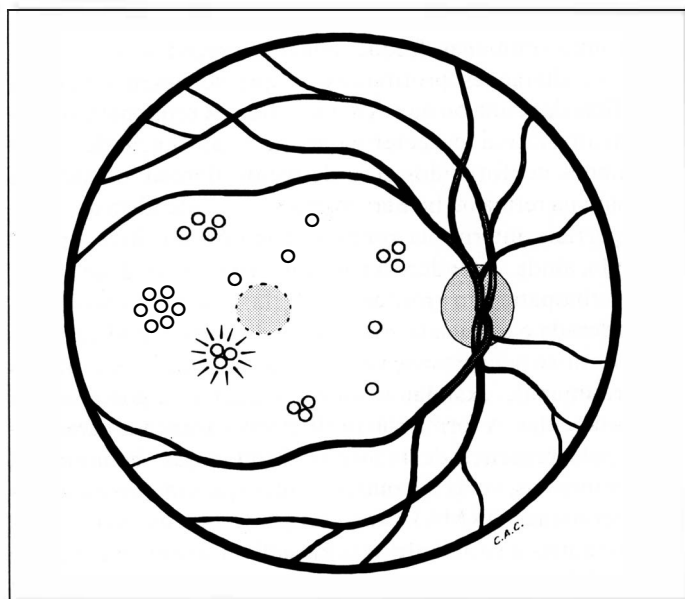


Fig. 1 - Representação esquemática da fotocoagulação focal ou seletiva, utilizada para tratamento do edema macular focal. Utilizam-se miras de 50 a 200 $\mu$ , tempo de exposição de 0,1s e potência suficiente para causar um branqueamento ou escurecimento dos microaneurismas. Deve-se evitar tratar a uma distância menor do que 500 $\mu$  da fóvea central.

lipoprotéico de baixa densidade (LDLC) têm um risco duas vezes maior de apresentar exsudatos duros do que pacientes que apresentam níveis séricos normais desses lipídeos<sup>6</sup>. Dessa forma, a diminuição dos lipídeos séricos elevados pode reduzir o risco de perda visual em pacientes com retinopatia diabética.

A fotocoagulação com raios *laser* tem um impacto extraordinário sobre a retinopatia diabética. Impede a perda de visão em mais de 90% dos casos, quando iniciada precocemente. Para pacientes com retinopatia proliferativa de alto risco, o risco de perda de visão severa (20/800 ou pior) é reduzido em mais de 50% dos casos, após 16 meses de seguimento<sup>11</sup>. Para RDNP com edema macular clinicamente significativo o *laser* reduz o risco de incidência de baixa de visão de 16% para 7%, após dois anos, e de 24% para 12%, após três anos<sup>13</sup>. Uma dúvida freqüente é saber quando se deve indicar o tratamento com raios *laser*. O *laser* está indicado na vigência de retinopatia diabética proliferativa, ou quando houver retinopatia diabética não proliferativa com edema macular clinicamente significativo (EMCS). A caracterização de EMCS envolve pelo menos uma das seguintes situações: 1. espessamento da retina localizado a pelo menos 500 $\mu$  do centro da mácula; 2. exsudatos duros localizados a pelo menos 500 $\mu$  do centro da mácula, se associados com espessamento de retina adjacente; 3. espessamento da retina, com pelo menos um disco de diâmetro (DD) de área, parte do qual localizado a pelo menos 1 DD do centro da mácula<sup>13</sup>. EMCS é portanto um edema que já envolve ou provavelmente envolverá o centro da mácula. O EMCS pode ser tratado por meio de três técnicas básicas: 1. Tratamento seletivo, para casos de edema focal (Fig.1); 2. *Grid* ou 3. *Grid seletivo*, para tratamento do edema difuso (Fig.

2 e 3). A forma não proliferativa avançada deve ser acompanhada a cada dois a quatro meses; mas, se não for possível fazer esse acompanhamento, deve-se realizar o tratamento com panfotocoagulação. Para a forma proliferativa deve-se realizar a panfotocoagulação (PFC), em uma a quatro sessões, com um total de 1.000 a 2.000 disparos (Fig.4). Nos casos que apresentam EMCS, o tratamento do edema macular (focal ou em *grid*) deve preceder a panfotocoagulação em algumas semanas. Esse procedimento reduz a incidência de edema macular após a panfotocoagulação. Um dos objetivos do *laser* é tratar os microaneurismas que extravasam líquido, e as áreas com extravasamento difuso, proporcionando, assim, a redução do edema. Na forma proliferativa, com áreas extensas de isquemia, o uso do *laser* objetiva a transformação dessas áreas hipóxicas - que supostamente estimulam a formação de neovasos - em cicatrizes "anóxicas", que requerem pouco oxigênio para o seu metabolismo, e possivelmente não produzem fatores vasogênicos. Em casos de neovascularização papilar, esse tratamento é particularmente útil para a regressão dos neovasos. É provável, também, que o *laser* reduza as necessidades de oxigênio da retina como um todo e redirecione o fluxo sanguíneo para o tecido retiniano remanescente, mais nobre. O *laser* pode também destruir diretamente os neovasos na superfície da retina. É provável que outros importantes mecanismos de ação, tais como o debridamento e a revitalização do epitélio pigmentar da retina, estejam também envolvidos no tratamento com *laser*. Abordá-los em maior profundidade, entretanto, foge aos objetivos gerais desta apresentação. É importante ressaltar que o *laser* pode ter efeitos colaterais importantes, tais como: redução da visão

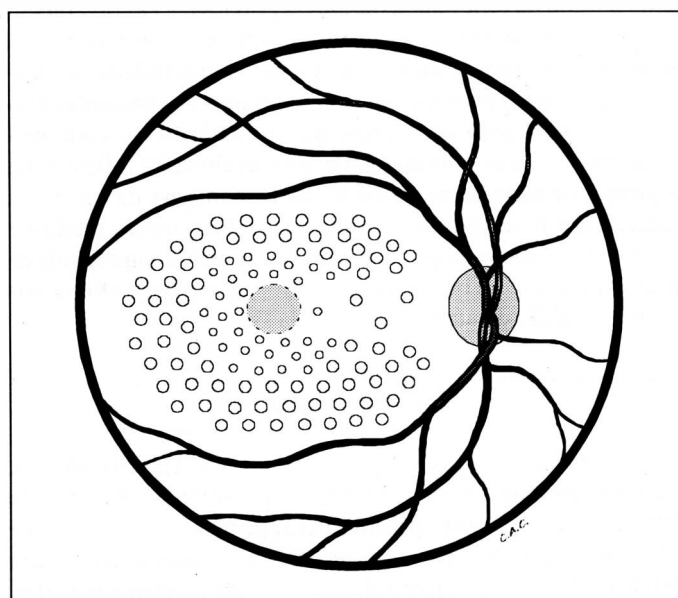


Fig. 2 - Representação esquemática da fotocoagulação em *grid*, para tratamento do edema difuso. Utilizam-se miras de 50 a 200 $\mu$  com potência suficiente para causar uma fotocoagulação discreta (leve branqueamento). Deve-se deixar um espaço de pelo menos 200 $\mu$  entre as marcas de *laser*. Deve-se evitar tratar a uma distância menor do que 500 $\mu$  da fóvea central.

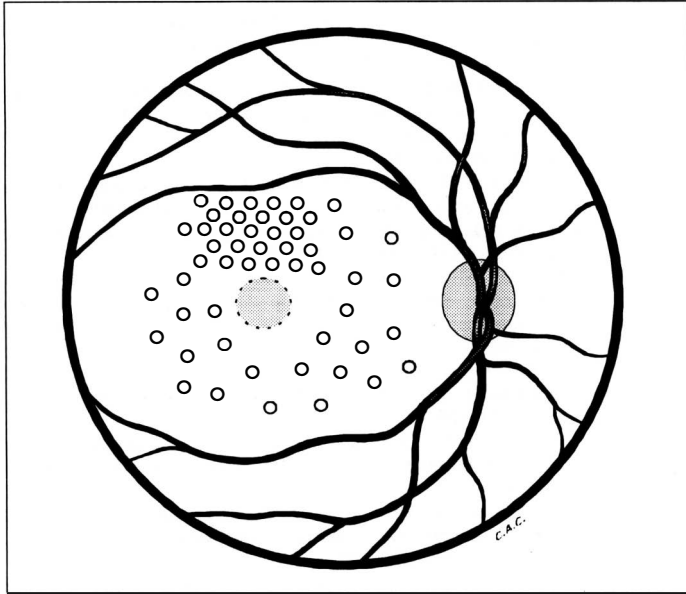


Fig. 3 - Representação esquemática da fotocoagulação em *grid* seletivo. A fotocoagulação é realizada seletivamente nas áreas de extravasamento focal e, em *grid*, na área de edema difuso. Deve-se evitar tratar a uma distância menor do que 500 $\mu$  da fóvea central.

noturna, perda de campo visual e até mesmo decréscimo da visão central, por aumento do edema. Complicações mais raras incluem hemorragias vítreas, fotocoagulação acidental da fóvea, papilite, descolamentos exsudativos de retina e de coróide. A panfotocoagulação em uma única sessão aumenta o risco de complicações, e por esse motivo, deve ser implementada em três a quatro sessões, com intervalos semanais ou quinzenais. Deve-se ter presente que a fotocoagulação com raios *laser* é um tratamento relativamente empírico, não atua sobre a causa e, sim, sobre o efeito e, por necessidade, é destrutivo. Esse tratamento deve, assim, ser realizado com parcimônia, de forma a manter os seus efeitos indesejáveis em um mínimo tolerável.

A criocoagulação é uma modalidade terapêutica válida para casos de hemorragia vítrea maciça que não se reabsorve espontaneamente, desde que não haja tração vitreoretiniana significativa. Pode também ser eventualmente realizada como tratamento complementar da panfotocoagulação.

É fundamental que os pacientes diabéticos sejam submetidos periodicamente a exames oftalmológicos. Embora a retinopatia diabética seja infreqüente em pacientes com *diabetes mellitus* diagnosticado há menos de cinco anos, muitas vezes é difícil precisar o início da doença, e dessa forma, em princípio, todo paciente diabético deve ser submetido à oftalmoscopia, tão logo tenha sido diagnosticado o diabetes. Se não houver sinais de retinopatia, ou se houver apenas raros microaneurismas, o diabético deverá ser reexaminado anualmente. Pacientes com RDNP discreta, sem edema macular clinicamente significativo (EMCS), devem ser reavaliados a cada nove meses. Pacientes com RDNP moderada sem EMCS devem ser reavaliados a cada seis meses. Pacientes

com RDNP avançada devem ser reavaliados a cada quatro meses, e pacientes com RDP devem ser reexaminados no período de dois a três meses. Pacientes tratados com raios *laser* devem ser reavaliados no período de dois a quatro meses, para se verificar se houve ou não estabilização da retinopatia, e devem ser submetidos a novo tratamento, se a RD não estiver estabilizada.

Muitos casos, por se apresentarem em estágio avançado, não são passíveis de tratamento por *laser*. Tais casos devem ser abordados por técnicas de vitrectomia. Os objetivos fundamentais da vitrectomia são tratar complicações preexistentes, tais como hemorragia vítrea e descolamento de retina, e evitar a progressão da retinopatia, removendo a hialóide posterior que direciona os neovasos para a cavidade vítrea. As principais indicações de vitrectomia<sup>14</sup> são: 1. hemorragia vítrea maciça, que não é reabsorvida espontaneamente em seis meses (diabetes tipo II), ou no período de um a três meses (diabetes tipo I); 2. descolamento de retina tracional, com envolvimento recente (menos de seis meses) da mácula; 3. descolamento de retina tracional e regmatogênico; 4. proliferação fibrovascular progressiva severa; 5. hemorragia vítrea com neovascularização iriana progressiva; 6. hemorragia pré-macular densa associada a proliferação fibrovascular severa; 7. glaucoma eritroclástico (*ghost cell glaucoma*) rebelde à terapêutica hipotensora; 8. tração macular progressiva; 9. edema macular associado a tração vítreo-macular; 10. proliferação fibrovascular hialóide anterior. Considerando todos os casos cirúrgicos, a vitrectomia proporciona acuidade visual melhor que 20/100 em cerca de 80% dos casos, e visão ambulatorial (AV > 5/200) em cerca de 80% dos casos. Os resultados funcionais dependem fundamentalmente da circulação retiniana e da complexidade anatômica

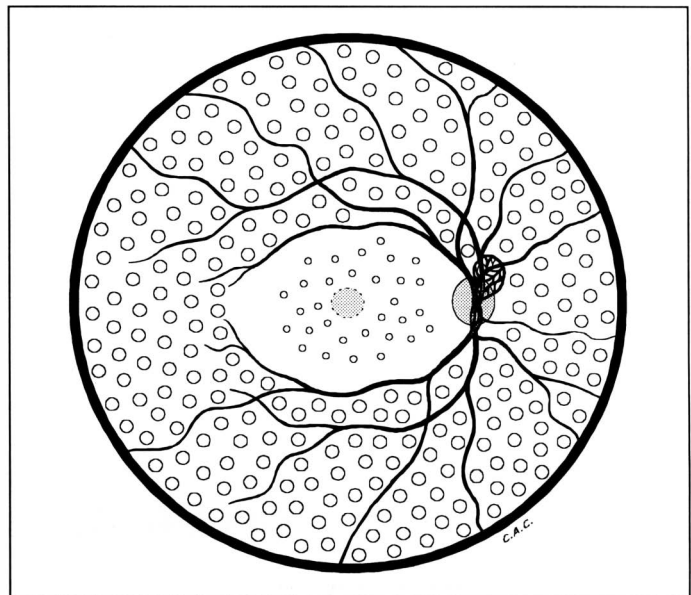


Fig. 4 - Representação esquemática da panfotocoagulação - Na mácula utiliza-se miras de 50 a 200 $\mu$  evitando-se tratar a uma distância menor do que 500 $\mu$  da fóvea central. As demais regiões são tratadas com miras de 500 $\mu$ .

do olho no pré-operatório. Em presença de isquemia retiniana significativa, o prognóstico é reservado, e quanto menos complexa for a inter-relação vítreoretiniana no pré-operatório, melhor será o prognóstico. Um efeito extremamente importante da cirurgia vítrea é que mais de 90% dos casos se mantêm estáveis a longo prazo, se a cirurgia for bem sucedida e não ocorrerem complicações nas primeiras semanas de pós-operatório.

Em conclusão, uma melhor compreensão da fisiopatologia da retinopatia diabética cria as bases e o racional para a sua terapêutica. Um bom controle clínico, com ênfase no controle da glicose e dos lípides séricos, reduz o risco tanto do desenvolvimento quanto da evolução da retinopatia diabética. O tratamento com raios *laser* reduz significativamente o risco de perda visual. As modernas técnicas de vitrectomia podem recuperar parcialmente a visão de olhos gravemente afetados pela retinopatia diabética. Um notável progresso, portanto, foi feito no sentido de melhor conduzir uma doença que foi descrita como não prevenível e intratável há apenas três décadas<sup>15</sup>. É fundamental que se estabeleçam projetos bem definidos para prevenir a cegueira causada pelo diabetes. Os pontos principais desses projetos devem incluir a educação continuada da comunidade médica, o amplo esclarecimento da população e o estabelecimento de mecanismos para um referenciamento oportuno e um tratamento adequado.

---

#### REFERÊNCIAS BIBLIOGRÁFICAS

---

1. Klein R, Klein Bek, Moss SE, Davis MD, Demets DL. The Wisconsin Epidemiologic Study of Diabetic Retinopathy II. Prevalence and Risk of Diabetic Retinopathy when age at Diagnosis is less than 30 years. Arch Ophthalmol 1984;102:520-6.
2. Mcmeel JW, Jalkh AE. Vitreous changes in vascular diseases. In: Schepens CL, Neetens A (ed.). The vitreous and vitreoretinal Interface, Springer-Verlag, New York 1987;9:133-53.
3. Feldman JN, Hirsch SR, Beyer MM et al. Prevalence of diabetic nephropathy at any time of treatment for diabetic retinopathy. In Friedman EA, L'Esperance FA (eds.): Diabetic Renal-Retinal Syndrome, vol. 2, p.9. New York, Grune & Stratton, 1982.
4. Janka HV, Warram JH, Rand LI et al. Risk factors for progression of background retinopathy in long-standing IDDM. Diabetes 1989;38:460-7.
5. Klein R, Klein Bek, Moss SE. The epidemiology of proliferative diabetic retinopathy - Diabetes Care 1992;15:1875-91.
6. Chew EY, Klein ML, Ferris, FL, Remaley NA. The Early Treatment Diabetic Retinopathy Study research group. Association of elevated serum lipids with retinal hard exudate in diabetic retinopathy. ETDRS report # 22. Arch Ophthalmol 1996;114:1079-84.
7. Early Treatment Diabetic Retinopathy Study Research Group: Effects Of Aspirin Treatment On Diabetic Retinopathy. ETDRS report # 8. Ophthalmology 1991;98:757-65.
8. Ohrt V. The influence of pregnancy on diabetic retinopathy with special regard to the reversible changes shown in 100 pregnancies. Acta Ophthalmol 1984;62:603-10.
9. Bresnick GL, Korth K, Groo A et al. Eletroretinographic oscillatory potentials predict progression of diabetic retinopathy. Preliminary report. Arch Ophthalmol 1984;102:1307-15.
10. Beetham WP. Visual Prognosis of proliferating diabetic retinopathy. Br J Ophthalmol 1963;47:611-9.
11. Diabetic Retinopathy Study Research Group. Photocoagulation treatment of proliferative diabetic retinopathy: clinical application of Diabetic Retinopathy Study (DRS) findings, DRS report number 8. Ophthalmology 1981;88:583-600.
12. The Diabetic Control and Complication Trial Research Group. The effect of intensive diabetes treatment and the progression of diabetic retinopathy in insulin-dependent *diabetes mellitus*. Arch Ophthalmol 1995;113:36-51.
13. Early Treatment Diabetic Retinopathy Study Group. Photocoagulation for diabetic macular edema: Early treatment diabetic retinopathy study report number 1. Arch Ophthalmol 1985;103:1796-806.
14. Ho T, Smiddy WE, Flynn HW. Vitrectomy in the management of Diabetic Eye Disease. Surv Ophthalmol 1992;37:190-202.
15. Duke-Elder S. System of Ophthalmology, Vol. 10. St. Louis, CV Mosby, p.410, 1967.

## Novidades na Internet!!!

Agora no site CBO você tem disponível todas as informações na íntegra dos Arquivos Brasileiros de Oftalmologia

<http://www.cbo.com.br/abo>