

Ceratocone suspeito em pacientes candidatos à ceratotomia radial

Keratoconus suspects in patients candidate to radial keratotomy

Renato Augusto Neves (1)
Paulo Schor (2)
Regina M. Nosé (3)
Walton Nosé (4)

RESUMO

Pacientes portadores de ceratocone inicial ou que apresentam cones em áreas fora do eixo visual, dificilmente podem ser identificados por métodos tradicionais como a refração e a ceratometria central. Portadores de ceratocone submetidos a Ceratotomia Radial (CR) podem ter resultados desastrosos que invariavelmente evoluem para Ceratoplastia Óptica. Examinou-se 128 pacientes candidatos a CR que apresentavam miopia entre 2,25 e 6,75 dioptrias e astigmatismo ceratométrico de menos de 3,50 dioptrias, através de videoceratografia bilateral - "Corneal Analysis System" (EyeSys®). Utilizou-se como parâmetros para a definição de ceratocone suspeito diferença maior do que 2 dioptrias entre os hemimeridianos mais curvos superior e inferior a 3mm do centro óptico, assim como a presença de uma área central ou paracentral com mais de 47 dioptrias. Também foram classificados como ceratocones suspeitos os pacientes que apresentavam diferença ceratométrica entre um olho e outro maior do que 2 dioptrias na mesma localização. Identificou-se padrões suspeitos em 7 pacientes (5,7%), índice maior do que o esperado para a população em geral. Conclui-se a necessidade de avaliação da topografia corneana e seguimento a longo prazo destes pacientes antes da realização de cirurgia.

Palavras-chave: Ceratocone; Topografia corneana; Cirurgia refrativa; Ceratotomia radial.

INTRODUÇÃO

Pacientes portadores de ceratocone inicial ou que não atinjam o centro óptico, podem não ser diagnosticados quando examinados apenas com métodos tradicionais como a ceratometria ou a ceratoscopia. A ceratometria analisa apenas dois pontos distantes de 1,5 a 3,0 milímetros e a ceratoscopia permite somente a determinação de irregularidades com mais de 3 dioptrias.

Diversos autores descreveram pacientes portadores de ceratocone submetidos à ceratotomia radial com resultados desastrosos que invariavelmente evoluem para ceratoplastia óptica^{1,2}.

RABINOWITZ³ estudou as alterações por videoceratografia em pacientes portadores de ceratocone sugerindo um índice para a suspeita diagnóstica: dioptria inferior - dioptria superior maior do que 2 = ceratocone. Também é sugerido o diagnóstico

⁽¹⁾ Mestre em Oftalmologia, Pós Graduando nível doutorado (Escola Paulista de Medicina - EPM). Fellow Harvard Medical School

⁽²⁾ Pós Graduando nível mestrado (EPM)

⁽³⁾ Médica Oftalmologista - São Paulo/SP

⁽⁴⁾ Mestre e Doutor em Oftalmologia. Chefe do Setor de Cirurgia Refrativa (EPM)

Endereço para correspondência: Renato A. Neves - R. Caçapava 49 cj 11 - CEP: 01408-010 - São Paulo, SP, Brasil.

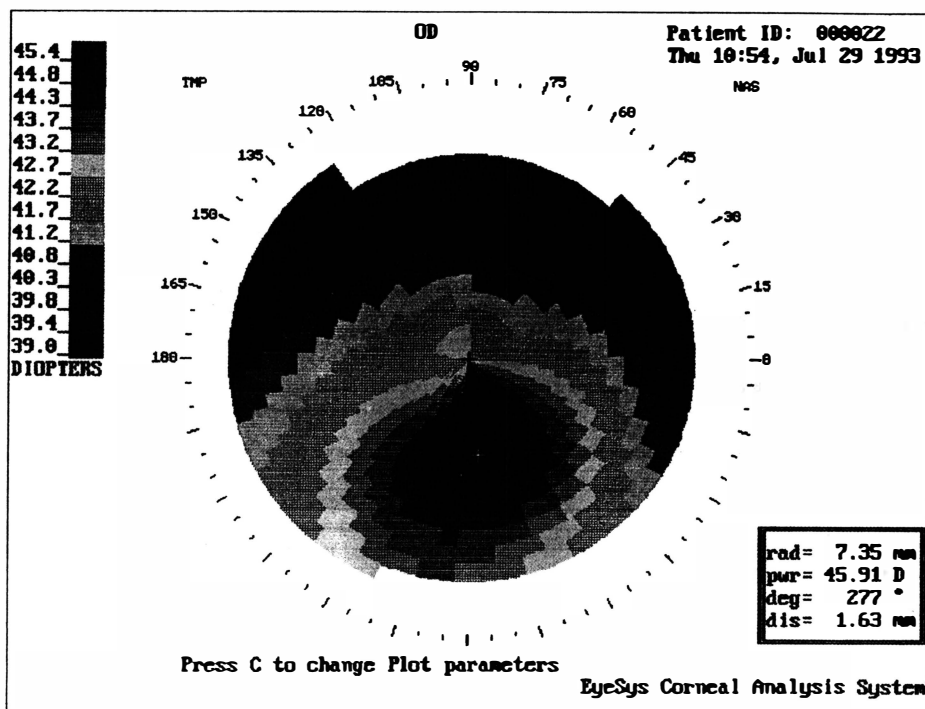


Figura 1 - Padrão topográfico típico de possível ceratocone - refração estática - 3,75 - -1,25 @ 170 ceratometria 42.00 x 43.50 @ 90 acuidade visual com correção 20/20.

quando existir uma área localizada de mais de 47 dioptrias. WARING⁴ em revisão sobre o tema sugere a denominação de ceratocone suspeito para estes casos.

Neste estudo examinou-se uma série de pacientes candidatos à ceratotomia radial através de videoceratografia, determinando-se a prevalência de casos suspeitos de ceratocone neste grupo.

PACIENTES E MÉTODOS

Examinou-se 128 pacientes candidatos a ceratotomia radial, 45 do sexo masculino (35%) e 83 (65%) do sexo feminino com idade variando de 21 a 42 anos (idade média de 29,2 anos). Os pacientes foram submetidos a exame biomicroscópico, ceratométrico, refração sob cicloplegia e videoceratografia de ambos os olhos pelo Corneal Analysis System (EyeSys®).

Foi utilizado como parâmetro para a definição de ceratocone suspeito dife-

rença maior do que 2 dioptrias entre os hemimeridianos mais curvos superior e inferior a 3mm do centro óptico, assim como a presença de uma área central ou paracentral com mais de 47 dioptrias. Também foram classificados como ceratocones suspeitos os pacientes que apresentassem diferença ceratométrica entre um olho e outro maior do que 2 dioptrias na mesma localização⁵.

RESULTADOS

Os pacientes apresentaram miopia entre 2,25 e 6,75 dioptrias e astigmatismo ceratométrico de menos de 3,50 dioptrias. Todos possuíam acuidade visual com a melhor correção de 20/30 ou melhor. Não foi diagnosticado nenhum caso de ceratocone pela biomicroscopia, ceratometria ou refração. Pacientes usuários de lente de contato dura que pudessem induzir astigmatismo foram excluídos. Sete pacientes (5,7%) foram identificados como

portadores de padrão suspeito de ceratocone através da topografia corneana (Figura 1).

DISCUSSÃO

Ceratocone é o termo descrito para o afinamento idiopático bilateral não inflamatório que leva a córnea a ter uma superfície cônica irregular. Os sintomas iniciais frustrados dificultam o diagnóstico precoce devendo o mesmo ser suspeitado em qualquer jovem com astigmatismo miópico progressivo. Sinais precoces incluem: reflexo em tessorá na retinoscopia, ceratometria irregular e miopia progressiva. Sinais tardios: afinamento central ou paracentral, estrias de Vogt, anel de Fleischer, astigmatismo irregular e opacidades corneanas. A característica histopatológica constitui-se no achado de descontinuidade na membrana de Bowman.

A correção óptica evolui de óculos para lentes de contato rígida e há necessidade de ceratoplastia em 10-20% dos casos, constituindo 8 a 12% de todos os transplantes realizados nos EUA. Epiceratoplastia e transplante lamelar são opções no tratamento cirúrgico⁶.

A literatura apresenta resultados distintos em relação à CR em pacientes com ceratocone confirmado ou suspeito. ALLEMANN et al.⁷ descreveram bons resultados em 4 olhos com imagem topográfica suspeita de ceratocone seguidos por 5 meses. SCHACHAR et al. Em 1981¹ submeteram 4 pacientes portadores de ceratocone à ceratotomia radial e não obtiveram bons resultados, sendo necessária ceratoplastia em 2 casos. BINDER et al. em 1987² também descreveram 3 pacientes que foram operados para a correção de miopia e evoluíram com a necessidade de ceratoplastia, tendo sido diagnosticado ceratocone ao exame anatomo-patológico.

MAGUIRE & BOURNE⁸ em 1989 observaram que pacientes portadores de ceratocone inicial sem alterações na biomicroscopia apresentavam achados

“típicos” na videoceratografia, por avaliar toda a superfície corneana.

Pacientes portadores de “ceratocone unilateral” após a análise pela videoceratografia mostraram olhos com padrões gráficos semelhantes, apesar de diferenças na curvatura do ápice do cone, e evolução ⁹.

Neste estudo observou-se uma prevalência de ceratocones suspeitos de 5,7%, maior do que o esperado para a população em geral (1/200).

Esses pacientes devem ser seguidos a longo prazo determinando-se a progressão do cone antes da realização de cirurgia.

O diagnóstico videoceratográfico preciso de ceratocone ainda não é possível nos casos iniciais. A topografia corneana auxilia na suspeita diagnóstica, que nem sempre é possível com os métodos tradicionais. O diagnóstico é aprimorado com estudos seriados nos mesmos pacientes de modo a determinar a evolução do quadro ¹⁰.

Provavelmente alguns dos casos classificados neste estudo como ceratocones suspeitos são na realidade córneas normais. Porém até que seja determinado um exato parâmetro para o diagnóstico precoce do ceratocone o estudo sistemático, com acompanhamento

através de topografia, paquimetria e biomicroscopia de todos os pacientes candidatos à ceratotomia radial deve ser realizado, como única forma de se prevenir resultados indesejáveis.

SUMMARY

Usual methods as keratometry and refraction can not rule out initial or off-centered keratoconus. Keratoconus submitted to Radial Keratotomy (CR) often result in disaster evolving to optic keratoplasty. 128 patients candidates to CR were evaluated by videokeratography to rule out keratoconus using Corneal Analysis System (EyeSys®). Patterns used to define possible keratoconus were a difference of inferior and superior hemimeridian at 3mm from the optic center over 2, and a steep central or paracentral area of more than 47 diopters. Differences between the 2 eyes of more than 2 diopters at the same area were also including criteria of keratoconus suspects. Seven patients (5.7%) were determined as keratoconus suspects. This observation is over the general population incidence of keratoconus. This

patients must be followed in a long term before performing the surgery.

REFERÊNCIAS BIBLIOGRÁFICAS

- 1 SCHACHAR, R. A.; BLACK, T. D. and HUANG, T. - Understanding RK. Denison, TX: LAL Publishing, 25-26, 1981.
- 2 BINDER, P. S.; WARING, G. O.; ARROW-SMITH, P. and WANG, C. - Histopathology of Corneal Rupture after RK. *Arch Ophthalmol.*, 106: 1584-1590, 1988.
- 3 RABINOWITZ, Y. S. and Mc DONELL, P. J. - Computed assisted corneal topography in keratoconus. *Refract Corneal Surg.*, 5:400-408, 1989.
- 4 WARRING III, G. O. et al. - Nomenclature for keratoconus suspects. *Refract Corneal Surg.*, 9:219, 1993.
- 5 SANDERS, D. and KOCH, D. - eds. Atlas of Corneal Topography. Thorofare N. J., Slack Inc, 1993.
- 6 NOSÉ, W. - Estudo comparativo entre a ceratoplastia penetrante, lamelar e epiceratoplastia no ceratocone. Tese de Doutorado. Escola Paulista de Medicina, 1990.
- 7 ALLEMANN, N.; MOURA, R. C.; NOSÉ, W. et al. - Radial Keratotomy good results in topographic presumed keratoconus. *Invest Ophthalmol. Vis Sci.*, 35:1294, 1994.
- 8 MAGUIRE, L. J. and BOURNE, W. M. - Corneal topography in early keratoconus. *Am. J. Ophthalmol.*, 108:107-112, 1989.
- 9 Advances in the analysis of corneal topography. *Surv. Ophthalmol.*, 35:269-277, 1991.
- 10 MAGUIRE, L. J. and LOWRY, J. C. - Identifying progression of subclinical keratoconus by serial topography analysis. *Am. J. Ophthalmol.*, 112:41-45, 1991.