

Avaliação clínica do tratamento cirúrgico da hipercorreção pós-ceratotomia radial

Surgical correction of hyperopia after radial keratotomy: A clinical evaluation

Roberto Pereira Lima Júnior ⁽¹⁾
Renato Augusto Neves ⁽¹⁾
Walton Nosé ⁽¹⁾
Mauro S. Q. Campos ⁽¹⁾

RESUMO

Hipermetropia secundária a ceratotomia radial pode resultar de uma hipercorreção inicial ou de um efeito contínuo da cirurgia. Nós avaliamos o efeito do tratamento cirúrgico da hipermetropia pós-ceratotomia radial em cinco pacientes (6 olhos) que consistiu em reabertura e lavagem das incisões radiais, e sutura das mesmas com pontos separados de náilon 10-0. Foram utilizados 4 ou 8 pontos colocados em zonas ópticas de 5 e/ou 7 mm. Os pacientes foram acompanhados por um período mínimo de 24 semanas. Todos os pacientes apresentaram redução da hipermetropia e melhora da acuidade visual pré-operatória. O equivalente esférico foi reduzido de $4,87 \pm 2,02$ D para $1,16 \pm 1,99$ D e $2,60 \pm 0,96$ D, quatro e 24 semanas após a cirurgia. A ceratometria elevou-se de $35,90 \pm 2,89$ D para $38,02 \pm 2,39$ D e $37,00 \pm 2,34$ D, quatro e 24 semanas após a cirurgia. Todos os pacientes apresentaram variável grau de astigmatismo refracional, também detectado com a topografia corneana computadorizada. A sutura das incisões radiais para tratamento da hipercorreção parece ser um tratamento efetivo para a hipercorreção após ceratotomia radial.

Palavras-chave: Ceratotomia radial; Hipermetropia.

INTRODUÇÃO

Ceratotomia radial é um procedimento cirúrgico no qual incisões radiais profundas feitas na córnea paracentral e periférica resultam em aplanamento da córnea central e subsequente redução na miopia refracional⁽¹⁾. Estudos prospectivos, multicêntricos e com longo acompanhamento, demonstraram que os resultados refrativos obtidos com a ceratotomia radial podem ser considerados eficientes em cerca de 90% dos pacientes com miopias de até - 4,5 dioptrias^(2,3). Entretanto, estes e outros estudos encontrados na literatura, reportam que o efeito da ceratotomia radial sobre a curvatura corneana pode ser contínuo, induzindo progressivo aplanamento da córnea central e

hipercorreção e conseqüentemente hipermetropia^(4,5). O contínuo efeito das incisões radiais na curvatura corneana afeta a previsibilidade do resultado cirúrgico, limitando a indicação da ceratotomia radial para correção de ametropias. O presente estudo avalia clinicamente a sutura das incisões radiais como tratamento cirúrgico da hipermetropia pós-ceratotomia radial.

PACIENTES E MÉTODOS

Todos os pacientes estudados foram previamente informados da natureza e riscos da ceratotomia radial e do caráter investigativo do tratamento para a hipercorreção. Todos os pacientes incluídos neste estudo eram intolerantes ao uso de correção óptica (óculos ou

⁽¹⁾ Setor de Cirurgia Refrativa, Departamento de Oftalmologia da Escola Paulista de Medicina.
Endereço para Correspondência: Mauro S. Q. Campos, Rua Botucatu 820, CEP 04023, São Paulo, SP.

lentes de contato) para tratamento da hipercorreção pós ceratotomia radial. Em todos os pacientes foram realizadas medida da acuidade visual, refração e ceratometria (Marco, Jacksonville, Florida). A topografia corneana computadorizada (EYESYS, New York, NY) foi realizada quando possível. Os 5 pacientes (6 olhos) estudados foram operados pelo mesmo cirurgião (W. N.). Após anestesia tópica (proparacaína 0.5%), os pacientes eram posicionados sob o microscópio cirúrgico e o olho fixado utilizando-se uma pinça de fixação circular. As incisões radiais a serem tratadas foram reabertas com o auxílio de instrumento rombo, irrigadas com solução salina estéril, e reaproximadas com suturas interrompidas de náilon 10-0. As suturas, em número de 4 ou 8 foram colocadas utilizando-se zona óptica de 5 e/ou 7 mm, conforme a refração pré-operatória. No caso de 8 suturas, 4 suturas foram posicionadas com zona óptica de 5 mm e 4 suturas paralelas às anteriores, com zona óptica de 7 mm.⁽⁵⁾ Após a cirurgia, todos os pacientes receberam tobramicina tópica e curativo oclusivo por 24 horas. Tobramicina tópica foi administrada quatro vezes ao dia durante os primeiros 10 dias de pós-operatório. Os resultados estão apresentados como média \pm desvio-padrão.

RESULTADOS

Todas as cirurgias foram realizadas sem intercorrências. A irrigação das in-

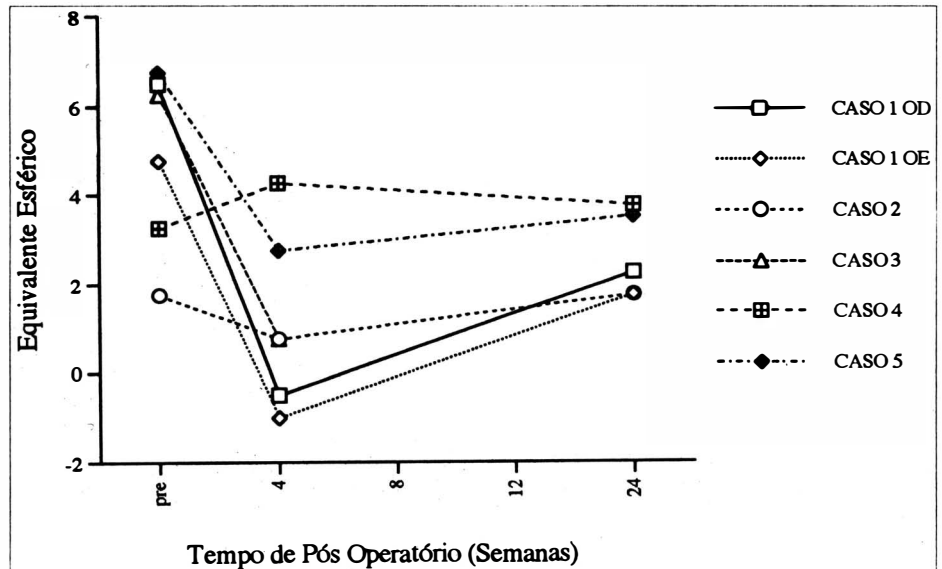


Figura 1. Representação gráfica do equivalente esférico observado em 5 pacientes (6 olhos) tratados cirurgicamente para correção de hipermetropia após ceratotomia radial.

cisões revelou a saída de material friável presente no interior das mesmas.

Os dados dos pacientes estudados estão apresentados na Tabela anexa. O tempo de acompanhamento pós-operatório foi de 38,6 semanas (variação de 24 a 62 semanas). Todos os pacientes estudados eram portadores de hipermetropia ou astigmatismo hipermetrópico composto. Todos os pacientes tratados apresentaram redução do equivalente esférico (Fig 1). O equivalente esférico reduziu de $4,87 \pm 2,02$ D para $1,16 \pm 1,99$ D e $2,60 \pm 0,96$ D na 4ª e 24ª semanas de pós-operatório respectivamente. Nenhum dos pacientes apresentou piora da acuidade visual pré-operatória. Os dados relativos a ceratometria

estão apresentados na Figura 2. Pré-operatoriamente, a ceratometria era de $35,90 \pm 2,89$ D. Quatro semanas após a cirurgia, a ceratometria era $38,02 \pm 2,39$ D apresentando ligeiro aplanamento corneano 24 semanas após a cirurgia ($37,00 \pm 2,34$ D). A análise da topografia corneana computadorizada revelou área central com aumento assimétrico da curvatura corneana, aparentemente induzindo astigmatismo irregular.

COMENTÁRIOS

A hipercorreção após ceratotomia radial, e conseqüente hipermetropia, é

TABELA

Dados dos pacientes portadores de hipermetropia pós-ceratotomia radial

Caso nº	Sexo/Idade	PRÉ-OPERATÓRIO			PÓS-OPERATÓRIO		
		Refração manifesta	Acuidade Visual	Planejamento cirúrgico	Refração manifesta	Acuidade visual	Tempo de pós-operatório (semanas)
1	F, 37 (OD)	+ 6,50	20/30	8 suturas, 5/7 mm	+ 1,75 + 1,00x105'	20/25	32
1	F, 37 (OE)	+ 4,50 + 0,50 x 15'	20/30	8 suturas, 5/7 mm	+ 1,25 + 1,00 x 180'	20/25	32
2	M, 35	+ 1,75	20/20	4 suturas, 7 mm	plano + 1,00 x 166'	20/20	28
3	M, 42	+ 4,50 + 3,50 x 2'	20/80	8 suturas, 5/7 mm	+ 1,00 + 1,25 x 150'	20/30	62
4	M, 43	+ 5,00 + 1,00 x 19'	20/40	8 suturas, 5/7 mm	+ 3,00 + 1,50 x 22'	20/25	24
5	F, 48	+ 6,75 + 0,25 x 5'	20/100	8 suturas, 5/7 mm	+ 3,25 + 0,75 x 143'	20/30	54

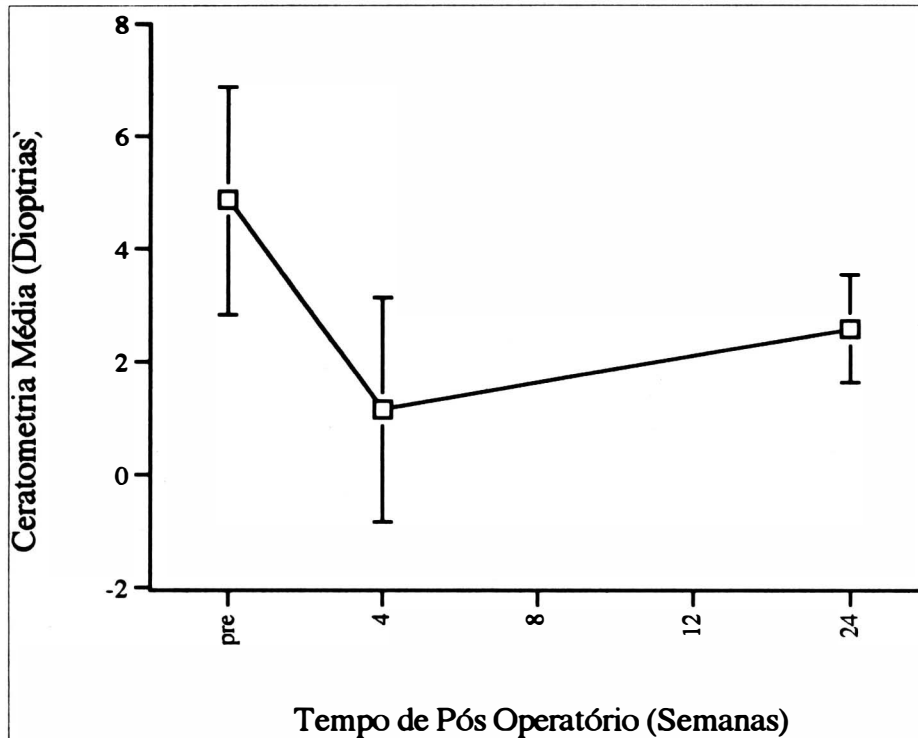


Figura 2. Representação gráfica da ceratometria corneana obtida em 5 pacientes (6 olhos) tratados cirurgicamente para correção de hipermetropia após ceratotomia radial. Os valores representam média \pm desvio-padrão.

um efeito indesejável que pode ocorrer em até 33 % dos pacientes.⁽⁶⁾ Tal efeito induz anisometropia e aniseiconia associada, problemas de percepção espacial e de profundidade que comprometem o emprego clínico da ceratotomia radial para correção da miopia.⁽⁷⁾ As causas do contínuo aplanamento corneano pós cirúrgico são controversas. Estudo inicial em animais demonstrou que após a incisão radial, o processo de cicatrização corneana inicia-se com um deslizamento do epitélio corneano formando uma rolha epitelial que preenche a incisão. O processo de cicatrização se completaria com migração de ceratócitos, produção de colágeno e eliminação da rolha epitelial.⁽⁸⁾ Recentemente, um estudo ultraestrutural e histopatológico revelou que tal processo cicatricial não se completa em todos os casos.⁽⁹⁾ Tal estudo, realizado em córneas obtidas de três pacientes previamente submetidos a ceratotomia radial mostrou diferentes graus de cicatrização

corneana em todos os espécimens estudados. Sítios de cicatrização corneana retardada, cistos de inclusão epitelial, ausência de produção de colágeno, e intensa irregularidade da lâmina basal epitelial foram detectados nestes pacientes. Tais pacientes foram submetidos à ceratoplastia penetrante devido ao efeito contínuo das incisões radiais sobre a curvatura corneana. Estudos utilizando-se modelos animais de ceratotomia radial (gato e macaco) tem demonstrado uma associação positiva entre o contínuo afastamento das bordas das incisões radiais ("wound gape") e o aplanamento corneano.⁽¹⁰⁾ Tal "afastamento" é decorrente do lento e muitas vezes incompleto processo de cicatrização corneana.

Métodos para a correção da hipercorreção após a ceratotomia radial são encontrados na literatura. Tratamento clínico com mióticos e agentes hipotensores parecem não ser efetivos.⁽⁶⁾ O tratamento óptico com óculos e lentes

de contato, pode ser ineficiente na presença de astigmatismo irregular. Em tais situações, onde o tratamento óptico não é efetivo, o tratamento cirúrgico estaria indicado. Kwitko e cols, relata o resultado obtido com a sutura em pontos separados das incisões radiais para correção da hipermetropia pós-ceratotomia radial. Estes autores inicialmente utilizaram fio de náilon 10.0 com redução da hipermetropia durante um ano de pós-operatório, quando uma das suturas se rompeu, induzindo acentuado astigmatismo.⁽⁵⁾ Todos os nossos pacientes apresentaram redução da hipercorreção e melhora da acuidade visual não corrigida. Apesar de parcial regressão do efeito obtido no pós-operatório precoce, todos os pacientes referiram melhora dos sintomas visuais. A falta de previsibilidade é um fator limitante. No Caso 1, o mesmo procedimento cirúrgico resultou em diferente efeito refracional nos dois olhos do mesmo paciente. Todos os pacientes com exceção do Caso 3, apresentaram astigmatismo induzido após as suturas.

O presente estudo apresenta várias limitações. O número limitado de pacientes e o uso de diferentes zonas ópticas não permite conclusões definitivas. Entretanto, a falta de intercorrências cirúrgicas, e a melhora dos sintomas visuais dos pacientes aqui descritos, estimulam a realização de estudo prospectivo, amplo, para melhor avaliação desta técnica cirúrgica para correção da hipermetropia após ceratotomia radial. A adoção de normogramas cirúrgicos conservadores para planejamento da ceratotomia radial também merece atenção.

SUMMARY

Secondary hyperopia following radial keratotomy (RK) may result from an initial overcorrection or from a continued effect of the procedure with the time. We evaluated the effect of surgical intervention for the management of overcorrection

following RK in five patients (6 eyes) who underwent surgical reopening of the incisions, irrigation and closure of the incisions with Nylon 10-0. Follow-up ranged from 24-62 weeks. All patients presented decrease on hyperopia after surgery. Spherical equivalent varied from 4.87 ± 2.02 D preoperatively to 1.16 ± 1.99 D and 2.60 ± 0.96 D respectively at 4 and 24 weeks postoperatively. Variable amount of induced astigmatism was detected in all patients as detected by refraction and corneal topography. Surgical revision of RK incisions consistently induced central corneal steepening in these five patients.

REFERÊNCIAS BIBLIOGRÁFICAS

1. FIODOROV S.N. & DURNEV V.V.: Operation of dosaged dissection of corneal circular ligament in cases of myopia of mild degree. *Ann. Ophthalmol.*, 11; 1885-90, 1979.
2. WARING G.O., LYNN M.J., GELENDER H., et al.: Results of the prospective evaluation of radial keratotomy (PERK) study one year after surgery. *Ophthalmology*, 92; 177-98, 1985.
3. WARING G.O., LYNN M.J. & CULBERTSON W.: Three-year results of the prospective evaluation of radial keratotomy (PERK) study. *Ophthalmology*, 94; 1339-54, 1987.
4. WARING G.O., LYNN M.J. & CULBERTSON W.: Results of the prospective evaluation of radial keratotomy (PERK) study 4 years after surgery. *JAMA*, 263; 1083-91, 1990.
5. KWITKO S., GARBUS J. & MCDONNELL P.J.: Correction of hyperopia following radial keratotomy. *Ophthalmic. Surg.*, 22; 115-17, 1991.
6. RASHID E.R. & WARING G.O.: Complications of radial and transverse keratotomy. *Surv. Ophthalmol.*, 34; 73-106, 1989.
7. BINDER P.S.: Optical problems following refractive surgery. *Ophthalmology*, 93; 739-45, 1986.
8. BINDER P.S., NAYAK S.K., DEG J.K., et al.: Ultrastructural and histochemical study of long-term corneal wound healing after radial keratotomy. *Am. J. Ophthalmol.*, 103; 432-40, 1987.
9. JESTER J.V., VILLASEÑOR R.A., SCHANZLIN D.J. & CAVANAGH H.D.: Variations in corneal wound healing after radial keratotomy: possible insights into mechanisms of clinical complications and refractive effects. *Cornea*, 11; 191-99, 1992.
10. PETROLL W.M., SACHDEV M., FENG W., et al.: In-vitro four dimensional analysis of corneal wound healing using confocal microscopy. *Invest. Ophthalmol. Vis. Sci.*, 31(suppl); 2, 1990.

Agora no Brasil

A Alcon de olho na cirurgia

Sistemas cirúrgicos oftálmicos MVS da Alcon Surgical



MVS XIV - Cirurgias do segmento anterior
MVS XII - Cirurgias do segmento posterior
MVS XX - Cirurgias do segmento anterior e posterior
MVS XXX - Facoemulsificador
Linha completa com acessórios

Linha MVS Alcon Surgical
Para todos os cirurgiões de visão

Maiores informações -
Alcon Laboratórios do Brasil Ltda.
Tel. (011) 268-7433 - Ramal 316

Alcon
Linha Cirúrgica