

Tuberculose de glândula lacrimal - Relato de um caso

Tuberculosis of the lacrimal gland - A case report

Adriano Bertoni Frasson ⁽¹⁾
 Thelma Luize Pinto de Oliveira ⁽²⁾
 Paulo Góis Manso ⁽³⁾
 Renato Augusto Neves ⁽⁴⁾

RESUMO

Descreve-se um caso de dacrioadenite tuberculosa com regressão completa após o tratamento clínico. São discutidos aspectos clínicos, diagnósticos e conduta.

Palavras-chave: Tuberculose; Glândula lacrimal

INTRODUÇÃO

A tuberculose orbitária é rara. Esta pode estabelecer-se de 2 maneiras. Primeiramente na região orbitária, devido à periostite do rebordo ósseo ou tuberculoma dos tecidos orbitários, ou secundariamente, por extensão direta de estruturas adjacentes como os seios paranasais, nervo óptico ou olho. Na região orbitária apresenta-se como uma massa de tecido crônico granulomatoso.

A doença desenvolve-se lentamente, podendo apresentar proptose progressiva e dor. A hipótese diagnóstica é feita pela evolução clínica arrastada e presença de tuberculose em outro foco, mas o diagnóstico de certeza é baseado em histopatologia, necessitando-se sempre de biópsia.

Até onde foi possível verificar, não há nenhum caso publicado de tuberculose orbitária na literatura brasileira, sendo os casos descritos principalmente da Índia e Egito.

RELATO DO CASO

Paciente de 51 anos, sexo feminino, parda, natural e procedente de São Paulo, procurou o Departamento de Oftalmologia da Escola Paulista de

Medicina em junho de 1993 com história de edema em pálpebra superior direita há 5 meses.

Referia que há cinco meses apresentou vermelhidão em olho direito, tendo sido diagnosticada como “conjuntivite”. Após algumas semanas começou a notar inchaço lento progressivo em pálpebra superior direita, a qual se tornou endurecida. Há dois meses observara um “nódulo” em região pré-auricular direita.

Negava febre, emagrecimento e antecedentes oculares.

Apresentava como antecedente familiar, um filho tratado por tuberculose ganglionar há dois anos.

Ao exame oftalmológico apresentava: acuidade visual sem correção para longe de OD = 1,0 e OE = 1,0.

À inspeção observava-se discreta ptose e hiperemia palpebral à direita, abaulamento em região temporal superior da órbita direita e proptose com desvio nasal inferior do olho direito. À palpação apresentava lesão fibroelástica de superfície irregular com 3 cm de diâmetro em região temporal superior da órbita direita, dolorosa e gânglio endurecido de 1,5 cm de diâmetro em região pré-auricular direita. A biomicroscopia, a motilidade ocular extrínseca e o fundo de olho eram nor-

(1) Residente - R3 do Departamento de Oftalmologia da EPM

(2) Pós-Graduanda nível mestrado e colaboradora voluntária do Setor de Órbita do Departamento de Oftalmologia da EPM.

(3) Chefe do Setor de Órbita, pós-graduando nível mestrado do Departamento de Oftalmologia da EPM.

(4) Mestre em Oftalmologia, pós-graduando nível doutorado do Departamento de Oftalmologia da EPM.

Endereço para correspondência: Dr. Renato Augusto Neves - R. Caçapava, 49 - cj. 11 - 01408-010 - São Paulo - SP.

mais em A.O. Exoftalmometria foi de 24 mm em OD e 19 mm em OE. (Hertel base 100).

Foi realizado ultra-som de órbita direita, observando-se lesão arredondada, sólida, de 3 cm de diâmetro em área de glândula lacrimal. Na tomografia computadorizada de órbita, observou-se massa sólida homogênea, de contornos discretamente irregulares por envolvimento da gordura adjacente, localizada em quadrante lateral superior da órbita direita, deslocando o globo ocular para baixo, sem sinais de erosão óssea. O RX de tórax mostrava lesões fibróticas em ápice pulmonar, com aumento da trama vasobrônquica e o PPD era de 19 mm. Foi realizada biópsia incisional da lesão, cujo anátomo-patológico revelou processo inflamatório crônico granulomatoso do tipo tuberculóide com necrose caseosa.

DISCUSSÃO

A tuberculose de glândula lacrimal foi descrita pela primeira vez por Abadie (1981). Desde então, poucos casos foram publicados devido à raridade desta lesão. Mais frequentemente observa-se a dacrioadenite crônica causada por diferentes tipos de bactérias, respondendo a antibióticos e drenagem. No diagnóstico diferencial também devem ser incluídos os processos neoplásicos e os pseudotumores. A piora com corticoterapia auxilia no diagnóstico diferencial.

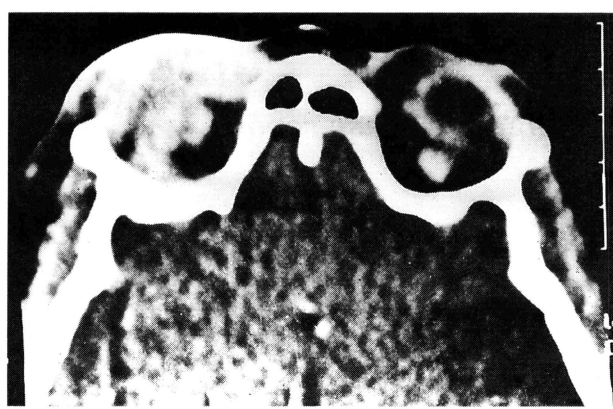


Foto 1a: Tomografia computadorizada mostrando tumor em topografia de glândula lacrimal direita.

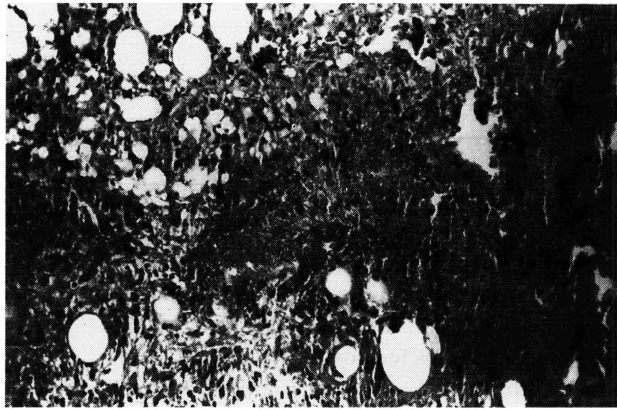


Foto 1b: Fotomicrografia demonstrando processo inflamatório crônico granulomatoso, com necrose caseosa.

A dacrioadenite tuberculosa pode ocorrer pela disseminação hematogênica de um foco primário, frequentemente sem sinais de doença sistêmica ativa. Alguns pacientes podem apresentar lesão cicatrizada pulmonar.

O tratamento com drogas anti-tuberculosas usualmente é eficaz, mas segundo alguns autores, também deve ser considerada a excisão cirúrgica em alguns casos (Madhukar, 1991).

Clinicamente pode causar uma proptose geralmente unilateral e

reduzível. A duração dos sintomas é longa, variando de 2 meses a 7 anos. O tuberculoma da órbita e glândula lacrimal é mais frequente em mulheres entre 40 e 50 anos de idade. Neste caso a paciente evoluiu com regressão completa da lesão após 6 meses de tratamento anti-tuberculoso (esquema tríplex). A tomografia de controle mostrou-se dentro dos limites da normalidade.

Embora a dacrioadenite tuberculosa seja rara, deve ser lembrada em todos os casos suspeitos, particularmente nos países em desenvolvimento onde a prevalência de tuberculose ainda é alta.

SUMMARY

A case of tuberculous dacryoadenitis with complete resolution after clinical therapy is presented. We discuss the clinical features, diagnosis and management.

Key Words: Tuberculosis, lacrimal gland.

REFERÊNCIAS BIBLIOGRÁFICAS

- 1 MORTARDA, A. - Tuberculoma of the orbit and lacrimal gland. *Brit. J. Ophthalmol.*, **55**: 565-7, 1971.
- 2 SPOOR, T.; HARDING, S. - Orbital Tuberculosis. *Am. J. Ophthalmol.*, **91**: 644-7, 1981.
- 3 OAKHILL, A.; SHAH, K.; THOMPSON, A.; STOKES, N.; NANN, I. - Orbital tuberculosis in Childhood. *Brit. J. Ophthalmol.*, **66**: 396-7, 1982.
- 4 MAURYA, O. P. S.; PATEL, R.; THAKUR, V.; SINGH, R. - Tuberculoma of the orbit - a case report. *Indian J. Ophthalmol.*, **38**: 191-2, 1990.