

# Prevalência de tracoma em bairro do município de Palmares, Estado de Pernambuco, Brasil.

Trachoma prevalence in Palmares, state of Pernambuco.

Marinho Jorge Scarpi<sup>1</sup>

Roberto José Moraes da Silva<sup>2</sup>

Idalina Araújo Ferreira<sup>2</sup>

Francisco de Assis Cordeiro Barbosa<sup>3</sup>

Ruth Cardoso Alves Plut<sup>4</sup>

## RESUMO

**Tracoma tem sido diagnosticado em várias localidades brasileiras, mas os estudos de prevalência desta doença no Brasil são raros.**

**A presente investigação, realizada na cidade de Palmares, Estado de Pernambuco, mostrou que 9,29% da população examinada no Bairro de Newton Carneiro apresentava algum sinal clínico de tracoma.**

**A prevalência de tracoma folicular foi de 7,40% e a de tracoma cicatricial de 1,88%. Não foram observadas triquíases e opacidades corneanas.**

**A confirmação laboratorial, através da imunofluorescência direta, ocorreu em 66,66% dos espécimes.**

**Tracoma na população investigada em Palmares mostrou-se como doença que não leva à cegueira.**

**Palavras-chave:** Tracoma, Conjuntivite, Cegueira

## INTRODUÇÃO

Embora a conjuntivite de inclusão e o tracoma sejam duas formas de doença ocular causadas pelo mesmo microrganismo, *Chlamydia trachomatis*, elas se diferenciam pelos padrões epidemiológicos e relevância em termos de saúde pública e medidas de controle (SCHACHTER, 1978).

Conjuntivite de inclusão ocorre após contaminação incidental de origem sexual. Tracoma necessita de contaminação repetida com o agente, havendo, para isto, necessidade de um meio ambiente propício, com promiscuidade interpessoal; sendo a doença intrafamiliar em regiões de nível sócio-econômico baixo (TAYLOR e col., 1982; TAYLOR e col., 1987).

No Brasil, tracoma teve destaque como grave problema de saúde pú-

blica na primeira metade deste século com as imigrações européia e asiática. Após inquéritos epidemiológicos realizados entre 1944 e 1976, ficou demonstrado que a endemia havia perdido sua importância, principalmente no sul do país (FREITAS, 1976). Observa-se total desinteresse nas investigações de prevalência e do comportamento da doença, até mesmo naquelas regiões que anteriormente apresentavam-se como bolsões de tracoma, durante os anos 60 e 70. No dicionário bio-bibliográfico de CAMPOS (1979) constam apenas duas publicações durante estes 20 anos. Retorno do interesse ao problema do tracoma no Brasil, pelos oftalmologistas, só ocorreu nos anos 80 com a apresentação de duas investigações, uma no Estado de São Paulo, por LUNA e col. (1987), e a outra no Estado da Bahia, por SCARPI e col. (1988).

A necessidade de conhecimento

(1) Professor Doutor, Chefe do Laboratório de Patologia Externa do Departamento de Oftalmologia, Escola Paulista de Medicina.

(2) Aluno do Curso de Especialização em Oftalmologia da UFPE.

(3) Professor Assistente da Disciplina de Oftalmologia da UFPE.

(4) Mestre em Oftalmologia.

da prevalência do tracoma e seu comportamento nas várias regiões brasileiras é que objetivou esta investigação.

## MATERIAL E MÉTODOS

No município de Palmares, Estado de Pernambuco, selecionou-se o bairro de Newton Carneiro para o estudo de prevalência do tracoma, por apresentar escolas que serviam àquela comunidade e estar loteado de maneira a facilitar a investigação nas residências.

Foram examinados ambos os olhos de 635 moradores de 1 a 84 anos de idade, sendo 470 alunos de 5 a 14 anos em duas escolas e 165 pessoas de 1 a 84 anos examinadas em suas residências.

Estas residências foram sorteadas através de um mapa do loteamento fornecido pela Fundação SESP, onde constavam 1011 lotes numerados, distribuídos em cerca de 51 ruas. Foram sorteadas 89 residências (8,80%) que estavam espalhadas em 15 ruas.

Com o auxílio de lupa com 4 vezes de magnificação e à luz solar, os casos de tracoma foram classificados de acordo com o sistema de graduação adotado pela Organização Mundial da Saúde em 1987 (THYLEFORS e col., 1987). A presença de cinco ou mais folículos na conjuntiva tarsal superior evertida chamava-se TF (tracoma folicular); esses quando associados a uma hiperplasia papilar suficiente para dificultar a observação dos vasos tarsais profundos faziam o diagnóstico de TI (tracoma folicular intenso). Quando cicatrizes estavam presentes nesta área exposta da conjuntiva tarsal chamava-se TS (tracoma cicatricial). A presença de pelo menos um cílio roçando no globo ocular ou evidência de epilação era denominada TT (triquífase tracomatosa). A observação de opacidade corneana que atingisse a região da borda pupilar caracterizava os casos CO (opacidade corneana).

Com a finalidade de confirmar laboratorialmente o diagnóstico clínico de tracoma folicular empregou-se a imunofluorescência direta para *Chlamydia trachomatis*, através do anticorpo monoclonal fluorescente(\*). Colheu-se material da conjuntiva tarsal superior do olho com quadro clínico mais exuberante, com o auxílio de zaragatoa estéril, dos 9 primeiros casos diagnosticados como TF. Este material era distribuído sobre a área circular demarcada na lâmina de vidro fornecida pelo fabricante do teste e fixado com acetona. O transporte das lâminas era feito sob refrigeração até o Laboratório de Doenças Externas Oculares, do Departamento de Oftalmologia da Escola Paulista de Medicina, onde a coloração e leitura das lâminas eram processadas. Considerou-se positiva a lâmina que apresentava no mínimo 10 corpúsculos fluorescentes, com forma característica, e sempre junto a grupo de células epiteliais.

(\*) "MicroTrak" - specimen collection kit, Syva Company, Palo Alto, California, 94304, U.S.A.

## RESULTADOS

Em 59 habitantes do bairro de Newton Carneiro, com idades entre 9 e 74 anos, foram observados sinais de tracoma, dando a prevalência de tracoma total a 9,29%. Destes, 47 indivíduos de 3 a 14 anos de idade, média de idade de 9 anos, apresentavam tracoma folicular (TF), fornecendo 7,40% de prevalência de TF. Cicatrizes tarsais (TS) ocorreram em 12 moradores com idades variando entre 6 e 74 anos, média de 35 anos, constituindo 1,88% de prevalência de TS. Não se diagnosticou tracoma folicular intenso, triquífase ou opacidade corneana em nenhum indivíduo examinado.

Os casos de tracoma estão distribuídos em uma curva de prevalência segundo a idade (Figura 1).

Os 9 espécimes destinados à imunofluorescência direta tiveram 66,66% de positividade (6 lâminas).

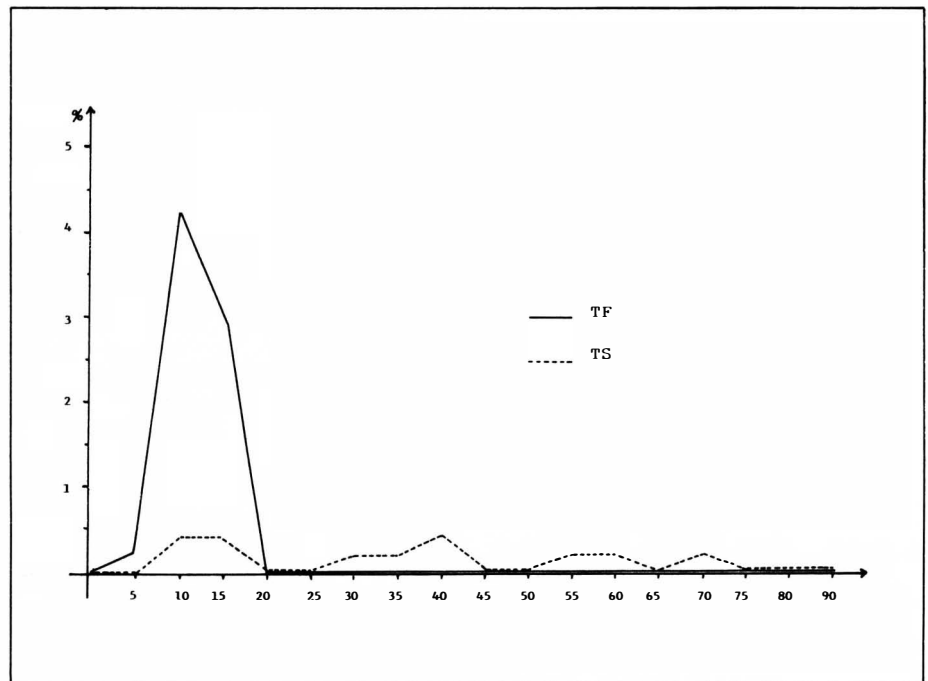


Figura 1: Prevalência de tracoma, segundo a idade, no Bairro de Newton Carneiro, Município de Palmares, Estado de Pernambuco, Brasil, 1989.

## DISCUSSÃO

A escolha do município de Palmares, Estado de Pernambuco, para investigação da prevalência de tracoma deveu-se ao fato de estar localizada na Zona da Mata, uma região não árida do Nordeste brasileiro, e por ter um fornecimento de água satisfatório, o que a torna interessante, do ponto de vista de estudo epidemiológico do tracoma.

Tracoma está associado com áreas áridas e empoeiradas e a redução no risco de disseminação da doença é constantemente associada com a maior quantidade de água disponível para a higiene pessoal (PROST & NEGREL, 1989; WEST e col., 1989).

Além da diferença no fornecimento de água e dos aspectos climáticos quando comparada com outras áreas nordestinas já estudadas (SCARPI e col., 1988; SCARPI, 1989; SCARPI e col., 1989; SCARPI e col., 1990), Palmares recebe imigrantes de regiões áridas para trabalhar no corte da cana-de-açúcar. Estes trabalhadores rurais migram principalmente do sertão do Araripe, região tradicionalmente conhecida como bolsão de tracoma. A história do tracoma no Brasil demonstra claramente a influência das migrações na disseminação da doença (LEAL, 1929; FREITAS, 1967).

A prevalência de TF igual a 7,40% pode ser considerada baixa quando comparada às de outras duas localidades, também da região Nordeste, nos Estados da Bahia e do Ceará onde esta foi superior a 19% (SCARPI e col., 1988; SCARPI, 1989; SCARPI e col., 1989).

Na população examinada em Palmares, 9,09% das crianças menores de 5 anos apresentavam tracoma folicular, uma porcentagem muito reduzida quando comparada com às daquelas duas localidades já mencionadas, na Bahia e no Ceará, 56% e 75,86%, respectivamente. Região considerada de endemicidade alta, como a Tunísia, apresentou cerca de

97% das crianças com menos de 1 ano de idade com tracoma folicular (REINHARDS e col., 1968).

Na figura 1 observamos que o pico de prevalência de TF ocorreu aos 9 anos de idade, diferentemente das outras duas localidades nordestinas já investigadas, onde este apareceu em crianças mais jovens, aos 5 anos (SCARPI, 1989; SCARPI e col., 1989). É sabido que quanto menor a endemicidade do tracoma, mais elevada será a idade em que aparecerá o pico de prevalência de TF. Formosa, considerada região de endemicidade baixa, apresentou o pico de prevalência de TF por volta dos 15 a 19 anos de idade (ASSAD e col., 1968).

Através destes resultados podemos considerar que o tracoma na comunidade estudada no município de Palmares apresenta uma endemicidade baixa.

A prevalência de TS de apenas 1,88% é reflexo da reduzida intensidade e duração do processo inflamatório, nesta comunidade. Como ocorreu em outros estudos de prevalência de tracoma, os primeiros casos de cicatrização conjuntival aparecem quando a prevalência de tracoma folicular chega ao seu máximo, neste caso aos 9 anos (REINHARDS e col., 1968; SCARPI, 1989; SCARPI e col., 1989; SCARPI e col., 1990).

Os resultados já discutidos, somados à ausência de entrópio, triquíase e opacidades corneanas, dão ao tracoma da região de Palmares a característica de doença não causadora de cegueira. Desta forma, difere do comportamento do tracoma em região estudada no Estado do Ceará, onde ocorreram casos de triquíase e de opacidade corneana, lesões potencialmente incapacitantes para a visão, caracterizando o tracoma que cega (SCARPI e col., 1989).

A citologia pela coloração com anticorpo monoclonal fluorescente é um teste já consagrado para uso em trabalhos de campo na investigação do tracoma, devido à sua especificidade e sensibilidade alta, além das vantagens no transporte e rapidez na

leitura microscópica. Sua sensibilidade varia conforme a densidade de corpúsculos clamidianos presentes e com o número de corpúsculos fluorescentes considerado para determinar a positividade do espécime. Tracoma de baixa intensidade fornece um número reduzido de microrganismos no material colhido, aumentando a ocorrência de resultados falso-negativos (BARSOUM e col., 1987). Não existe uma uniformidade entre os investigadores na consideração do número de corpúsculos fluorescentes que determina a positividade do teste. Desta forma, quanto menor o número considerado, maior a sensibilidade do teste. Apesar de termos considerado um número elevado de corpúsculos fluorescentes (10), em relação a outros autores, e de tratar-se de tracoma de baixa endemicidade, é de causar surpresa uma positividade igual a 66,66% nesta amostra. Provavelmente isto pode ser explicado pelo tamanho reduzido desta amostra que representa apenas 19% do número de casos de tracoma folicular.

## SUMMARY

*Trachoma has been diagnosed in many Brazilian localities, but prevalence studies of this disease are rare in Brazil.*

*The present investigation in Palmares, a town in the State of Pernambuco, showed us that 9.20% of the examined population presented a clinical diagnosis of trachoma. The prevalence of trachomatous follicular inflammation was 7.40% and the prevalence of trachomatous scarring was 1.88%. No trachomatous trichiasis and corneal opacity were presented.*

*The clinical diagnosis was confirmed by direct fluorescent antibody cytology in which 66.66% of the specimens were positive.*

*Trachoma in the investigated community in Palmares could be considered as a nonblindness disease.*

#### AGRADECIMENTO

Agradecemos à Srta. TÂNIA GUIDUGLI, bióloga responsável-técnica do Laboratório de Doenças Externas Oculares do Departamento de Oftalmologia da Escola Paulista de Medicina, pelo processamento dos testes laboratoriais.

#### REFERÊNCIAS BIBLIOGRÁFICAS

1. ASSAD, F.A.; MAXWELL-LYONS, F.; SUNDARESAN, T. - Use of local variations in trachoma endemicity in Taiwan to elucidate some of the clinical and epidemiological aspects of the disease. *Bull. World Health Organ.*, 39:567-86, 1968.
2. BARSOUM, I.S.; MOSTAFA, M.S.E.; SHIAB, A.A.; EL ALAMY, M.; HABIB, M.A.; COLLEY, D.G. - Prevalence of trachoma in school children and ophthalmological outpatients in rural Egypt. *Am. J. Trop. Med. Hyg.*, 36:97-101, 1987.
3. CAMPOS, E. - *Dicionário bio-bibliográfico dos oftalmologistas do Brasil*. Rio de Janeiro, Museu das Armas Ferreira da Cunha, 1979. 374p.
4. FREITAS, C.A. - Panorama da endemia tracomatosa no Brasil. *Rev. Bras. Malariol. Doenças Trop.*, 19:185-218, 1967.
5. FREITAS, C.A. - Prevalência do tracoma no Brasil. *Rev. Bras. Malariol. Doenças Trop.*, 28:227-50, 1976.
6. LEAL, E. - *O tracoma - endemia*. São Paulo, Escolas Profissionais do Lyceu Coação de Jesus, 1929, 158p.
7. LUNA, E.J.A.; MEDINA, N.H.; OLIVEIRA, M.B. - Vigilância epidemiológica do tracoma no Estado de São Paulo. *Arq. Bras. Oftal.*, 50:70-9, 1987.
8. PROST, A. & NEGREL, A.D. - Water trachoma and conjunctivitis. *Bull World Health Organ.*, 67: 9-18, 1989.
9. REINHARDS, J.; WEBER, A.; NIZETIC, B.; KUPKA, K.; MAXWELL-LYONS, F. - Studies in the epidemiology and control of seasonal conjunctivitis and trachoma in Southern Morocco. *Bull World Health Organ.*, 39: 497-545, 1968.
10. SCARPI, M.J.; BELFORT Jr., R.; GUIDUGLI, T.; GRANATO, C.; GENTIL, R.; SILVA, G.A.P. da - Epidemiology of trachoma in Bahia, Brazil. *Invest. Ophthalmol. Vis. Sci.*, 29 (suppl.):359, 1988. (Abstract, 7). (ARVO abstracts).
11. SCARPI, M.J. - *Aspectos do tracoma em três povoados do Estado da Bahia*. Tese apresentada à Escola Paulista de Medicina para obtenção do título de Doutor em Medicina, São Paulo, 1989.
12. SCARPI, M.J.; PLUT, R.C.A.; ARRUDA, H.O. de - Prevalência do tracoma no povoado de Mocambo, Estado do Ceará, Brasil. *Arq. Bras. Oftal.*, 52: 177-9, 1989.
13. SCARPI, M. J.; PLUT, R.C.A.; ARRUDA, H.O. de; GUIDUGLI, T. - Prevalence of trachoma in the rural and urban zone in a region in the State of Ceará, Brazil. *Invest. Ophthalmol. Vis. Sci.*, 31 (suppl.):181, 1990. (Abstract, 892). (ARVO abstracts).
14. SCHACHTER, J. - Chlamydial infections. *N. Engl. J. Med.*, 298: 428-35, 1978.
15. TAYLOR, H.R.; JOHNSON, S.L.; PRENDERGAST, R.A.; SCHACHTER, J.; DAWSON, C.R.; SILVERSTEIN, A.M. - An animal model of trachoma. II. The importance of repeated reinfection. *Invest. Ophthalmol. Vis. Sci.* 23: 507-15, 1982.
16. TAYLOR, H.R.; YOUNG, E.; MacDONALD, A.B.; SCHACHTER, J.; PRENDERGAST, R.A. - Oral immunization against chlamydial eye infection. *Invest. Ophthalmol. Vis. Sci.*, 28: 249-58, 1987.
17. THYLEFORS, B.; DAWSON, C.R.; JONES, B.R.; WEST, S.K.; TAYLOR, H.R. - A simple system for the assessment of trachoma and its complications. *Bull World Health Organ.*, 65: 477-83, 1987.
18. WEST, S.; LYNCH, M.; TURNER, V.; MUNOZ, B.; RAPOZA, P.; MMBAGA, B.B.O.; TAYLOR, H.R. - Water availability and trachoma. *Bull World Health Organ.*, 67: 71-5, 1989.

CONSELHO BRASILEIRO DE OFTALMOLOGIA  
CGC 48.939.250/0001-88