

Cerectomia fotorrefrativa com excimer laser de fluoreto de argônio de 193 nm para a correção da miopia: estudo clínico

Photorefractive keratectomy with 193 nm argon fluoride excimer laser for the correction of myopia: clinical study

Seiji Hayashi ⁽¹⁾
Alessia Braz ⁽¹⁾
Mercedez Vasques ⁽¹⁾
Ruth Plut ⁽¹⁾
Marta Sartori ⁽¹⁾
Wallace Chammon ⁽¹⁾
Mauro Campos ⁽¹⁾

RESUMO

Objetivo: avaliar a cerectomia fotorrefrativa de zona única com excimer laser na correção de miopias.

Métodos: utilizou-se o excimer laser Summit OmniMed para o tratamento da miopia em 167 olhos divididos segundo o equivalente esférico em três grupos: miopia leve (até -5,0 D), miopia moderada (entre -5,25 D e -7,0 D) e miopia alta (acima de -7,0 D).

Resultados: Após um mês do tratamento, 100% dos olhos no grupo da miopia leve, 60% no da miopia moderada e 57% no da miopia alta apresentavam-se dentro de uma dioptria de emetropia. A acuidade visual sem correção de 0,8 ou mais foi atingida por 93%, 80% e 28,6% destes olhos respectivamente após nove meses. A principal complicação pós-operatória foi o desenvolvimento de opacidade corneana na frequência de 3,06%, 10,5% e 29,0% nos três grupos.

Conclusão: Baseado nos resultados obtidos nesta série, cerectomia fotorrefrativa por excimer laser é um procedimento seguro e eficaz para o tratamento de miopias leves e moderadas.

Palavras-chave: Miopia; Excimer; Cirurgia refrativa; Olho; Córnea; Laser.

INTRODUÇÃO

O excimer laser de fluoreto de argônio, emitindo radiação ultravioleta a um comprimento de onda de 193 nm, é usado na correção cirúrgica da miopia em olhos humanos desde 1989 ¹. Ele foi primeiramente introduzido na oftalmologia por Trokel em 1983 que descreveu a remoção de tecido corneano chamado fotoablação ². O mecanismo de ablação consiste em remover tecido na área central da córnea, de diâmetros variáveis, por um mecanismo de fotovaporização do estroma corneano. O objetivo é aplanar sua curvatura e como consequência, diminuir seu poder dióptrico ³.

Atualmente esta técnica já não é mais considerada experimental, sendo que, devido aos bons resultados obti-

dos, foi recentemente aprovado para uso clínico pelo Food and Drug Administration nos Estados Unidos da América e no Brasil pelo Conselho Federal de Medicina.

O objetivo deste estudo é relatar nossa experiência, pela primeira vez em literatura brasileira, utilizando esta tecnologia para corrigir a miopia com a técnica de zona de ablação de diâmetro único.

PACIENTES E MÉTODOS

Pacientes

Um total de 167 olhos foram tratados por cerectomia fotoablativa. Destes, 85 olhos pertenciam a pacientes do sexo feminino e 82 olhos do sexo masculino. A idade mediana dos

⁽¹⁾ Setor de Cirurgia Refrativa, Departamento de Oftalmologia, Escola Paulista de Medicina, Universidade Federal de São Paulo.

Endereço para Correspondência: Dr. Seiji Hayashi - Departamento de Oftalmologia - Escola Paulista de Medicina, Universidade Federal de São Paulo - Rua Botucatu, 822 - São Paulo - SP - Cep 04023

pacientes era 29 anos (variação de 20 a 47 anos). Todos os pacientes foram tratados baseando-se em sua refração estática e com grau de miopia estável por pelo menos um ano. O tempo de seguimento variou de três a nove meses. Estes pacientes, provenientes de demanda espontânea, procuraram o Setor de Cirurgia Refrativa do Departamento de Oftalmologia da Escola Paulista de Medicina - Universidade Federal de São Paulo, para tratamento cirúrgico de suas ametropias no período de janeiro de 1995 a abril de 1996.

Todos os pacientes foram informados da natureza do procedimento, riscos e alternativas, e assinaram um termo de consentimento de acordo com protocolo aprovado pela comissão de ética da Universidade.

Avaliação pré-operatória

Todos os pacientes foram submetidos a uma avaliação oftalmológica completa, que incluía refração sob cicloplegia, biomicroscopia, ceratometria, tonometria de aplanção, videoceratografia e mapeamento de retina. Nenhum dos olhos tratados apresentou alguma doença antes do tratamento a não ser a miopia e/ou o astigmatismo. Em todos os casos a correção do erro refracional foi baseada no equivalente esférico da refração cicloplegiada corrigida ao plano da córnea. Em nenhum dos pacientes programaram-se ablações tóricas ou elípticas como para correção de astigmatismo.

Técnica cirúrgica

Anestesiaram-se os olhos com colírio de proparacaina 0,5% (3 a 5 gotas), que foi aplicada topicamente momentos antes da cirurgia. O tratamento foi feito usando-se o excimer laser OmniMed® (Summit Technology, Inc., Waltham, Mass., EUA). Antes do laser ser utilizado, a sua potência e homogeneidade do feixe foi checada através dos procedimentos padrões preconizados pelo fabricante. Os parâmetros empregados foram uma frequência de 10Hz, fluência de 180 mJ/cm² e

período de 10 ns, o que resultava em um índice de ablação de estroma corneano de 0,25 µm por pulso. Os diâmetros da zona de ablação empregados variaram de 5,0 a 6,5 mm, sendo que apenas um diâmetro foi utilizado em cada paciente. Considerando-se que a profundidade do tratamento é maior quanto maior o diâmetro utilizado, optou-se por diâmetros menores (5,0 ou 5,5 mm) para limitar a profundidade do tratamento em 100 µm. A ablação foi centrada sobre o centro da pupila de entrada com o paciente olhando uma luz coaxial de fixação durante o procedimento. O epitélio foi removido com espátula de metal.

Após a cirurgia colocava-se sobre o olho operado uma lente de contato terapêutica, e prescrevia-se colírio de diclofenaco sódico 1% quatro vezes ao dia por um dia e colírio de ciprofloxacina 3,5% com dexametasona sódica 0,1% seis vezes ao dia até a reepitelização. Após a regeneração do epitélio a lente era retirada e os medicamentos

eram substituídos por colírio de fluorometolona 0,1% quatro vezes ao dia. Após oito semanas a dose do colírio era diminuída para duas vezes ao dia por mais quatro semanas. Em casos de aumento de pressão intraocular pelo uso do corticóide associava-se betabloqueador tópico (maleato de timolol 0,5%) duas vezes ao dia.

Avaliação pós-operatória

A redução da miopia foi avaliada por refração sob cicloplegia. Em adição avaliou-se também a acuidade visual sem correção e a acuidade visual corrigida por óculos. Os pacientes foram divididos em três grupos baseados no equivalente esférico pré-operatório: miopia leve (grau menor que -5,0 D de equivalente esférico), miopia moderada (grau entre -5,25 D e -7,0 D de equivalente esférico) e miopia alta (grau acima de -7,25 D de equivalente esférico).

Análise estatística

Analisaram-se os dados utilizando-

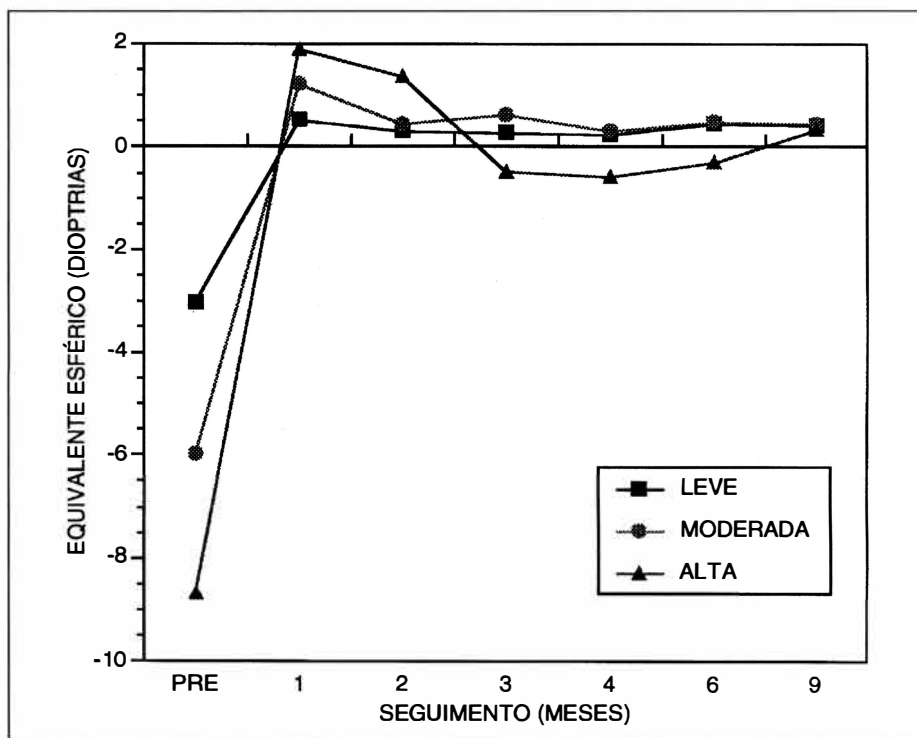


Fig. 1 - Evolução do equivalente esférico médio em olhos com miopia leve ($\leq -5,0$ D), moderada (entre -5,25 D e -7,0 D) e alta ($\geq -7,25$ D) de acordo com o seguimento pós operatório.

se o teste de T de Student para dados pareados. Adotou-se um valor de $P \leq 0,05$ para rejeitar uma hipótese nula.

RESULTADOS

Os resultados foram divididos conforme os grupos definidos previamente. Os dados estão apresentados como média \pm desvio padrão.

Equivalente esférico

A avaliação pré-operatória mostrou que 98 olhos (58,6%) apresentavam

miopia leve, 38 (22,8%) miopia moderada e 31 (18,6%) miopia alta. A figura 1 mostra a evolução do equivalente esférico por grupo ao longo do período de seguimento pós-operatório.

Olhos com miopia leve apresentaram equivalente esférico pré-operatório de $-3,03 \pm 1,10$ D e com nove meses de pós operatório $0,27 \pm 0,35$ D. Olhos com miopia moderada apresentaram equivalente esférico pré-operatório de $-6,0 \pm 0,45$ D e com nove meses de pós-operatório $0,32 \pm 0,8$ D, os de miopia alta apresentaram equi-

valente esférico pré-operatório de $-8,68 \pm 1,39$ D e com nove meses $0,24 \pm 1,2$ D.

Após um mês da cirurgia, 80,8% dos olhos no grupo da miopia leve, 60% no da miopia moderada e 15,8% no da miopia alta se apresentaram dentro de uma dioptria de emetropia. Após três meses esses números foram de 90%, 60% e 35% respectivamente; aos seis meses os resultados mostraram índices de 87,7%, 85,7% e 27,3% e após nove meses, 100%, 60% e 57,14% respectivamente.

Acuidade visual sem correção

A acuidade visual pré-operatória foi de $0,12 \pm 0,08$ linhas decimais (LD), $0,035 \pm 0,05$ LD e $0,01 \pm 0,02$ LD nos olhos de miopia leve, moderada e alta respectivamente. Com nove meses essa acuidade visual foi de $0,92 \pm 0,13$ LD, $0,83 \pm 0,24$ LD e $0,51 \pm 0,31$ LD respectivamente (Tabela 1).

No grupo de miopia leve 100% dos pacientes atingiram acuidade visual de 0,5 ou mais aos nove meses de seguimento (29 em 29). Uma acuidade visual igual ou melhor que 0,8 foi obtida por 93% (27 em 29) após nove meses. No grupo de miopia moderada 90% dos olhos atingiram 0,5 ou mais e 80% atingiram 0,8 ou mais de acuidade visual após nove meses. No grupo de miopia alta 50% dos olhos atingiram 0,5 ou mais e 28,6% atingiram 0,8 ou mais de acuidade visual após nove meses (Tabela 2).

Acuidade visual com correção

A tabela 1 mostra a acuidade visual média com correção em diferentes períodos pós-operatório. A acuidade visual pré-operatória média foi de $0,98 \pm 0,12$ linhas decimais (LD), $0,92 \pm 0,12$ LD e $0,79 \pm 0,25$ LD nos olhos de miopia leve, moderada e alta respectivamente. Após nove meses de período pós-operatório a acuidade visual média por grupo foi de $0,97 \pm 0,07$ LD, $0,91 \pm 0,16$ LD e $0,64 \pm 0,25$ LD respectivamente.

No grupo de olhos com miopia

TABELA 1

Acuidade visual média (\pm desvio padrão) sem correção e com correção por óculos em olhos com miopia leve ($\leq -5,0$ D), moderada (entre $-5,25$ D e $-7,0$ D) e alta ($\geq -7,25$ D) tratados por fotoablação refrativa, de acordo com o seguimento pós operatório. O número de olhos avaliados em diferentes períodos de seguimento está expresso entre parênteses ao lado das médias de AV.

Acuidade visual média (\pm desvio padrão)	tempo de seguimento	GRUPO DE MIOPIA					
		LEVE	(n)	MODERADA	(n)	ALTA	(n)
sem correção	pré	$0,12 \pm 0,08$	(98)	$0,04 \pm 0,05$	(31)	$0,01 \pm 0,02$	(38)
	1 mês	$0,65 \pm 0,23$	(73)	$0,53 \pm 0,18$	(22)	$0,43 \pm 0,25$	(19)
	3 meses	$0,77 \pm 0,22$	(44)	$0,71 \pm 0,26$	(16)	$0,42 \pm 0,29$	(20)
	6 meses	$0,85 \pm 0,17$	(49)	$0,79 \pm 0,19$	(17)	$0,42 \pm 0,29$	(16)
	9 meses	$0,92 \pm 0,13$	(25)	$0,83 \pm 0,24$	(09)	$0,51 \pm 0,31$	(14)
com correção	pré	$0,98 \pm 0,12$	(98)	$0,92 \pm 0,12$	(31)	$0,79 \pm 0,25$	(38)
	1 mês	$0,88 \pm 0,15$	(73)	$0,80 \pm 0,18$	(22)	$0,59 \pm 0,21$	(19)
	3 meses	$0,95 \pm 0,09$	(44)	$0,90 \pm 0,17$	(16)	$0,64 \pm 0,27$	(20)
	6 meses	$0,96 \pm 0,08$	(49)	$0,90 \pm 0,14$	(17)	$0,63 \pm 0,30$	(16)
	9 meses	$0,97 \pm 0,07$	(25)	$0,91 \pm 0,16$	(09)	$0,64 \pm 0,25$	(14)

TABELA 2

Quantidade relativa de olhos, em porcentagem, que obtiveram acuidade visual igual ou superior a 0,5 e 0,8 linhas decimais de acordo com o tempo de seguimento pós operatório.

Acuidade visual sem correção	tempo de seguimento	GRUPO DE MIOPIA		
		LEVE	MODERADA	ALTA
$\geq 0,5$	1 mês	81	76	41,6
	3 meses	92	86	33
	6 meses	100	100	50
	9 meses	100	90	50
$\geq 0,8$	1 mês	39	12	12,5
	3 meses	64	53,3	4
	6 meses	83,6	66,6	15
	9 meses	93	80	28,6

leve, 15% (15 em 98 olhos) perderam uma linha de acuidade visual corrigida, no de miopia moderada 16% (5 em 31 olhos) perderam uma linha e 9,6% (3 em 31 olhos) duas linhas de acuidade visual, e no grupo de miopia alta 23% (9 em 38 olhos) perderam uma linha e 26% (10 em 38 olhos) duas linhas de acuidade visual.

Astigmatismo refracional global

O astigmatismo médio pré-operatório foi de $-0,45 \pm 0,38$ D no grupo de olhos com miopia leve, $-0,82 \pm 0,51$ D no de miopia moderada e $-1,31 \pm 0,85$ D no de miopia alta. Após um mês da cirurgia esses números foram de $-0,73 \pm 0,68$ D, $-0,99 \pm 0,60$ D e $-1,29 \pm 0,69$ D respectivamente. Ao longo dos meses de pós-operatório esses valores foram de $-0,71 \pm 0,56$ D, $-0,68 \pm 0,55$ D e $-1,41 \pm 0,72$ D, $-0,61 \pm 0,48$ D, $-0,77 \pm 0,53$ D e $-1,11 \pm 0,9$ D, e $-0,35 \pm 0,47$ D, $-0,75 \pm 0,47$ D e $-1,04 \pm 0,46$ D respectivamente aos três, seis e nove meses. Não houve diferença estatisticamente significativa entre o astigmatismo refracional global pré-operatório e pós-operatório aos nove meses de seguimento ($p > 0,05$).

Complicações pós-operatórias

A principal complicação foi o aparecimento da opacidade corneana (*haze*) cuja frequência e intensidade variou de acordo com a miopia pré-operatória. O grupo de miopia leve apresentou traços de opacidade em 3,06% dos pacientes. O grupo de miopia moderada apresentou opacidade que variou de leve a moderada em 10,5% dos pacientes. E o grupo de miopia alta apresentou também opacidade leve a moderada em 29,0% dos pacientes.

Observou-se o aumento transitório da pressão intraocular em três pacientes que foram tratados com betabloqueadores tópicos; um paciente com epiteliopatia pós-operatória, e um paciente com um episódio de erosão recorrente aos seis meses após a cirurgia.

DISCUSSÃO

Nossos resultados demonstram que a cerectomia fotorrefrativa é eficaz no tratamento da miopia leve e moderada.

A principal motivação para o paciente realizar a cirurgia de miopia é diminuir sua dependência às lentes corretoras. Nossos estudos mostraram que 93% dos pacientes com miopia leve e 80% dos pacientes com miopia moderada atingiram acuidade visual de 0,8 (20/25) após o nono mês de cirurgia. Estes números estão de acordo com os resultados apresentados por outros autores em ceratotomia radial^{4,5} e também com resultados apresentados por Hamberg-Nystrom e cols em cerectomia refrativa à laser⁶. Neste estudo estes autores avaliaram os resultados em míopes de 1,5 a 18 dioptrias e observaram que 91% dos pacientes com baixa miopia e 78% dos pacientes com miopia moderada apresentavam acuidade visual de 20/40 ou mais. Como consequência, o PRK aparenta ser tão eficaz quanto a ceratotomia radial para a correção de miopia, com algumas vantagens sobre esta uma vez que não deixa áreas de fragilidade sobre a córnea ou qualquer região da superfície ocular⁷, e também por não apresentar hipermetropia progressiva⁸.

Nos casos de alta miopia, 50% dos pacientes atingiram acuidade visual de 20/40 ou mais após nove meses de seguimento pós-operatório, a maioria deles mostrou grande amplitude de variação tanto no equivalente esférico quanto na acuidade visual sem correção final, o que também está de acordo com os resultados encontrados em outros estudos⁶.

Nossos resultados mostram uma incidência menor de opacidade corneana em pacientes que apresentavam miopia leve (3%) e moderada (10,5%) em relação ao grupo de pacientes com miopia severa que apresentou uma incidência de 29%. Este estudo não investigou o papel do corticóide tópico na formação da opacidade corneana

pós-excimer laser, mas acreditamos que nossa incidência de opacidade corneana (*haze*) é menor que os resultados mostrados por outros autores devido ao uso prolongado de corticosteróide tópico no período pós-operatório⁹.

Apesar de nosso período de seguimento de nove meses ser relativamente curto, a estabilidade dos resultados finais tanto na acuidade visual, quanto na refração sob cicloplegia, nos mostram que a cerectomia fotorrefrativa por excimer laser é um procedimento seguro e previsível em pacientes com miopias leves e moderadas. O tratamento de miopias maiores que 7,0 D revelou resultados aquém dos ideais.

SUMMARY

Objective: To evaluate the single zone photorefractive keratectomy for the correction of myopia using excimer laser.

Methods: Summit OmniMed excimer laser was used to treat 167 myopic eyes that were divided in three groups: low myopia (less than -5.0 D), moderate myopia (from -5.25 D to -7.00 D), and high myopia (more than -7.0 D).

Results: One month after surgery, 100% of the eyes in the low myopia group, 60% in the moderate myopia, and 57% of the high myopia were within 1 D of emetropia. Uncorrected visual acuity of 0.8 or better were achieved by 93%, 80%, and 28.6% of these eyes respectively after nine months of follow-up. The most important post operatory complication was corneal haze that was present in 3.06%, 10.5% and 29.0% of the eyes, respectively.

Conclusion: Based on these results, single zone photorefractive keratectomy is a safe and efficient procedure for the treatment of low and moderate myopia.

Key words: myopia, excimer, refractive surgery, eye, cornea, laser.

REFERÊNCIAS BIBLIOGRÁFICAS

1. McDONALD, M. B.; KAUFMAN, H. E.; FRANTZ, J. M.; SHOFNER, S.; SALMERON, B.; KLYCE, S. D. - Excimer laser ablation in a human eye. Case report. *Arch Ophthalmol.*, **107**: 641-2, 1989.
2. TROKEL, S. L.; SRINIVASAN, R. & BRAREN, B. - Excimer laser surgery of the cornea. *Am. J. Ophthalmol.*, **96**: 710-5, 1983.
3. McDONALD, M. B.; FRANTZ, J. M.; KLYCE, S. D.; BEUERMAN, R. W.; VARNELL, R.; MUNNERLYN, C. R.; CLAPHAM, T. N.; SALMERON, B. & KAUFMAN, H. E. - Central photorefractive keratectomy for myopia. The blind eye study. *Arch. Ophthalmol.* **108**: 799-808, 1990.
4. ROZENBERG, I. & RUSSO, A. - Ceratotomia radial em miopias de grau intermediário. *Rev. Bras. Oftalmol.*, **47**: 147-9, 1988.
5. GUEDES, A.; ANDRADE, C.; FERREIRA, M. M.; LEITE, L. A. M. & AMBROSIO, R. - Ceratotomia radial. *Rev. Bras. Oftalmol.*, **45**: 158-165, 1986.
6. HAMBERG-NYSTROM, H.; FAGERHOLM, P.; SJÖHOLM, C. & TENGROTH, B. - Photorefractive keratectomy for 1.5 to 18 diopters of myopia. *J. Refract Surg.*, **11**: 265-267, 1995.
7. VASCONCELOS, F. M. & BESSA, H. T. - Complicações da ceratotomia radial. *Rev. Bras. Oftalmol.*, **46**: 185-8, 1987.
8. LIMA, Jr., R. P.; NEVES, R. A.; NOSE, W. & CAMPOS, M. S. Q. - Avaliação clínica do tratamento cirúrgico da hipercorreção pós-ceratotomia radial. *Arq. Bras. Oftal.*, **56**: 350-3, 1993.
9. CAUBET, E. - Course of subepithelial corneal haze over 18 months after photorefractive keratectomy for myopia. *Refract Corneal Surg.*, **9**: 236-7, 1993.

XXIX Congresso Brasileiro de Oftalmologia

3 a 6 de Setembro de 1997
Centro de Convenções de Goiânia - GO

Informações: Rua T-30 - Quadra 91 - Lt. 15 - Setor Bueno
CEP 74150-100 - Goiânia - GO
Fone/Fax: (062) 285-5955

Prepare-se desde já
Data limite para entrega dos Temas Livres/Posters
15 de Maio de 1997