

Uso de corticóide sistêmico e intravítreo na inflamação secundária a cisticercose intra-ocular: relato de caso

The use of systemic and intravitreal steroid in inflammation secondary to intraocular cysticercosis: case report

Gleisson Rezende Pantaleão¹
André Dal Sasso Borges de Souza²
Eduardo Büchele Rodrigues³
Adriana Isabel Coelho⁴

RESUMO

A cisticercose é uma parasitose causada por ovos de *Taenia solium*, que pode acometer diversos tecidos como coração, músculo esquelético, cérebro e olhos. Neste estudo será descrito o caso de um paciente de 62 anos do sexo masculino encaminhado com queixa de baixa acuidade visual progressiva no olho direito há dois meses. O exame biomicroscópico e ultra-sonográfico permitiu o diagnóstico ocular de cisticercose intravítrea. Foi realizada cirurgia de vitrectomia via pars plana para remoção do parasita e no intra-operatório ocorreu ruptura do cisto com extravasamento intravítreo. Durante o procedimento foram injetadas 400 microgramas de dexametasona intravítreo e prescrito 60 mg/dia de prednisona via oral por 14 dias. O paciente evoluiu com recuperação visual e acuidade visual final de 20/25, retina aplicada e vítreo claro. Em conclusão, farmacoterapia com corticóide intravítreo associada à terapia com corticóide sistêmico pode ser considerada como alternativa a ser associada para o controle inflamatório após cirurgia vitreoretiniana de cisticercose ocular.

Descritores: Cisticercose/diagnóstico; Cisticercose/quimioterapia; Infecções oculares parasitárias/terapia; Dexametasona/uso terapêutico; Glucocorticóides/administração & dosagem; Relatos de casos [Tipo de publicação]

INTRODUÇÃO

Cisticercose é uma parasitose causada pela ingestão de ovos de *Taenia solium*, excretados nas fezes humanas, e caracterizada pelo parasitismo de diversos tecidos pela forma embrionária do verme *Cysticercus cellulosae*. As larvas localizam-se especialmente nos tecidos muito vascularizados como coração, músculo esquelético, cérebro e olhos⁽¹⁾.

Envolvimento ocular ocorre em 13 a 46% dos pacientes infectados⁽²⁾, podendo ser intra ou extra-ocular. Na forma intra-ocular o cisticercose pode estar localizado na câmara anterior, corpo vítreo ou sub-retiniano⁽¹⁾. Nesta forma de acometimento o diagnóstico é realizado pela observação direta do cisticercose, que se apresenta como uma vesícula translúcida com presença do escólex. Nos casos onde há opacidade de meios e de difícil visibilidade do cisticercose torna-se necessário o uso de outros métodos como a ecografia para auxílio diagnóstico⁽³⁾. O tratamento clínico com drogas anti-helmínticas, como o albendazol e o praziquantel não é curativo, sendo indicada a remoção cirúrgica do cisticercose⁽⁴⁻⁶⁾.

Neste trabalho será relatado um caso de cisticercose intravítrea e inflamação intra-ocular que melhorou após vitrectomia associada à corticoterapia sistêmica e intravítrea.

Trabalho realizado no Serviço de Oftalmologia do Hospital Regional de São José - São José (SC) - Brasil.

¹ Residente do Serviço de Oftalmologia do Hospital Regional de São José - São José (SC) - Brasil.

² Residente do Serviço de Oftalmologia do Hospital Regional de São José - São José (SC) - Brasil.

³ Médico do Setor de Retina e Vítreo do Hospital Regional de São José - São José (SC) - Brasil.

⁴ Médica do Setor de Uveítas do Hospital Regional de São José - São José (SC) - Brasil.

Endereço para correspondência: Eduardo B. Rodrigues. Av. Trompowsky, 420 - Apto. 1005 - Florianópolis (SC) CEP 88015-300

E-mails: gleissonrp@hotmail.com
edubrodrigues@yahoo.com.br

Recebido para publicação em 08.11.2006

Última versão recebida em 04.07.2007

Aprovação em 23.08.2007

RELATO DE CASO

Paciente de 62 anos do sexo masculino natural e residente na zona rural do estado de Santa Catarina foi encaminhado com baixa acuidade visual, dor ocular, hiperemia e lacrimejamento há 2 meses no olho direito (OD). Relatava trauma penetrante em olho esquerdo (OE) há 23 anos com perda da visão. O paciente era portador de hipertensão arterial sistêmica leve controlada e negava outras doenças sistêmicas, uso de medicamentos, assim como cirurgias oftalmológicas anteriores ou trauma ocular em OD.

Ao exame oftalmológico apresentava acuidade visual (AV) de 20/200 no OD e percepção de vultos no OE. No exame biomicroscópio, o OD revelou hiperemia conjuntival, reação de câmara anterior com células ++/+4 e flare ++/+4, edema discreto de córnea, precipitados ceráticos granulomatosos no terço inferior e poucas sinéquias posteriores; o OE mostrava cicatriz corneana inferior, catarata total, corectopia inferior e sinéquias anteriores na cicatriz (Figuras 1 e 2). A pressão intra-ocular (PIO) era de 48 mmHg no OD e 14 mmHg no OE.

Iniciou-se tratamento com acetazolamida 500 mg VO, manitol 20% endovenoso e hipotensores oculares tópicos (maleato de timolol 0,5% e tartarato de brimonidina 0,2%). Após redução da PIO para 25 mmHg foi realizado o exame fundoscópio, que demonstrou importante opacidade de meios por turvação vítrea, área de condensação em região temporal e ausência de descolamento de retina no OD; no OE não foi possível por opacidade de meios. A obtenção da retinografia que foi prejudicada pela vitreíte intensa, e a ultra-sonografia ocular evidenciou a presença de um cisto hipocogênico envolto por uma camada hiperecogênica compatível com cisticercose intravítrea (Figura 3).

Procedemos com tratamento via oral com acetazolamida 250 mg de 8/8 h, prednisona 80 mg/dia, assim como acetato de prednisolona 0,1% e maleato de timolol 0,5% tópicos. Indicou-se vitrectomia via pars plana para remoção do cisticercose, que foi realizada após 7 dias de tratamento clínico. No intra-operatório, observaram-se traves vítreas fortemente aderidas ao cisto e uma lesão hiperpigmentada no equador em quadrante nasal superior (Figura 4). No momento em que as traves vítreas foram liberadas ocorreu a ruptura do cisto e optou-se por sua completa remoção seguido de injeção intravítrea de dexametasona (400 µg) e endofotocoagulação a laser 360°.

No primeiro pós-operatório o exame oftalmológico demonstrou ausência de inflamação vítrea e retina totalmente aplicada, com PIO de 16 mmHg. Foram prescritos acetato de prednisolona 0,1% e tropicamida tópicos e corticóide (prednisona 60 mg) via oral. O paciente teve boa evolução pós-operatória e após 60 dias da cirurgia apresentava AV de 20/50, justificada por catarata subcapsular posterior. A PIO estava controlada em 14 mmHg sem uso de medicação, à fundoscopia apresentava retina aplicada e vítreo totalmente claro (Figura 4). Após três meses foi realizada cirurgia de facectomia com implante de lente intra-ocular e o paciente

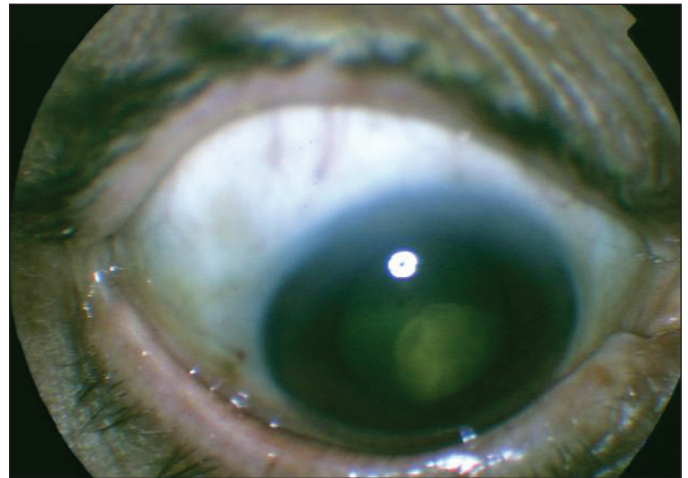


Figura 1 - Olho direito: Observa-se opacidade vítrea com contornos regulares sugerindo cisticercose intra-ocular

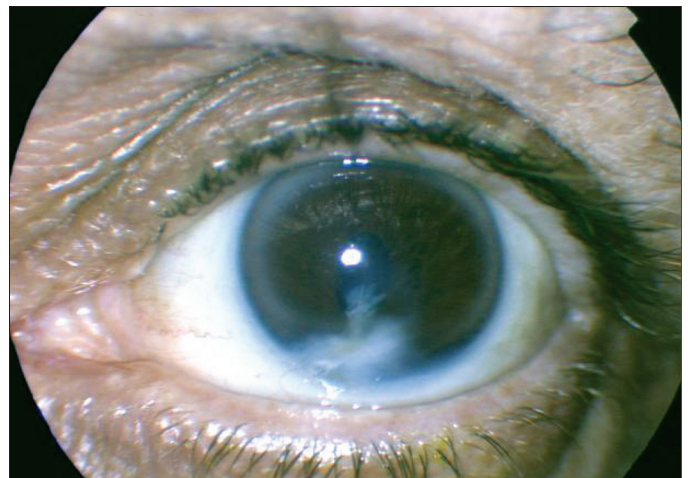


Figura 2 - Olho esquerdo: Leucoma corneano inferior paracentral e catarata total

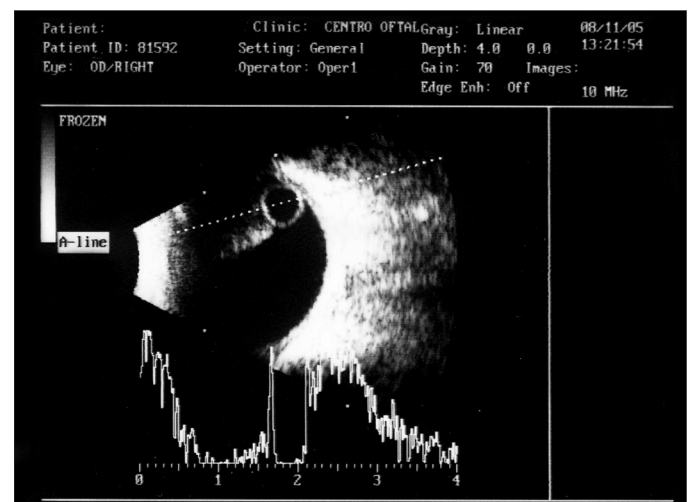


Figura 3 - Ultra-sonografia: Presença de cisto hipocogênico envolto por uma camada hiperecogênica compatível com cisticercose intravítrea

evolui com AV de 20/25 com correção, com restante do exame oftalmológico normal.

O exame de tomografia de coerência óptica (OCT) na lesão hiperpigmentada superior revelou lesão sugestiva de hiperplasia envolvendo o epitélio pigmentado, hiper-reflectiva e com reação cicatricial intra-retiniana (Figura 5).

DISCUSSÃO

A infestação humana pela forma larval da *Taenia solium*, o *Cysticercus cellulosae*, ocorre pela ingestão de comida ou água contaminadas com os ovos do parasita excretados pelas fezes humanas⁽¹⁾. Crianças e adultos jovens são as faixas etárias mais acometidas como mostrado no estudo realizado

por Malik et al. onde 68% dos pacientes acometidos tinham entre 10 e 30 anos⁽⁷⁾. O envolvimento ocular ocorre em 13-46% dos casos⁽²⁾ e a localização do cisticercos pode ser intra ou extra-ocular. O tratamento clínico com anti-helmínticos não é curativo⁽⁴⁾ e opta-se por tratamento cirúrgico, como escolha, por meio de vitrectomia ou esclerocoroidotomia⁽⁵⁻⁶⁾.

No presente caso, um paciente com cisticercos intravítreo foi submetido à vitrectomia via pars plana associado à corticoterapia via oral para controle da inflamação. Devido à ruptura do cisto durante a tentativa de remoção, optou-se também pelo uso intra-ocular de dexametasona (400 µg), baseados em estudos que comprovam a eficácia da dexametasona intravítrea em reduzir significativamente a inflamação pós-operatória após cirurgia vítreo-retiniana⁽⁸⁻⁹⁾. No pós-operatório foi prescrito o uso de corticóide tópico e via oral com redução gradativa, observando melhora da inflamação ocular e recuperação da acuidade visual.

As manifestações oculares podem ser devastadoras e embora o cisto possa ser bem tolerado enquanto estiver vivo, sua morte causa liberação de toxinas e leva a uma resposta inflamatória grave que pode resultar em perda visual. No relato de Passos et al.⁽¹⁰⁾ também foi evidenciada melhora da inflamação ocular com uso de corticoterapia sistêmica e tópica em um paciente com cisticercose intra-ocular que foi submetido à vitrectomia com ruptura do cisto no momento da cirurgia.

Na forma intra-ocular o cisticercos pode localizar-se intravítreo, sub-retiniano e mais raramente na câmara anterior. Um estudo com 44 pacientes com cisticercose intra-ocular relatou que o cisto localizava-se intravítreo em 60% dos casos⁽⁵⁾. Várias teorias foram propostas para explicar a entrada do parasita no espaço intravítreo; a mais aceita sugere que o cisticercos atinge a coróide pela circulação sanguínea e atravessa todas as camadas da retina para então penetrar no vítreo^(5,11). Após sua passagem pela retina alguns trabalhos sugerem que o parasita deixa uma lesão cicatricial hiperpigmentada na retina. Entretanto, após pesquisa na PubMed no período de 1966 a 2007, não encontramos documentação mostrando uma possível lesão retiniana secundária à passagem do cisticercos. Neste relato, foi possível documentar com a retinografia e OCT as possíveis alterações retinianas causadas pela passagem do cisticercos.

ABSTRACT

Cysticercosis is a parasitosis caused by *Taenia solium* eggs that could affect several tissues, such as heart, skeletal muscles, brain and eyes. This study describes the case of a 62-year-old male who complained of progressively loss of vision in his right eye for two months. Slit-lamp and ultrasound exams suggested a diagnosis of intravitreal cysticercosis. The patient underwent pars plana vitrectomy to remove the intravitreal parasite. Intraoperatively the cyst ruptured and leaked into the vitreous cavity. Therefore, 400 µg of intravitreal dexamethasone was injected intraoperatively,

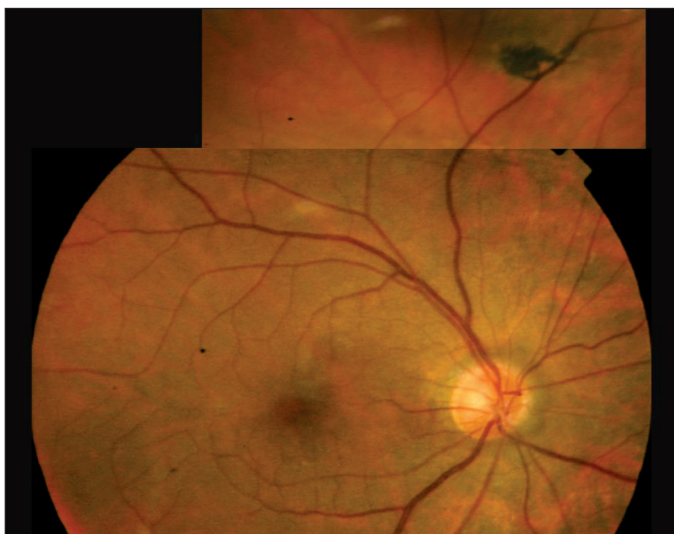


Figura 4 - Retinografia pós-operatória, mostrando lesão hiperpigmentada superiormente

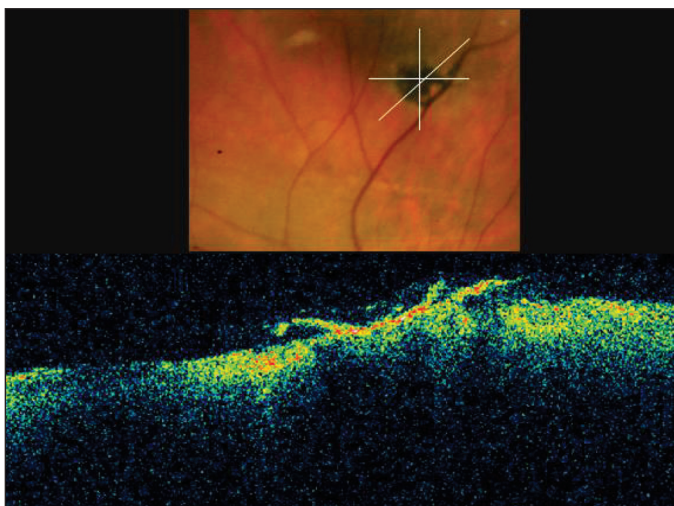


Figura 5 - OCT da lesão hiperpigmentada superior revelando hiperplasia envolvendo o epitélio pigmentado, hiper-reflectiva e com reação cicatricial intra-retiniana

and 60 mg/day of prednisone PO was prescribed for 14 days. The post-operative best corrected visual acuity was 20/25, the retina was attached and vitreous remained clear. In conclusion, drug therapy with intravitreal corticosteroids associated with systemic steroids showed to be an alternative approach to control inflammation following vitreoretinal surgery.

Keywords: Cysticercosis/diagnosis; Cysticercosis/drug therapy; Eye infections, parasitic/therapy; Dexamethasone/therapeutic use; Glucocorticoids/administration & dosage; Case reports [Publication type]

REFERÊNCIAS

1. Oréfiice F, organizador. Uveíte clínica e cirúrgica: texto e atlas. Rio de Janeiro: Cultura Médica; 2000. cap.40. v.2. p.705-13.
2. Duke-Elders S, Perkins ES. System of ophthalmology. Inflammations of the uveal tract: uveitis. St. Louis: Mosby; 1966. cap.3. v.9. p.478-87.
3. Auzemery A, Andriantsimahavandy A, Esterre P, Bouat C, Boitte JP, Huguet P. [Ocular cysticercosis]. *Med Trop (Mars)*. 1995;55(4 Pt 2):429-33. Review. French.
4. Santos R, Chavarria M, Aguirre AE. Failure of medical treatment in two cases of intraocular cysticercosis. *Am J Ophthalmol*. 1984;97(2):249-50.
5. Sharma T, Sinha S, Shah N, Gopal L, Shanmugam MP, Bhende P, et al. Intraocular cysticercosis: clinical characteristics and visual outcome after vitreoretinal surgery. *Ophthalmology*. 2003;110(5):996-1004.
6. Natarajan S, Malpani A, Kumar Nirmalan P, Dutta B. Management of intraocular cysticercosis. *Graefes Arch Clin Exp Ophthalmol*. 1999;237(10): 812-4.
7. Malik SR, Gupta AK, Choudhry S. Ocular cysticercosis. *Am J Ophthalmol*. 1968;66(6):1168-71.
8. Chalam KV, Malkani S, Shah VA. Intravitreal dexamethasone effectively reduces postoperative inflammation after vitreoretinal surgery. *Ophthalmic Surg Lasers Imaging*. 2003;34(3):188-92.
9. Blankenship GW. Evaluation of a single intravitreal injection of dexamethasone phosphate in vitrectomy surgery for diabetic retinopathy complications. *Graefes Arch Clin Exp Ophthalmol*. 1991;229(1):62-5.
10. Passos E, Frasson MC, Nehemy MB. Vitrectomia para o tratamento de cisticercose intrarretiniano. *Rev Bras Oftalmol*. 1996;55(11):841-5.
11. Kruger-Leite E, Jalkh AE, Quiroz H, Schepens CL. Intraocular cysticercosis. *Am J Ophthalmol*. 1985;99(3):252-7.