

Distrofia reticular do epitélio pigmentário da retina: Descrição de um caso

Reticular dystrophy of the retinal pigment epithelium: Case report

Juliana M. Ferraz Sallum ⁽¹⁾
Michel Eid Farah ⁽²⁾

RESUMO

Este trabalho descreve uma menina, de 11 anos, com distrofia reticular, doença de herança autossômica dominante, com alteração do EPR com pouco ou nenhum acometimento da retina neurossensorial. Esta doença pode ser detectada precocemente e tem progressão lenta. Na ausência de consangüinidade, a associação com outras malformações é casual. O prognóstico visual geralmente é bom. Ao estudo eletrofisiológico apresenta ERG normal e EOG subnormal. Os testes de adaptação ao escuro são subnormais. Uma revisão da literatura é apresentada.

Palavras-chave: Epitélio pigmentário da retina; Distrofia reticular da retina; Distrofia de Sjögren.

INTRODUÇÃO

A distrofia reticular do epitélio pigmentário da retina foi originalmente observada por Sjögren ¹ em 1950, quando descreveu uma família sueca com 13 crianças, sendo que 5 apresentavam padrão reticular no pólo posterior dos dois olhos. Os próximos casos foram descritos por Doeschate ² em 1965 e Deutman e Rumke ³ em 1969. Desde então tem sido relatados vários casos de distrofias hereditárias do epitélio pigmentário da retina ⁸ com variações de idade de aparecimento, acuidade visual, hereditariedade, consangüinidade, resposta eletrofisiológica, adaptação ao escuro e variação do aspecto fundoscópico e angiofluoresceinográfico ⁴.

Este trabalho apresenta a descrição do primeiro caso de distrofia reticular do epitélio pigmentário da retina da literatura nacional.

RELATO DO CASO

NMT, 11 anos, feminino, branca, natural e procedente de São Paulo.

Apresenta-se com diminuição progressiva da acuidade visual em ambos os olhos, sem outros sintomas ou alterações associadas. Nega a presença de outros afetados na família. Pais não consangüíneos. Pais e irmã examinados e normais.

Ao exame ocular apresentava acuidade visual com correção 20/30 em AO. Segmento anterior sem alterações, tonometria 11 mmHg em AO, motricidade extrínseca ocular sem alterações, ausência de nistagmo.

Ao exame fundoscópico sob midríase apresentava papila e vasos normais. O fundo de olho mostrava uma rede de linhas pigmentadas, bem definida, com pontos maiores de hiperpigmentação nas interseções, semelhante a rede de pesca com nós. Na

⁽¹⁾ Pós graduanda e Chefe do Setor de Genética Ocular do Departamento de Oftalmologia da Escola Paulista de Medicina - Universidade Federal de São Paulo.

⁽²⁾ Professor Adjunto/Doutor e Chefe do Setor de Retina e Vitreo do Departamento de Oftalmologia da Escola Paulista de Medicina - Universidade Federal de São Paulo.
Universidade Federal de São Paulo - Escola Paulista de Medicina - Hospital São Paulo.

fóvea havia grânulos de pigmentação mais densa, com um halo concêntrico de hiperpigmentação ao nível do epitélio pigmentário da retina (EPR) estendendo-se por todo o pólo posterior e ultrapassando as arcadas vasculares.

Na angiofluoresceinografia este padrão reticular ficou realçado. O pigmento bloqueou a fluorescência da coriocapilar na fase precoce e a fluorescência da esclera na fase tardia (Fig. 1).

A campimetria, realizada com perímetro computadorizado de Humphrey, mostrou-se normal em AO.

O eletrorretinograma sob midríase, após 20 minutos de adaptação ao escuro, com flash de 2J, flicker com frequência de 30 Hz foi normal em AO.

O eletro-oculograma mostrou relação de Arden OD 220 e OE 230, compatível com o normal em AO.

DISCUSSÃO

Devido ao fato destas alterações retinianas serem bilaterais, simétricas, progressivas, localizadas no pólo posterior, não causarem grandes alterações da acuidade visual e não apresentarem outras alterações associadas, o

diagnóstico diferencial deve ser feito entre as distrofias retinianas. O aspecto fundoscópico e angiofluoresceinográfico localizam a lesão ao nível das células do EPR.

As distrofias do epitélio pigmentário da retina em geral são caracterizadas pelo aparecimento de leves alterações na visão central associadas a vários padrões de depósitos amarelados ou acinzentados na área macular. O prognóstico de que o paciente permaneça com uma boa acuidade visual central em pelo menos um dos olhos é bom. O eletro-oculograma é discretamente subnormal e o eletrorretinograma é tipicamente normal. Estas alterações são geralmente herdadas com um padrão de herança autossômico dominante. Baseando-se nos padrões de distribuição da pigmentação pode-se classificar estas alterações em 4 grupos. Os 4 padrões, de acordo com Gass são:

- 1) Distrofia viteliforme foveomacular de aparecimento na idade adulta.
- 2) Distrofia pigmentária em forma de borboleta.
- 3) Distrofia reticular do epitélio pigmentário.

4) Pigmentação moteada da mácula (fundo pulverulentus).

Alguns pacientes podem apresentar diferentes padrões nos dois olhos. Um paciente pode mostrar progressão de um padrão para outro com o decorrer de anos. Alguns heredogramas podem apresentar associação de mais de um padrão. Por isto é provável que estas alterações sejam relacionadas ou talvez expressões de uma mesma doença ⁷.

A paciente aqui descrita apresentava 11 anos na época do diagnóstico. Os pacientes descritos por Sjögren ¹ estavam entre 8 e 33 anos. Um menino descrito por Deutman ³ com 5 anos de idade foi examinado quando tinha um ano e o exame era normal, o que sugere que esta doença não seja congênita, isto é, não esteja presente ao nascimento. Kingham ⁹ descreveu uma família cujo membro mais novo afetado tinha 2 anos e 8 meses. Esta doença provavelmente se manifesta ao redor dos 5 anos de idade ³. Neste ocasião os pacientes são assintomáticos com acuidades visuais normais. Esta distrofia parece ser lentamente progressiva. Entretanto a acuidade visual central pode piorar nas fases tardias.

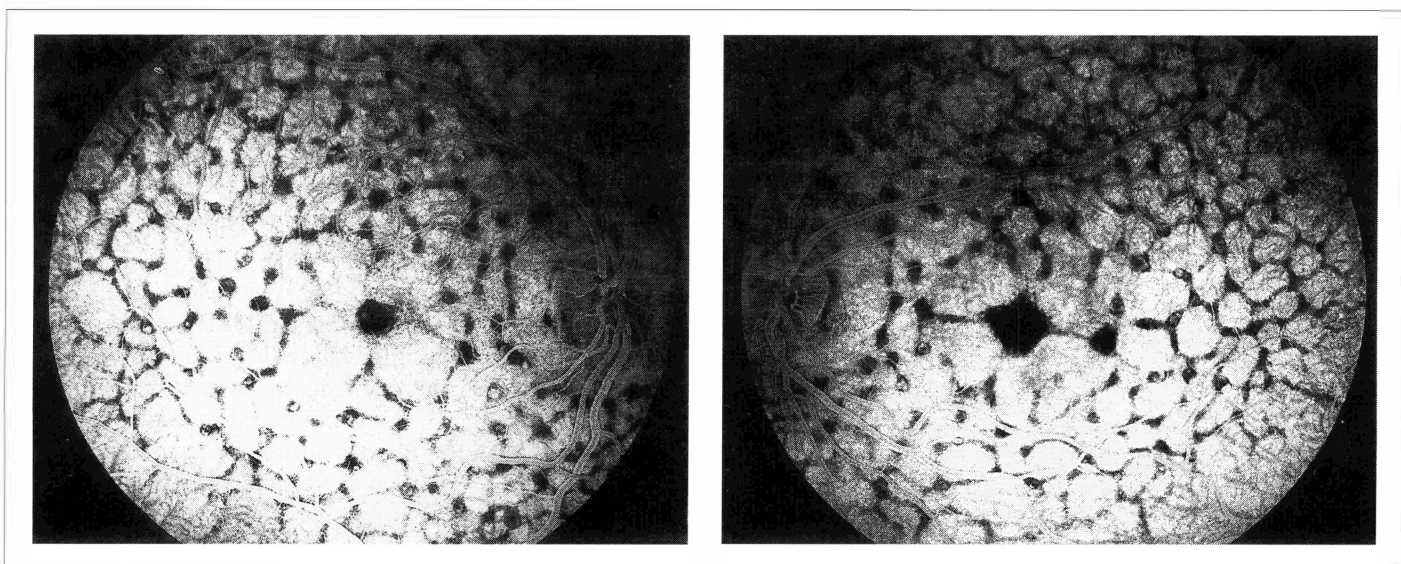


Figura 1 - Distrofia reticular do epitélio pigmentário da retina AO. Angiofluoresceinografia OD e OE mostrando hipofluorescência por bloqueio, causada pela hiperpigmentação em padrão reticular. Existe acúmulo de pigmento no centro das máculas.

Na maioria dos casos descritos na literatura a acuidade visual é normal ou próxima do normal, 20/25 ou 20/30. Pacientes com outras malformações oculares associadas podem apresentar diminuição mais acentuada da acuidade visual. A paciente aqui descrita não apresentava outras alterações, sendo a visão 20/30 em AO.

A paciente descrita neste trabalho apresenta aspecto fundoscópico igual ao apresentado pelos pacientes originalmente descritos por Sjögren, isto é uma bem definida rede de linhas pretas pigmentadas, com pontos maiores de hiperpigmentação na interseção destas linhas, semelhante a rede de pesca com nós. Na fóvea pode-se encontrar grânulos de pigmentação mais densa, podendo apresentar um halo concêntrico de hiperpigmentação.

A lesão inicial geralmente é uma mancha pigmentada escura próxima ao centro da mácula, medindo aproximadamente um diâmetro papilar. Uma rede se forma então ao redor do acúmulo central do grânulo de pigmento com um aumento gradual para a meia periferia. Em estágios avançados a rede tende a ficar irregular e sua aparência mais esbranquiçada.

A história natural desta doença mostra um rearranjo arquitetural dinâmico das células do epitélio pigmentário da retina durante o tempo. Porém pouco se sabe a respeito das fases finais. Acredita-se que o padrão benigno semelhante a rede de pesca seja substituído por atrofia de células do epitélio pigmentário da retina e da coróide.

A angiografia fluoresceínica deste caso demonstrou uma hipofluorescência desde as fases iniciais com padrão reticular correspondente a hiperpigmentação reticular. Os espaços entre os pigmentos apareciam hiperfluorescentes, grandes e mais irregulares que aqueles observados nos casos de distrofia reticular de Sjögren. As anomalias de pigmentação são mais facilmente observadas na angiofluoresceinografia do que na oftalmoscopia.

O estudo campimétrico pode revelar um escotoma central relativo com campos periféricos normais. O campo visual desta paciente foi normal em AO.

Os pacientes descritos por Deutman, Rumke e Chopdar⁶ apresentavam eletrorretinogramas normais. Um dos cinco pacientes descritos por Kingham apresentava eletrorretinograma com uma onda b subnormal. A maior parte da retina neurossensorial parece não ser acometida, pois o eletrorretinograma é geralmente normal. Fishman descreveu dois casos com ERG extinto e outro com ERG subnormal para o teste fotóptico e escotóptico. A maioria dos relatos na literatura descreve eletro-oculogramas normais. Na família descrita por Kingham o EOG era anormal. Esta paciente descrita apresentava ERG e EOG normais.

Os testes de visão de cores em pacientes com distrofias do EPR geralmente são normais. Os testes de adaptação ao escuro são normais ou subnormais. As curvas de adaptação ao escuro são anormais.

As duas famílias descritas por Sjögren¹ e Deutman e Rumke³ apresentavam consangüinidade. Depois deles nenhum outro autor apresentou famílias com consangüinidade.

Na família descrita por Kingham⁹ dois dos afetados eram irmãos, seu pai era suspeito e tinham um primo afetado o que sugeria a herança autossômica dominante. O tio dos propósitos, que era o pai do primo afetado era normal. Isto sugere que existia penetrância incompleta.

A ausência de outros afetados na família e a ausência de consangüinidade nos leva a acreditar que se trate de um caso **esporádico, tipo mutação nova**, que provavelmente seguirá o padrão de herança autossômica **dominante**. Neste caso a possibilidade deste mesmo casal vir a ter outro filho afetado é nula, porém a possibilidade do propósito ter um filho portador do gen é de 50%. Não existem relatos estatís-

ticos que possam prever as chances de penetrância e expressividade deste gen.

Este gen tem **penetrância incompleta**. Neste caso um dos pais pode ser portador do gen, sem manifestar nenhuma forma da doença. O aconselhamento genético neste caso é o mesmo para a prole dos afetados, isto é, 50%. Porém os portadores do gen, mesmo sem manifestar a doença também tem chance de 50% de passar o gen para sua prole.

Uma terceira possibilidade que não pode ser descartada, pelo simples fato de não existir consangüinidade declarada na família, é a herança **autossômica recessiva**, como na família descrita por Sjögren apesar de não existirem outras malformações associadas. O aconselhamento genético neste caso apresenta uma chance de 25% de recorrência de um afetado nas próximas gestações deste casal. E um risco baixo para a prole do propósito, desde que não se case com alguém que tenha esta doença na família.

Outro fato que deve ser levado em consideração quando se faz o aconselhamento genético desta doença é a idade de aparecimento das alterações oculares e o aspecto progressivo desta alteração. Crianças e jovens normais na época do exame podem vir a apresentar algum tipo de manifestação desta doença mais tardiamente, e portanto podem ser considerados normais erroneamente.

O prognóstico visual, e o quão debilitante é esta doença é que vão levar os afetados a decidir sobre a submissão ao risco de terem filhos afetados pela doença.

SUMMARY

This paper presents a 11 years old girl with an autosomal dominant reticular pattern dystrophy of the retinal pigment epithelium. The early diagnosis is possible and the evolution is slow. The visual

*Distrofia reticular do epitélio pigmentário da retina:
Descrição de um caso*

prognosis is good. Abnormal dark adaptation may be present. The electrophysiological study shows normal electroretinography and subnormal electro-oculography. The literature was reviewed and genetics aspects were discussed.

REFERÊNCIAS BIBLIOGRÁFICAS

- 1 SJÖGREN, H. - Dystrophia reticularis laminae pigmentosae retinae. *Acta Ophthalmol*, **28**: 279-295, 1950.
- 2 DOESSCHATE, J. T. - Demonstration at the 156th meeting of the Netherlands Ophthalmologic Society, Utrecht, 1965. *Ned T Geneesk* **110**: 1686, 1966.
- 3 DEUTMAN, A. F.; RUMKE, A. M. L. - Reticular dystrophy of the retinal pigment epithelium. *Arch Ophthalmol.*, **82**: 4-9, 1969.
- 4 ALESSANDRINI, A. A. - La retino-fluoresceinografia en las alteraciones del epitelio pigmentario de la retina. *Arch Ophthal B Aires*, **46**: 13-20, 1971.
- 5 FISHMAN, G. A.; WOOLF, M. B.; GOLDBERG, M. F., et al - Reticular tapeto-retinal dystrophy. *Br J Ophthalmol*, **60**: 35-40, 1976.
- 6 CHOPDAR, A. - Reticular dystrophy of retina. *Br. J. Ophthalmol*, **60**: 342-344, 1976.
- 7 GASS, J. D. M. - Stereoscopic Atlas of Macular Disease: Diagnosis and treatment. St. Louis, CV Mosby Co, 1987, pp 246-255.
- 8 HSIEH, R. C.; FINE, B. S.; LYONS, J. S. - Patterned dystrophies of the retinal pigment epithelium. *Arch. Ophthalmol*, **95**: 429-435, 1977.
- 9 KINGHAM, J. D.; FENZL, R. E.; WILLERSON, D.; AABERG, T. M. - Reticular dystrophy of the retinal pigment epithelium. *Arch Ophthalmol*, **96**: 1177-1184, 1978.

III SIMPÓSIO INTERNACIONAL DE CIRURGIA OCULAR DA SANTA CASA DE SÃO PAULO

HOTEL MAKSOUD
30, 31/5 E 1/6 DE 1996

CONVIDADOS ESTRANGEIROS:

RICHARD L. ABBOTT
(Universidade da California - São Francisco - EUA)

TEMAS:

CÔRNEA
DOENÇAS EXTERNAS
CIRURGIA REFRACTIVA
GLAUCOMA

INFORMAÇÕES:

SH CONGRESSOS E EVENTOS
RUA FERREIRA ARAÚJO, 221 - SÃO PAULO - SP
TELS.: (011) 815-4319 E 814-9470 - FAX: (011) 210-6419