

# Abscesso intraorbitário e intracraniano por *Aspergillus fumigatus*

Orbital and cranial abscess by *Aspergillus fumigatus*

Luis Augusto Rogano  
Oswaldo Tella Jr.  
Italo Suriano  
Fernando Menezes Braga  
Paulo Gois Manso

## RESUMO

Os autores relatam um caso raro de infecção por *Aspergillus fumigatus* do sistema nervoso central, secundário a infecção intraorbitária, em um paciente de 12 anos que sofreu ferimento penetrante em região infraorbitária esquerda por estilete de madeira. Foi submetido a 3 craniotomias sequenciais, sendo apenas possível remoção parcial dos abscessos e do fragmento de madeira.

O paciente evoluiu com amaurose bilateral, oftalmoplegia e proptose esquerda, Diabetes insipidus e hidrocefalia. Foi submetido a derivação ventrículo peritoneal e controlada a Diabetes insipidus com DDAVP. Após um mês teve alta em regular estado geral com déficits descritos.

São discutidos a patogenicidade, vias de infecção, diagnóstico e tratamento, baseados em dados colhidos da literatura em pacientes infectados por *Aspergillus sp.*

**Palavras-chave:** Aspergillus, Proptose, Amaurose, Fragmento de madeira.

## INTRODUÇÃO

A infecção do sistema nervoso central (SNC) por *Aspergillus* é rara e de difícil diagnóstico. Está relacionada a pacientes imunodeficientes que são acometidos de forma generalizada a partir da disseminação hematogênica do principal foco primário.

A infecção intraorbitária por *Aspergillus* é ainda mais rara e pode atingir pacientes imunodeficientes em caso de infecção generalizada ou pacientes hígidos, sendo o foco primário os seios paranasais.

Relatamos um caso de infecção por *Aspergillus fumigatus* em paciente de 12 anos de idade, que sofreu ferimento penetrante por estilete de madeira na região infraorbitária esquerda, permanecendo pequeno fragmento intraorbitário, ocasionan-

do infecção primária com propagação para o SNC.

## APRESENTAÇÃO DO CASO

E.R., 12 anos, branco, proveniente do interior do estado do Piauí, admitido no Hospital São Paulo em dezembro de 1987.

Paciente relata ferimento penetrante acidental com estilete de madeira na pálpebra inferior esquerda há 10 meses. Após o incidente o estilete foi imediatamente retirado. Permaneceu assintomático por 5 meses quando notou que houve progressiva protusão ocular, diminuição da visão e vermelhidão do olho esquerdo. Foi atendido por serviço médico de outro estado e encaminhado para o serviço de Oftalmologia do Hospital São Paulo, Escola Paulista de Medicina.

Disciplina de Neurocirurgia e Oftalmologia da Escola Paulista de Medicina.

Endereço para correspondência: Dr. Luis Augusto Rogano – Rua Botucatu, 740 – 04023 – S. Paulo – SP

Na admissão o paciente apresentava-se em regular estado geral, sem alterações clínicas. Ao exame apresentava-se consciente, ativo, orientado. Exame do olho esquerdo: proptose de 23mm, amaurótico, com edema de conjuntiva, hiperemia, com comprometimento total da motricidade ocular extrínseca; o exame de fundo de olho mostrava atrofia primária de papila; não havia pulsação ou sopro. O exame do olho direito mostrava-se normal. Paciente foi inicialmente submetido a exames laboratoriais: hemograma-série vermelha com discreta anemia e série branca com leucocitose (19800 cels) com acentuado desvio à esquerda. VHS: 70mm.

Feita a tomografia computadorizada (TC) de crânio e órbita que mostrou presença de lesão intra e extraconal, irregular, hiperdensa, acometendo porção medial e apical da cavidade orbitária, assim como lesões irregulares, múltiplas, aparentemente císticas, acometendo região parasselar, suprasselar e fossa temporal esquerda. O aspecto tomográfico sugeriu processo inflamatório intraorbitário com invasão intracraniana através de fissura orbitária superior (foto 1).

Paciente foi encaminhado para o Serviço de Neurocirurgia do mesmo hospital. Foi admitido com o mesmo quadro visual descrito acima e com restante do exame neurológico normal. Foi submetido a craniotomia pterional esquerda encontrando-se tecido inflamatório endurecido, multilobado, com saída de material espesso e esbranquiçado, bastante aderido as estruturas da região suprasselar, sendo que não foi possível visualizar a artéria carótídea e nervos ópticos. Aberto o teto orbitário para descompressão da órbita, deixando-se a periórbita intacta. O paciente evoluiu bem, mantendo as alterações visuais.

O estudo anatomopatológico, utilizando-se as colorações argênticas e PAS, mostrou a presença de hifas características do *Aspergillus fumigatus* (foto 2).

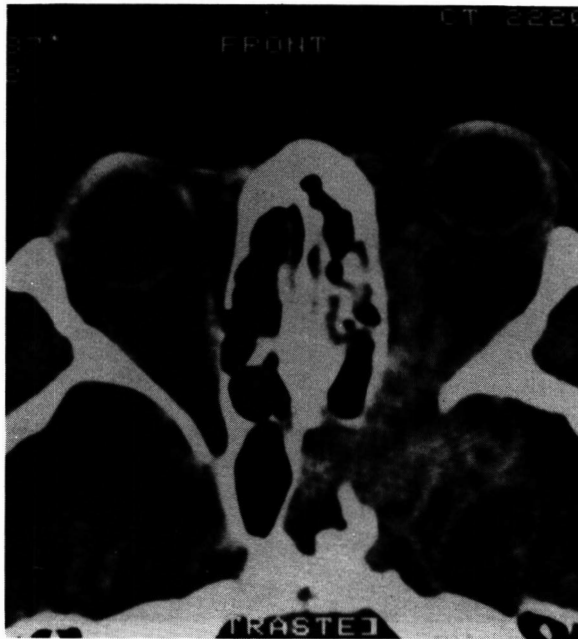


Fig. 1 – TC mostra processo inflamatório intra-orbitário esquerdo com invasão intracraniana.

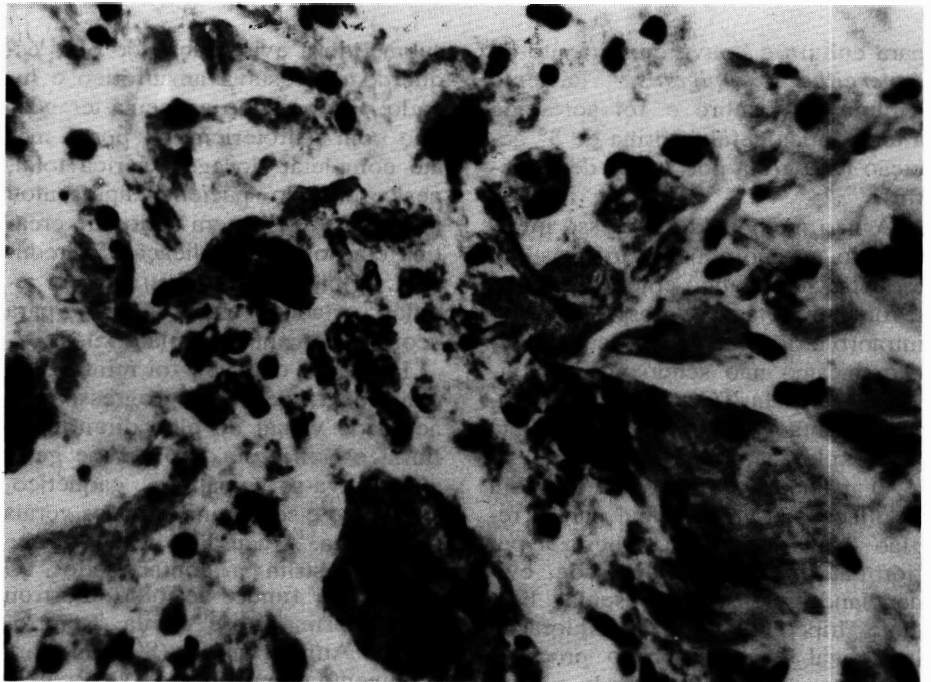


Fig. 2 – Hifas de *Aspergillus fumigatus* coradas com PAS.

Iniciando esquema terapêutico com Anfotericina B, endovenosa, com dose total de 1100 mg. Após 3 semanas foi submetido a TC de controle que mostrou persistência das lesões anteriores, acrescida de imagem sugestiva de abscesso secundário

em região fronto temporal esquerda, circundado por abscessos menores (foto 3). Realizada drenagem dos abscessos através de ampliação da craniotomia anterior, com drenagem de 30 ml de secreção esbranquiçada. O material foi enviado

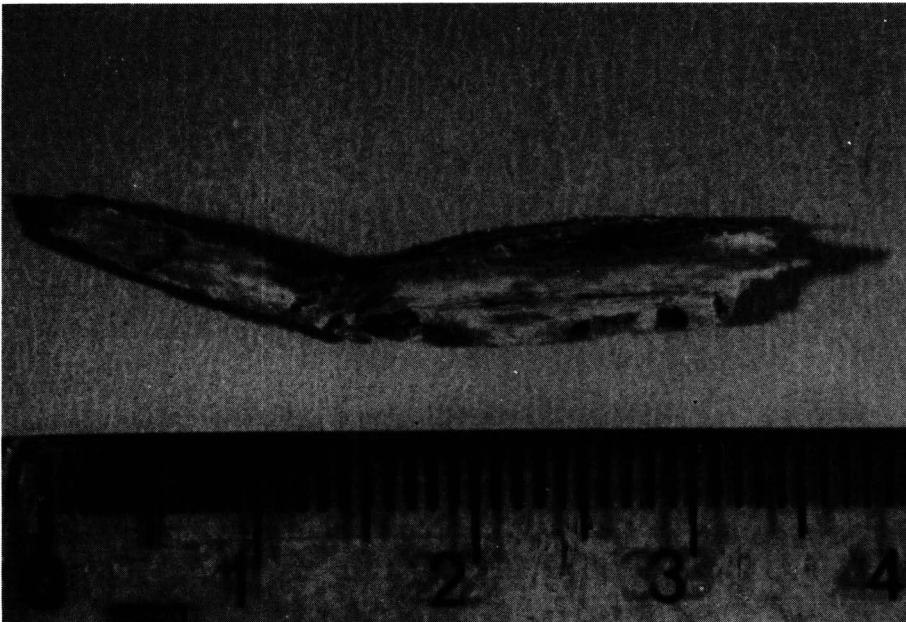


Fig. 3 – Fragmento de madeira intra-orbitário de 4 cm.

para cultura e houve crescimento de *Aspergillus fumigatus*. Paciente evoluiu com febre e foi acrescida à terapêutica cefalosporina de 3ª geração (2,0 g/dia por 7 dias de Rocefin).

A não melhora do processo inflamatório mesmo após 2 cirurgias e o esquema terapêutico empregado, nos levou à hipótese de corpo estranho intraorbitário, que manteria a infecção, mesmo não sendo possível visualizá-lo pela TC e ultrassom. Optamos então por nova craniotomia para exploração intraorbitária.

O paciente foi reoperado, com ampliação da craniotomia para a região frontal esquerda. Aberta a periórbita, que estava espessada, evidenciando-se tecido muscular bastante hiperemiado. Na exploração intraconal foi encontrado processo granulomatoso envolvendo fragmento de madeira, medindo aproximadamente 4 cm e que foi retirado (foto 4). Feita limpeza cirúrgica intracraniana com drenagem e retirada das cápsulas dos abscessos, havia intenso processo inflamatório na região selar e parasselar impossibilitando a extirpação total dos mesmos.

Após 3 semanas o paciente foi

submetido a evisceração do olho esquerdo que estava amaurótico e luxado. Foi mantido esquema terapêutico com Anfotericina B por 1 mês até completar dosagem sérica total, neste período paciente apresentou aumento da dosagem sérica de creatina e a dose da medicação foi reduzida. O paciente recebeu alta em regular estado geral, afebril, para acompanhamento ambulatorial.

Em julho de 1988 foi reinternado com queixa de perda progressiva da acuidade visual do olho direito, poliúria e polidipsia. Ao exame geral encontrava-se apático, caquético, sonolento e sem manifestações gerais da doença. A acuidade visual direita estava restrita a contar dedos. O exame de fundo de olho mostrou atrofia primária de papila. Reintroduzido Anfotericina B (800 mg) para tratamento complementar. O paciente foi avaliado pela endocrinologia por apresentar diurese de 8 litros por dia e os exames laboratoriais confirmaram Diabetes insipidus, sendo medicado com DDAVP (0,15 ml/dia). Realizada nova TC (foto 5) que mostrou além das alterações anteriores, uma propagação do processo para a região frontal direita, além de

evidenciar hidrocefalia comunicante, acompanhada de protusão do retalho ósseo da craniotomia.

Realizada derivação ventrículo peritoneal, com saída de Líquor céfalo raqueano (LCR), bastante hipertenso. O paciente melhorou da apatia e sonolência. Após 1 mês, recebeu alta hospitalar em regular estado geral, ativo, amaurótico bilateral e com Diabetes insipidus controlada com DDAVP (0,25 ml/dia). Acompanhado por 4 meses em nosso ambulatório, retornando então para o interior do estado de origem.

#### DISCUSSÃO

Em 1729 Michelli descreveu um fungo de hifa alongada, não septada, como sendo *Aspergillus*. Em 1847 há o relato do primeiro paciente infectado por *Aspergillus* descrito por Sluyter<sup>(27)</sup> e em 1897 Oppe publica um caso de meningite pelo mesmo agente etiológico advinda de infecção do seio esfenoidal<sup>(3)</sup>.

*Aspergillus* é dos mais frequentes agentes fúngicos a provocar infecção no SNC<sup>(14)</sup>. Das 350 espécies conhecidas as patogênicas são: *Aspergillus fumigatus* (a mais frequente), *A. flavus*, *A. amstelodomi*, *A. sidomi*, *A. candidus*, *A. niger* e *A. glaucus*<sup>(2,13,16,25)</sup>.

A invasão do SNC por *Aspergillus* é rara e ocorre principalmente por disseminação hematogênica ou por extensão direta de infecção dos seios paranasais, órbita ou ouvido médio<sup>(3,9,13,18,25)</sup>.

A infecção do SNC pode ser classificada em 5 grupos distintos: meningite, meningoencefalite, cerebrite ou abscesso recém-formado, granuloma e invasão primária do sistema vascular<sup>(14,22)</sup>.

Aspergilose acomete principalmente pacientes imunodeficientes. As principais causas são doenças debilitantes como linfomas, leucemias, citomegalovirus, hepatite crônica, terapêutica com drogas imunossupressoras, com corticóide, com antibiótico, pacientes alcoólatras, viciados em drogas e estão no grupo

de risco os agricultores, criadores de pássaros e atualmente os pacientes aidéticos<sup>(5,12,15,19,20,22,25,27)</sup>.

Os pacientes infectados são em sua grande maioria imunodeficientes e apresentam Aspergilose disseminada. O órgão mais atingido é o pulmão. Young et al (1970) descreveram 98 casos de pacientes infectados por *Aspergillus*. O pulmão foi atingido em 94%, o aparelho gastro-intestinal vem a seguir com 22%, o SNC com 13,2%. Destes 98 pacientes, 34 apresentaram forma disseminada da infecção. Resultados semelhantes foram observados por Fisher et al (1981) que mostrou 91 casos de pacientes infectados, encontrando invasão pulmonar em 91% e no SNC 18%.

A *Aspergillus* quando em infecção disseminada atinge órgãos como o fígado, rim, tireóide, coração, ouvido médio, órbita e seios paranasais<sup>(3,7,13,15,18,)</sup>. Há casos relatados na literatura de invasão do corpo vertebral, medula espinal, abscesso intrasselar e em IV ventrículo<sup>(3,6,9,15)</sup>.

A infecção disseminada por *Aspergillus* é bastante grave e associada às condições debilitantes dos pacientes faz com que na maioria das vezes o diagnóstico seja feito pós mortem. No estudo de Fischer et al (1981) em que dos 91 pacientes com infecção por *Aspergillus*, 62 pacientes tiveram seu diagnóstico feito por estudo de necrópsia e dos 29 que foram diagnosticados e tratados, apenas 10 sobreviveram.

Uma particularidade desta infecção no SNC é a capacidade das hifas de *Aspergillus* invadirem as paredes dos vasos sanguíneos causando trombose venosa e consequente infarto isquêmico cerebral<sup>(3,4,5,13,17,18,23,25)</sup> e ou aneurismas micóticos causando hemorragia subaracnóideas<sup>(3,18,19,25)</sup>. Este comprometimento vascular é importante fator de mortalidade.

Os pacientes que desenvolvem infecção por *Aspergillus* no SNC comumente apresentam clínica de hipertensão intracraniana, convulsões generalizadas, alterações de com-

portamento, déficits motores e afasia.

O envolvimento do processo inflamatório intraorbitário por *Aspergillus* é raro e está relacionado com infecção disseminada em indivíduos imunodeprimidos<sup>(15,20)</sup>, podendo também ocorrer em pessoas saudáveis, secundário a acometimento dos seios paranasais<sup>(1,10,21,24,26)</sup>. No trabalho de Hedges et al (1976), foram reportados 47 casos de infecção intraorbitária, cuja manifestação clínica principal foi proptose (74%), decréscimo visual (28%), dor ocular (23%) e paralisia da musculatura extra-ocular (9%). O sítio primário da infecção foi seios paranasais (77%), órbita (9%) e SNC (6%). A mortalidade dos pacientes com infecção orbitária foi de 28% e quando associada com invasão do SNC, de 80%.

A investigação diagnóstica deve ser feita com Rx simples de crânio, que pode mostrar calcificações quando na presença de granuloma<sup>(5,23)</sup>. A angiografia cerebral pode localizar processo expansivo e é imprescindível para diagnosticar as alterações vasculares como trombose e aneurismas micóticos<sup>(3,4,13,18,25)</sup>. A venografia orbitária pode mostrar-se alterada quando há acometimento orbitário<sup>(11)</sup> e a TC de crânio é o exame de escolha, uma vez que mostra a extensão da patologia e a relação desta com as estruturas vizinhas<sup>(4,23)</sup>.

Uma vez identificada a infecção por *Aspergillus* no SNC, a droga quimioterápica de escolha e a Anfotericina B administrada endovenosa, intratecal ou intraventricular. Há dificuldade em se alcançar altos níveis séricos tissulares devido a obliteração dos vasos sanguíneos pela invasão de hifas<sup>(2,8)</sup>.

O caso apresentado é de um paciente jovem, hígido, proveniente de uma região onde os indivíduos costumam ser mal nutridos. Apresentou ferimento intraocular esquerdo penetrante por estilete de madeira, que foi retirado parcialmente. A propagação da infecção intraorbitária para o SNC, se deu provavelmente pela

fissura orbitária superior. Na admissão não havia sinais de infecção em outros órgãos. O paciente foi submetido a três craniotomias sequenciais e tratamento clínico com Anfotericina B e Rocefim.

Concluímos que a infecção por *Aspergillus* é patologia rara, de alta patogenicidade. No caso descrito, de infecção primária intra-orbitária por fragmento de madeira e com extensão para o SNC, na forma de múltiplos abscessos e granulomas, não encontramos caso similar descrito na literatura.

#### SUMMARY

*Aspergillus infections involving the orbit and the CNS is a rare pathology. We present one case of a 12 years old male who suffered a penetrating injury with a piece of wood at the level of the lower lid. CT scan revealed a hyperdense area with irregular lesion at the medial position of the orbit and invading the supra-sellar and parasellar region. The patient was submitted to 3 craniotomies and clinically treated with Anfotericin B and Rocefim (Ceftriaxona). A review of the literature was done.*

#### REFERÊNCIAS BIBLIOGRÁFICAS

1. AGARWAL, L.P.; MALIK, S.R.K.; MOHAN, M. ET AL - Orbital Aspergillosis. *Brit. J. Ophthalmol.*, 46:559-62, 1962.
2. AISNER, J.; SCHIMPTT, S.; WIENIK, P. - Treatment of invasive Aspergillosis: Relation of early diagnosis and treatment to response. *Ann Internal Medicine*, 86:539-43, 1977.
3. BEAL, M.F.; O'CANOLL, C.P.; KLEINMAN, G.M. ET AL - Aspergillosis of the nervous system. *Neurology*, 32:473-79, 1982.
4. CENTANO, R.S.; BENTSON, J.R.; MANCUSO, A.A. - CT scanning in Rhinocerebral Mucormycosis and Aspergillosis. *Neuroradiology*, 2:383-89, 1981.
5. COCCIA-PORTUGAL, M.A.; SIELING, W.L.; TERBLANCHE, A.P.S. ET AL - *Aspergillus* brain abscess. *SAMJ*, 71:116-18, 1987.
6. CORREA, A.J.E.; BRINCKHAUS, R.; KESLER, S. ET AL - Aspergillosis of the fourth ventricle. *J. neurosurg.*, 43:236-38, 1975.
7. FISCHER, B.D.; ARMSTRONG, D.; YU, B. ET AL - Invasive Aspergillosis. *The*

- American Journal of Medicine*, 71:571-77, 1981.
8. GALLI, G.; GANDOLFINI, M.; LENZI, A. ET AL – Intraventricular and Intravenous use of Amphotericin B in a case of non-surgical cerebral Aspergillosis. *J. Neurosurg. Sci.*, 27:59-61, 1983.
  9. GOLDHAMMER, Y.; SMITH, J.L.; YATES, B.M.; YATES, B.M. – Mycotic Intracerebral Abscess. *Am. Journal of Ophat.*, 78:478-84, 1974.
  10. GREEN, W.R.; FONT, R.L.; ZIMMERMAN, L.E. – Aspergillosis of the Orbit. *Archives of Ophat.*, 82:302-13, 1969.
  11. HEDGES, T.; LEUNG, L.S. – Parassellar and orbital apex syndrome caused by aspergillosis. *Neurology*, 26:117-120, 1976.
  12. HOOPER, D.C.; PRUITT, A.A.; RUBIN, R. – Central Nervous System infection in the chronically immunosuppressed. *Medicine*, 61(3):166-84, 1982.
  13. KAUFMAN, D.; THAL, L.J.; FARMER, P.M.; Central Nervous System aspergillosis in two young adults. *Neurology* 26:484-88, 1976.
  14. KLEIN, H.J.; RICHTER, H.P.; SCHENMAYR, W. – Intracerebral Aspergillus abscess. Case Report. *Neurosurgery*, 13(3):306-9, 1983.
  15. LEDERMAN, I.R.; MADGE, G. – Endogenous intraocular Aspergillosis. *Arch Ophthalm.*, 76:233-37, 1966.
  16. LUCANTONI, D.; GALZIO, R.; ZENOBBI, M. ET AL – Right occipital cerebral abscess caused by *Aspergillus fumigatus*. *J. Neurosurg. Sci.*; 31:29-31, 1987.
  17. McCORMICK, W.F.; SCHOCHET, S.S.; WEAVER, P.R. ET AL – Disseminate Aspergillosis. *Arch Patol.*, 99:353-59, 1985.
  18. MOHANDAS, S.; AHUJA, G.K.; SOOD, V.P. ET AL – Aspergillosis of the Central Nervous System. *J. of Neurol. Sci.*, 38:229-33, 1978.
  19. MUKOYAMA, M.; GIMPLE, K.; POSER, C.M. – Aspergillosis of the Central Nervous System. *Neurology*, 19:967-74, 1969.
  20. PAREDIS, A.J.; ROBERTS, L. – Endogenous Ocular Aspergillosis. *Arch. Ophthalm.*, 69:125-29, 1963.
  21. RIFKIN, B.M.; DUBBER, A.H.C.; GALE, M. ET AL – Aspergilloma of Paranasal Sinuses and Orbit in Northesen Sudanese. *Lancet*, 1:746-47, 1966.
  22. SHAPIRO, K.; TABADDOR, K. – Cerebral Aspergillosis. *Surg. Neurol.*, 4:465-71, 1975.
  23. TULLY, R.J.; WATTS, C. – Computed Tomography and Intracranial Aspergillosis. *Neuroradiology*, 17:111-13, 1979.
  24. VEIRS, E.R; DAVIS, T. – Fungus Infection of the Eye and Orbit. *Arch. Ophthalm.*, 59:172-76, 1958.
  25. VISUDHIPAN, P.; BUNYARATANESE, J.S.; KHATANAPHAR, S. – Cerebral Aspergillosis. Report of three cases. *J. Neuros.*, 38:472-76, 1973.
  26. WELLER, W.A.; JOSEPH, D.J.; HORA, J.F. – Deep mycotic involvement of the right maxillary and ethmoid sinuses, the orbit and adjacent structures. *The Laryngoscope*, 70:999-1016, 1960.
  27. YOUNG, R.C.; BENNETT, J.E.; VOGEL, C.L. ET AL – Aspergillosis. The spectrum of the disease in 98 patients. *Medicine*, 49(2):147-173, 1970.