

# Ruptura espontânea da cápsula anterior do cristalino em paciente com síndrome de Alport

*Spontaneous rupture of the anterior lens capsule in a patient with Alport's syndrome*

Fernando Betty Cresta <sup>(1)</sup>  
 André Luís Borba da Silva <sup>(2)</sup>  
 Celso Antonio de Carvalho <sup>(3)</sup>

## RESUMO

Os autores relatam caso de paciente de 13 anos com síndrome de Alport, lenticone anterior e ruptura espontânea da cápsula anterior do cristalino. Foram citadas as principais manifestações oculares desta síndrome, assim como as mais recentes hipóteses para explicar os achados encontrados neste paciente.

**Palavras-chave:** Alport; Lenticone anterior; Catarata.

## INTRODUÇÃO

Em 1927, Alport descreveu uma síndrome cujo acometimento principal incluía uma nefrite hemorrágica e um quadro de surdez neurosensorial <sup>1-3</sup>.

Posteriormente foram descritas as manifestações oculares desta síndrome, cuja incidência varia segundo diversos autores entre 11 a 92%, e acomete principalmente a córnea, cristalino e retina <sup>2,4,5</sup>.

As alterações oculares mais comuns são o lenticone anterior, a distrofia polimorfa posterior e os “flecks” na retina <sup>2,4</sup>. Estes últimos achados não interferem com a visão mas estão relacionados com a deterioração da função renal <sup>4</sup>. Outras alterações encontradas incluem: catarata polar anterior e posterior, síndrome da dispersão pigmentar, arco corneano, pigmentação macular, retinopatia em “sal e pimenta” da média periferia e periferia retiniana e tortuosidade dos vasos retinianos <sup>2-5</sup>.

Embora existam relatos de transmissão autossômica dominante e recessiva, em 85% dos casos a herança é ligada ao X <sup>6-8</sup>. Nesta ocorre a formação alterada do colágeno tipo IV, que é um componente essencial da membrana basal de diversos órgãos.

## RELATO DE CASO

Paciente de 13 anos, sexo masculino, branco, natural de Minas Gerais com queixas de embaçamento visual, principalmente do olho direito há 30 dias.

Negava trauma ocular prévio. Com relação aos antecedentes pessoais, apresentava hipertensão arterial sistêmica há 5 anos, sem tratamento.

Ao exame ocular, verificou-se que a acuidade visual com correção do olho direito (OD) era percepção luminosa, com boa projeção, enquanto que a do olho esquerdo (OE) era de 20/25 com correção.

Ao exame biomicroscópico do olho direito, notou-se a presença de massas cristalínias na câmara anterior (Fig. 1) e do olho esquerdo foi verificado a presença de Lenticone Anterior com uma ruptura circular e central da cápsula anterior do cristalino (Fig. 2). Não foi observada a presença de lenticone posterior.

Trabalho realizado no Hospital das Clínicas da Faculdade de Medicina da USP.

<sup>(1)</sup> Médico Estagiário da Disciplina de Oftalmologia da FMUSP e Médico Assistente do Hospital Universitário da USP.

<sup>(2)</sup> Médico Estagiário da Disciplina de Oftalmologia da FMUSP.

<sup>(3)</sup> Professor Adjunto da Disciplina de Oftalmologia da FMUSP.

**Endereço para correspondência:** Fernando Betty Cresta - R. Professor João de Oliveira Torres, 93, São Paulo (SP) CEP: 03337-010. Fone: 295-9219. e-mail: cresta@usp.br

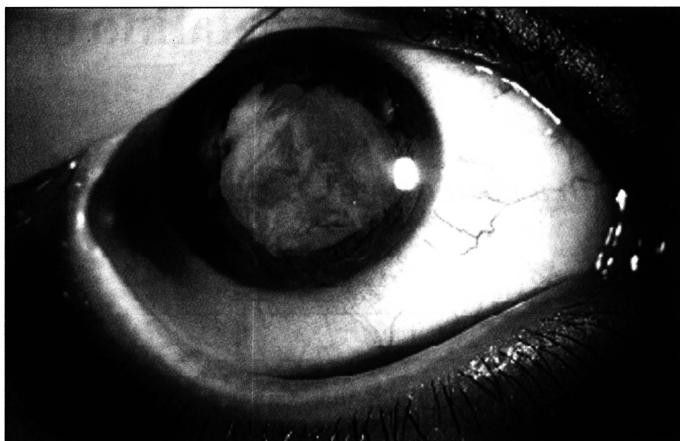

Fig. 1 - Presença de massas cristalínianas na câmara anterior do olho direito.

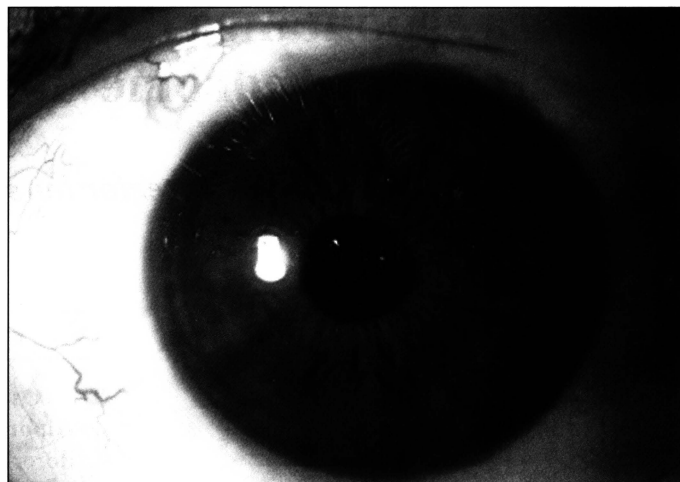


Fig. 3 - Pós-operatório do olho direito.

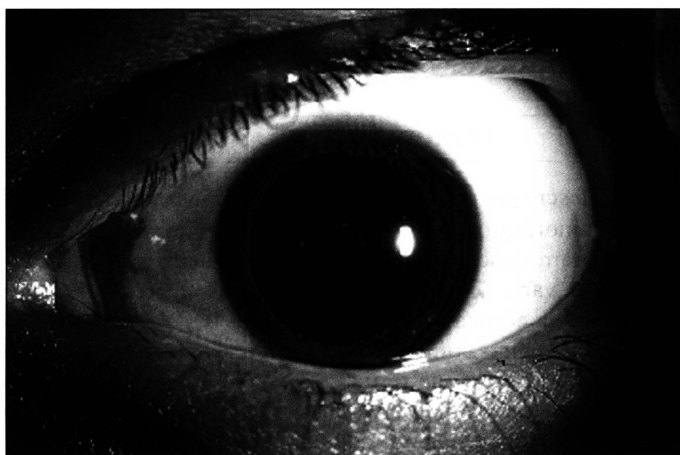

Fig. 2 - Lenticone anterior com ruptura central da cápsula anterior do cristalino do olho esquerdo.

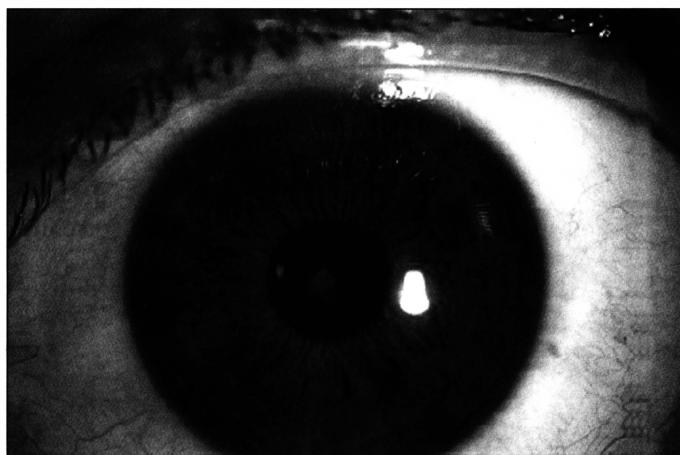


Fig. 4 - Evolução da ruptura central da cápsula anterior do cristalino do olho esquerdo com formação de tecido esbranquiçado.

A pressão intra-ocular foi de 12 mmHg no OD e 11 mmHg no OE. Não foram encontradas alterações ao exame de fundo de olho indireto.

Optou-se pela internação do paciente e durante a sua admissão verificou-se níveis de pressão arterial de 16 x 11 mmHg.

A realização de exames laboratoriais demonstraram níveis elevados de uréia e creatinina. Uma avaliação nefrológica indicou a presença de insuficiência renal crônica. Na avaliação otorrinolaringológica foi verificado quadro de surdez neurosensorial.

Os achados da biópsia renal confirmaram o diagnóstico de síndrome de Alport.

O exame ultra-sonográfico do olho direito foi normal. O valor da biometria deste olho foi de 23,83 mm.

Após 2 dias da internação, o paciente foi submetido à aspiração das massas cristalínianas e colocação de lente intra-ocular, procedimento que foi realizado sem intercorrências (Fig. 3).

Apresentou boa evolução no pós-operatório do OD. Após 10 dias da internação, notou-se que a ruptura central da cápsula anterior do OE modificou seu aspecto, com a formação de uma tecido de aspecto esbranquiçado (Fig. 4).

---

#### DISCUSSÃO

---

A presença de nefrite em pacientes com Síndrome de Alport ocorre pelo aparecimento de alterações típicas na membrana basal glomerular, achados estes que confirmam o diagnóstico da síndrome após a biópsia renal<sup>2,5</sup>.

O prognóstico é pior em pacientes do sexo masculino com relação à evolução para insuficiência renal e surdez<sup>4,5</sup>.

Existe correlação entre a piora da função renal, e a evolução das manifestações oculares<sup>2,4,5</sup>.

As alterações cristalínianas na Síndrome de Alport são frequentes e incluem o lenticone anterior, a catarata polar anterior, cortical anterior e posterior e o lenticone posterior<sup>1,5,9</sup>.

Os pacientes com lenticone anterior normalmente apresentam alterações acentuadas nos valores refracionais da miopia e astigmatismo e ao exame ocular nota-se um abaulamento central da cápsula anterior do cristalino. À retinoscopia observa-se o sinal da “mancha de óleo”.

São várias as hipóteses para justificar a presença do lenticone anterior na Síndrome de Alport. O defeito na produção de colágeno tipo IV, um dos componentes das membranas basais dos diferentes órgãos, tornaria a cápsula anterior do cristalino mais frágil com posterior abaulamento. Esta é a mesma hipótese citada para justificar as alterações encontradas na membrana basal dos glomérulos renais nos casos de nefrite<sup>1</sup>.

Streeten et al., avaliaram com microscopia eletrônica a cápsula anterior de uma paciente de 30 anos com S. de Alport e lenticone anterior que foi submetida à facectomia extra-capsular. Verificaram a presença de uma série de deiscências na cápsula anterior com presença de material fibrilar no seu interior e pequenos vacúolos. Também observaram embaixo destas rupturas a presença de restos celulares, lise das células epiteliais da cápsula anterior com baixa contagem total destas células.

Existe uma tendência em se acreditar que as rupturas da cápsula anterior, que são as responsáveis pela fragilidade capsular, são lesivas às células epiteliais da cápsula anterior, explicando desse modo a baixa contagem celular e o aparecimento da catarata polar anterior e cortical.

A maior frequência de localização das rupturas na região central e anterior da cápsula pode ser explicado pelo fato destas áreas serem mais mobilizadas durante a acomodação e também por apresentarem menos suporte<sup>1</sup>.

Apesar da maior fragilidade capsular, são raras as descrições de rupturas da cápsula anterior e dispersão das massas cristalinianas como a ocorrida neste caso<sup>1,9</sup>.

Não foram observadas instabilidade ou descentração da lente intra-ocular na evolução deste caso, provavelmente pela maior resistência da cápsula posterior.

Justifica-se a apresentação deste caso por serem poucos os relatos de acometimento ocular em jovens com lenticone anterior e que evoluíram com ruptura espontânea da cápsula anterior do cristalino.

---

#### SUMMARY

---

*The authors report a case of a 13-year-old patient with Alport's syndrome, anterior lenticonus and spontaneous rupture of the anterior lens capsule. The main ocular manifestations of this syndrome as well as the findings in this patient are described.*

**Keywords:** Alport; Anterior lenticonus; Cataract.

---

#### REFERÊNCIAS

---

1. Streeten BW, Robison MR, Wallace R, Jones D. Lens capsule abnormalities in Alport's syndrome. Arch Ophth 1987;105:1693-7.
2. Goldchmit M, Almeida GV. Correlação entre o comprometimento renal e as alterações auditivas e oculares em pacientes portadores de síndrome de Alport. Rev Br Oftal 1990;49(1):45-9.
3. Andrade Jr. L, Andrade NL, Laércio W. Síndrome de Alport. Rev Br Oftal 1983;42:61-8.
4. Teekhasaene C, Nimmanit S, Wutthiphon S, Vareesangyhip K, Laohapand T, Malasitr P, Ritch R. Posterior polymorphous dystrophy and Alport syndrome. Ophthalmology 1991;98(8):1207-14.
5. Jacobs M, Jeffrey B, Kriss A, Taylor D, Sa G, Barrat M. Ophthalmologic assessment of young patients with Alport syndrome. Ophthalmology 1992;99(7):1207-14.
6. Colville DJ, Savige J. Alport syndrome. A review of the ocular manifestations. Ophthalmic Genet 1997;18(4):161-73.
7. Flinter F. Alport's syndrome. J Med Genet 1997;34(4):326-30.
8. Colville DJ, Savige J, Morfis M, Ellis J, Agar J, Fasset R. Ocular manifestations of autosomal recessive Alport syndrome. Ophthalmic Genet 1997;18(3):119-28.
9. Ehrlich LH. Spontaneous Rupture of the Lens capsule in anterior lenticonus. Am J Ophthal 1946;29(2):1274-80.

## Novidades na Internet!!!

**Agora no site CBO você tem disponível todas as informações na íntegra dos**

**Arquivos Brasileiros de Oftalmologia**

**<http://www.cbo.com.br/abo>**