

---

# Causas de exenteração

## *Causes of exenteration*

Valmor Rios Leme <sup>(1)</sup>  
Mauro Wagner Duarte Oliveira <sup>(1)</sup>  
Nelson Boeira Júnior <sup>(1)</sup>  
Antonio Augusto V. Cruz <sup>(2)</sup>

### RESUMO

**Objetivo:** Analisar as causas das exenterações realizadas no Serviço de Órbita do Departamento de Oftalmologia da Faculdade de Medicina Ribeirão Preto-USP.

**Métodos:** Foi realizada análise retrospectiva dos prontuários de 23 pacientes exenterados no Serviço de Órbita do Departamento de Oftalmologia da Faculdade de Medicina Ribeirão Preto-USP, no período de maio de 1992 a janeiro de 1998, levando-se em conta sexo, idade, tipo histológico e origem da lesão orbital.

**Resultados:** Todas as órbitas foram exenteradas por neoplasia. Em 95,7% dos casos a órbita foi acometida por processos neoplásicos locais que se originaram na própria órbita ou em estruturas circunvizinhas. Dentre estes, 61,9% apresentavam lesões diagnosticáveis ectoscopicamente. A maioria apresentava tumores palpebrais que já tinham sido operados em algum outro serviço.

**Conclusões:** Os resultados mostram que os tumores palpebrais são extremamente perigosos, pois invadem a órbita com frequência constituindo-se na principal causa de exenteração. Uma análise rigorosa da história desses pacientes, mostra que se a conduta inicial fosse adequada a exenteração teria sido evitada em praticamente todos os casos.

**Palavras-chave:** Órbita; Pálpebra; Tumor; Exenteração.

---

### INTRODUÇÃO

A exenteração é uma cirurgia radical, que consiste na retirada do globo ocular e todo ou parte do conteúdo orbitário <sup>1-4</sup>. É um procedimento pouco realizado, restrito, na maioria das vezes, aos centros de referência de cirurgia oncológica ou oculoplástica. Dessa maneira, a maioria dos oftalmologistas é completamente inexperiente em relação ao assunto, que, de resto, é pouco abordado na literatura nacional.

A principal indicação da exenteração é a presença de tumores malignos, primários ou metastáticos que acometem a órbita. Outras indicações incluem tumores malignos que atingem a órbita por contigüidade de estruturas circunvizinhas como pálpebras, crânio ou seios paranasais e invasão orbitária por fungos como nas mucormicoses <sup>5,6</sup>.

Como a exenteração é um procedimento extremamente mutilante e de difícil reabilitação estética, ela deve ser evitada a todo custo e só realizada nos casos em que realmente nada mais pode ser feito para a manutenção da anatomia orbital. Nesse sentido, a indicação da exenteração representa, muitas vezes, a falência da assistência oftalmológica ao paciente, que, na

---

<sup>(1)</sup> Departamento de Oftalmologia e Otorrinolaringologia, Faculdade de Medicina de Ribeirão Preto-USP.

<sup>(1)</sup> Pós-graduandos.

<sup>(2)</sup> Professor Associado, responsável pelo setor de Órbita e Oculoplástica.

**Endereço para correspondência:** Prof. Dr. Antonio Augusto V. Cruz, Departamento de Oftalmologia e Otorrinolaringologia, Faculdade de Medicina de Ribeirão Preto-USP, Av. Bandeirantes, 3900, Ribeirão Preto (SP) CEP 14048-900. e-mail: aavacruz@fmrp.usp.br

grande maioria dos casos, tem uma enorme dificuldade em aceitar esse tipo de cirurgia.

O objetivo deste trabalho é analisar as causas que levaram, num período de 7 anos, 23 pacientes a serem exenterados no serviço de oculoplástica da Faculdade de Medicina de Ribeirão Preto.

### MATERIAL E MÉTODOS

Foram analisados, retrospectivamente, prontuários de 23 pacientes do serviço de oculoplástica do Hospital das Clínicas da Faculdade de Medicina de Ribeirão Preto, da Universidade de São Paulo, exenterados, entre janeiro de 1992 e julho de 1998. Foram avaliados os seguintes parâmetros: sexo, idade, histopatologia e origem das lesões e tomografia computadorizada orbital (CT).

### RESULTADOS

A Tabela 1 sumaria os principais achados da amostra estudada. Em todos os casos a invasão orbitária havia sido documentada com tomografia computadorizada de órbitas.

Todos os 23 pacientes foram acometidos por neoplasia e tinham idade variando entre 6 meses e 85 anos, sendo que 06 eram mulheres e 17 homens. Apenas 2 lesões (4,3%) foram metastáticas (casos 19 e 23). O restante (95,7%) foi representado por lesões que acometeram a órbita em decorrência de processos locais orbitais ou de estruturas circunvizinhas. Dessas 21 lesões, as orbitais foram minoria. Mesmo incluindo nessa categoria as neoplasias oculares com extensão para órbita, apenas 28,6% (6 casos) das lesões foram consideradas como primariamente orbitais. Das outras 15 lesões locais, 10 (66,67%) eram originárias das pálpebras.

Tomando-se como categoria o diagnóstico ectoscópico da lesão, verificou-se que das 21 locais, 13 (61,9%) eram passíveis de serem detectadas à vista desarmada (10 palpebrais + 3 conjuntivais). Destas, apenas 02 não tinham sido submetidos a nenhum procedimento cirúrgico antes da exenteração, e ambos procuraram o primeiro atendimento com o tumor bastante avançado.

As figuras 1 e 2 mostram típicos achados tomográficos de lesões orbitais de origem palpebral e conjuntival.

### DISCUSSÃO

A exenteração pode ser subtotal, total ou alargada. Na primeira eventualidade, as pálpebras e/ou o conteúdo orbitário posterior podem ser preservados. A exenteração total, inclui a retirada das pálpebras e de todo o conteúdo orbitário inclusive a periórbita. Na alargada, estruturas vizinhas, freqüentemente um ou mais seios paranasais, são também sacrificadas<sup>1-5</sup>.

Existe uma grande variedade de técnicas utilizadas para a reconstrução da cavidade, como enxerto de pele de espessura

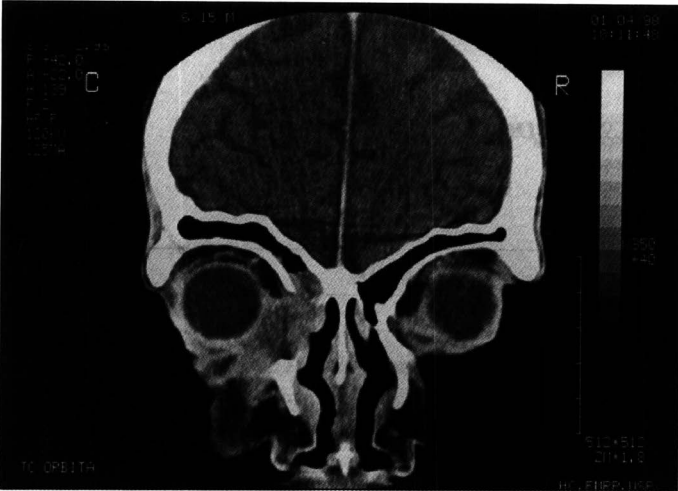
parcial, retalho frontal, retalho de músculo temporal, enxerto dermo-lipídico ou enxerto muscular microcirúrgico de estruturas musculares de outras áreas. A técnica de granulação espontânea simplifica o procedimento e apresenta resultados bastante satisfatórios nos casos totais e alargados<sup>6</sup>. Nas exenterações subtotais a obliteração imediata com retalhos e enxerto dermo-lipídico é uma boa solução. Qualquer que seja a modalidade cirúrgica adotada, a mutilação resultante dificilmente permite uma boa reabilitação estética.

A análise dos nossos casos permite algumas generalizações interessantes e são concordantes com a literatura<sup>7-10</sup>. O acometimento metastático orbital é raro. Apenas 2 casos foram verificados, um dos quais uma verdadeira raridade que é a metástase isolada de melanoma para a órbita. Muito mais freqüente é o envolvimento local. Neste grupo existem lesões de difícil diagnóstico e que quando percebidas já constituem indicações de exenteração. Esses casos incluem os tumores de glândula lacrimal, tumores intraoculares com extensão orbitária, invasão neoplásica a partir da fossa pterigo-palatina, seio maxilar, rinofaringe etc... Essas lesões, entretanto, não foram as causas mais freqüentes de exenteração.

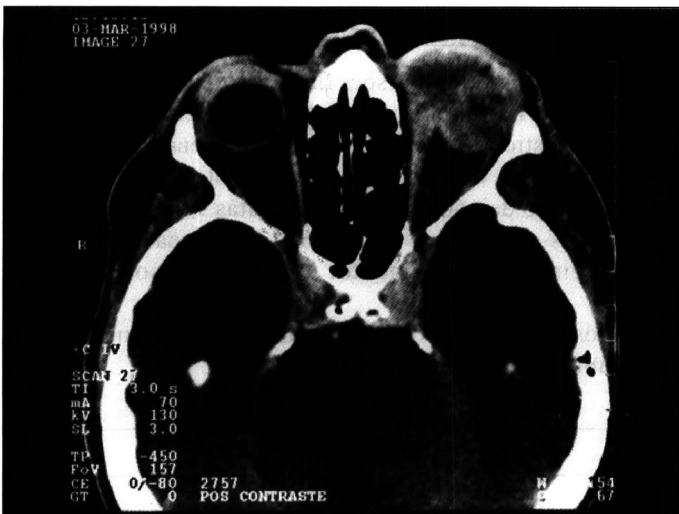Tabela 1. Sexo, idade, tipo histológico e origem das lesões causadoras de exenteração num período de 7 anos no HCFMRP-USP

Caso	Sexo	idade (anos)	Anatomopatologia	Estrutura de origem
1	M	84	CEC	Pálpebra
2	F	72	CBC	Pálpebra
3	F	85	CBC + CEC	Pálpebra
4	F	71	CEC	Rinofaringe
5	M	52	Adenocarcinoma	Glândula Lacrimal
6	F	75	Adenocarcinoma	Seio Maxilar
7	M	78	CBC	Pálpebra
8	M	39	Carcinoma Neuro-Endócrino	Órbita
9	M	75	CBC	Pálpebra
10	F	72	Melanoma	Pálpebra
11	M	83	CBC	Pálpebra
12	M	78	CEC	Conjuntiva bulbar
13	M	72	CBC	Pálpebra
14	M	17	Melanoma	Coróide
15	M	80	Adenocarcinoma	Fossa pterigo-palatina
16	M	86	CEC	Conjuntiva bulbar
17	F	5	Retinoblastoma	Retina
18	M	63	Melanoma	Coróide
19	M	58	Melanoma metastático	Pé
20	M	40	CEC	Conjuntiva Bulbar
21	M	52	CBC	Pálpebra
22	M	69	CBC	Pálpebra
23	M	12	Infiltração leucêmica (mielóide aguda)	Medula óssea

CBC = Carcinoma basocelular, CEC = Carcinoma espino-celular



**Fig. 1 - Corte tomográfico coronal, mostrando invasão da órbita e seios paranasais por massa tumoral de origem palpebral (carcinoma espinocelular). Notar destruição da lâmina papirácea e invasão dos seios etmóide e frontal. Indicação de exenteração alargada.**



**Fig. 2 - Corte tomográfico axial mostrando invasão orbital por carcinoma espinocelular de origem conjuntival. Indicação de exenteração total.**

Das 23 cirurgias realizadas, 13 foram indicadas em casos nos quais os tumores eram facilmente diagnosticados e evoluíram durante longo tempo, antes de penetrarem na órbita. Esse grupo é representado, principalmente, pelos carcinomas baso e espinocelulares (CBC e CBE) palpebrais.

Os CBCs geralmente não dão origem a metástases, mas recidivam com muita frequência e penetram com facilidade na órbita. Os de canto medial são especialmente perigosos pois em virtude da complexidade anatômica da região, as ressecções iniciais são, comumente, parcimoniosas ocasionando recidivas. Os CECs são ainda mais perigosos pois além de exibirem grande poder de penetração orbital são também fontes de metástases.

A evolução de um tumor epitelial palpebral para a órbita é desastrosa. As cirurgias iniciais dessas lesões devem ser generosas. *Follow-up* cuidadoso, muitas vezes com tomografia

computadorizada orbital, também é essencial, para a prevenção de uma cirurgia tão mutilante quanto a exenteração. Nós estamos convencidos que todas as exenterações orbitais que tiveram as suas indicações ligadas a neoplasias pálpebro-conjuntivais, poderiam ter sido evitadas se o binômio paciente/assistência médica tivesse sido mais eficiente. A literatura internacional registra opiniões semelhantes<sup>7</sup>. A dificuldade de acesso do paciente da rede pública a centros especializados ou mesmo a negligência na procura do auxílio é, certamente, parte integrante do problema.

## SUMMARY

**Purpose:** *To analyze the causes of the exenterations performed at the Orbit Clinic of the Department of Ophthalmology of FMRP-USP.*

**Methods:** *A retrospective analysis of 23 medical records of patients who were exenterated, at the Orbit Clinic of the Department of Ophthalmology, FMRP-USP, during a seven-year period, from May 1992 to January 1998. The parameters analyzed were: sex, age, histopathologic findings and origin of the lesions.*

**Results:** *All exenterations were performed in order to treat neoplastic disorders. In 95.7 % of the cases the orbit was invaded by local neoplastic lesions. Of these, 61.9% presented with lesions that could be diagnosed by inspection. Most of them had eyelid tumors that had already been operated on in other clinics.*

**Conclusions:** *Eyelid malignancies are extremely dangerous. They easily invade the orbits and are the main cause of orbital exenteration.*

**Keywords:** *Orbit; Eyelid; Tumor; Exenteration.*

## REFERÊNCIAS BIBLIOGRÁFICAS

1. Leite Filho M, Matayoshi S, Gonçalves JOR. Exenteração In: Soares EJC, Moura EM, Gonçalves JOR, Cirurgia Plástica Ocular. São Paulo: Ed. Roca Ltda, 1997, Cap 19.
2. Gonçalves JOR et al. Tratamento das Lesões Expansivas da Órbita. In: Patologia da Órbita. Rio de Janeiro: Livro Médico Editora Ltda. 1984.
3. Morizot Leite LA. Terapêutica Cirúrgica dos Tumores Orbitários. In: Enciclopédia Médica Brasileira, Oftalmologia. Rio de Janeiro: Manole e Livro Médico Editora Ltda, 1981.
4. Stewart WB, Eells DS. Exenteration: an overview of the operation and its role. In: Nesi FA, Lisman RD, Levine MR, Brazzo BG, Gladstone GJ, Smith's Ophthalmic Plastic and Reconstructive Surgery. St. Louis: Mosby-Year Book, Inc 1998, Cap 49.
5. Small RG. Exenteration of the orbit: Indications and techniques. In: Nesi FA, Lisman RD, Levine MR, Brazzo BG, Gladstone GJ, Smith's Ophthalmic Plastic and Reconstructive Surgery. St. Louis: Mosby-Year Book, Inc 1998, Cap 50.
6. Gunalp I, Gunduz K, Duruk K. Orbital exenteration: a review of 429 cases. Int Ophthalmol 1995-96;19:177-84.
7. Schayan-Araghi K, Hubner H. Orbital exenteration: a preventable course in tumor treatment? Ophthalmologie 1994; 91:536-9.
8. Levin PS, Dutton JJ. A 20-year series of orbital exenteration. Am J Ophthalmol 1991;112:496-501.
9. Bartley GB, Garrity JA, Waller RR, Henderson JW, Listrup DM. Orbital exenteration at the Mayo clinic. Ophthalmology 1989;96:468-73.
10. Savage RC. Orbital exenteration and reconstruction for massive basal cell and squamous cell carcinoma of cutaneous origin. Ann Plast Surg 1983;10:458-66.