

Amaurose bilateral por meningoencefalite criptocócica: relato de caso

Bilateral amaurosis due to cryptococcus meningoencephalitis: case report

Ricardo Evangelista Marrocos de Aragão¹

Cristina Muccioli²

Ieda Maria Alexandre Barrreira³

Daniel Canamary Silveira Ribeiro⁴

Cristiane Nobrega Gularte Timóteo⁵

RESUMO

Meningoencefalite criptocócica é infecção causada por um fungo denominado *Cryptococcus neoformans*. Duas formas são conhecidas: variação *gattii* e *neoformans*. A infecção antes da puberdade é rara. Cerca de metade dos pacientes apresentam algum estado imunossupressivo. O papiledema está presente em um terço dos pacientes por ocasião do diagnóstico. Relatamos um caso de meningoencefalite por criptococose em paciente de oito anos de idade, sem relato de doenças prévias, que evoluiu com amaurose bilateral. O diagnóstico foi confirmado por detecção do *C. neoformans*, var. *gattii*. O paciente foi tratado com anfotericina B e dexametasona. Na literatura existem poucos relatos de perda visual permanente após meningite por criptococose. A existência de um protocolo para tratamento de pacientes com papiledema é um fator determinante para evitar a perda visual.

Descritores: Criptococose; Cegueira/etiologia; Cegueira/quimioterapia; Meningoencefalite/diagnóstico; Meningite; Hipertensão intracraniana; Papiledema

INTRODUÇÃO

A criptococose, também conhecida como torulose ou blastomicose europeia, é uma micose sistêmica com evolução subaguda ou crônica, causada pelo fungo *Cryptococcus neoformans*⁽¹⁾ que é um basidiomiceto que se apresenta na forma tecidual como levedura encapsulada em duas variedades fúngicas, com quatro sorotipos: variedade *neoformans* (sorotipos A e D) e var. *gattii* (sorotipos B e C). Comprometimento da imunidade celular é o principal fator predisponente para a infecção por *C. neoformans* havendo aumento importante dos casos após o advento da AIDS e utilização de drogas imunossupressoras (var. *neoformans*, fungo oportunista), mas pode ocorrer num hospedeiro normal (var. *gattii*, patógeno primário). Este fungo tem predileção pelo sistema nervoso central (SNC), causando meningoencefalite. Infecção criptocócica do SNC é incomum em crianças e algumas vezes de difícil diagnóstico⁽²⁾. Através da inalação, os propágulos leveduriformes atingem os pulmões, podem regredir ou progredir com disseminação hematogênica para o cérebro e meninges, eventualmente para outros órgãos. O primeiro caso de publicação por *C. neoformans* foi detectado há cerca de cem anos por Busse e Buschke na Alemanha⁽³⁾. Entretanto, a criptococose começou a receber atenção especial a partir da década de 60, com registros mais frequentes de ocorrência devido ao emprego de agressivas terapias imunossupressoras no combate a neoplasias. Contudo, os casos realmente emergiram na década de 80 com a pandemia da AIDS. De fato, hoje a criptococose acomete até um terço dos

Trabalho realizado no Serviço de Oftalmologia do Hospital Universitário Walter Cantídio da Universidade Federal do Ceará - UFC - Fortaleza (CE) - Brasil.

¹ Doutor em Medicina e especialista em Retina e Vítreo pela Universidade de Regensburg - Alemanha; Preceptor de Retina e Vítreo da Residência Médica de Oftalmologia do Hospital Universitário Walter Cantídio da Universidade Federal do Ceará - UFC - Fortaleza (CE) - Brasil.

² Livre Docente, Professora Adjunta, Chefe do Setor de Úvea e AIDS do Departamento de Oftalmologia da Universidade Federal de São Paulo - UNIFESP - São Paulo (SP) - Brasil.

³ Especialista em Retina e Vítreo pela UNIFESP - São Paulo (SP) - Brasil.

⁴ Residente do terceiro ano do Serviço de Oftalmologia do Hospital Universitário Walter Cantídio da UFC - Fortaleza (CE) - Brasil.

⁵ Residente do terceiro ano do Serviço de Oftalmologia do Hospital Universitário Walter Cantídio da UFC - Fortaleza (CE) - Brasil.

Endereço para correspondência: Ricardo E. Marrocos de Aragão, Rua Osvaldo Cruz, 2.335 - Fortaleza (CE) CEP 60125-151
E-mail: ricardomarrocos@yahoo.com

Recebido para publicação em 17.09.2006
Última versão recebida em 11.06.2007
Aprovação em 08.10.2007

pacientes com infecção pelo HIV e figura em quarto lugar dentre a causa mortis destes pacientes⁽³⁾. A criptococose pode também ocorrer em pacientes imunocompetentes levando à perda visual em até 52% dos sobreviventes e está associada com atrofia óptica após edema do disco óptico em até 60% dos casos⁽⁴⁾. Este artigo relata o caso de uma criança imunocompetente com meningite criptocócica que evoluiu com perda visual bilateral, apesar do tratamento.

RELATO DO CASO

Paciente do sexo masculino, 8 anos, procedente do interior do estado do Ceará, foi admitido no Hospital das Clínicas (Hospital Universitário Walter Cantídio) em outubro de 2004, com história de cefaléia frontal que se iniciou há um mês, acompanhada de vômitos, febre, adinamia intensa e perda de peso. Em sua história progressiva, referiu que morava em casa de tijolo há sete anos, sem condições adequadas de higiene, sanitário e tratamento para água. Criavam galinhas, cabras e vacas. Referiu contato com pombos na casa do tio. No exame físico, apresentava discreto edema periorbital e facial e hepatomegalia. Não foi realizado exame de fundo de olho na admissão. Exame microscópico do líquido revelou leveduras capsuladas sugestivas de *Cryptococcus* sp. Sorologia para HIV negativa. A tomografia computadorizada (TC) do crânio revelou pequena formação cística adjacente ao ventrículo lateral direito. O resultado da cultura do líquido revelou *Cryptococcus neoformans* var. *gattii*. No exame do fundo de olho foi visto edema do disco óptico. Na pesquisa do reflexo pupilar foi evidenciado defeito aferente bilateral. Paciente evoluiu clinicamente de estado geral regular a grave (comatoso), com vômitos, febre alta, rigidez de nuca, tetraparesia mais acentuada à esquerda. Foi tratado com anfotericina B, dose acumulada total de 1088,2 mg. Outras drogas utilizadas no tratamento foram: manitol e dexametasona endovenosa. Sua última TC mostrou aumento dos ventrículos devido a hidrocefalia compensada. Os últimos pareceres da neurologia e oftalmologia evidenciaram midríase bilateral permanente não reativa à luz. Exame de fundoscopia evidenciou edema no olho direito e palidez do disco óptico no olho esquerdo (Figuras 1 e 2). Paciente evoluiu com amaurose bilateral. Recebeu alta hospitalar após 77 dias em uso de fluconazol.

DISCUSSÃO

A criptococose tem sido descrita em pacientes de todas as idades. Contudo, ocorre com mais frequência em adultos jovens e pessoas de meia idade, especialmente do sexo masculino⁽⁵⁻⁶⁾. É incomum na 1ª década de vida e 80 a 85% de todos os casos ocorrem entre 20 e 60 anos de idade⁽⁷⁾. Na literatura, o crescimento do número de casos de criptococose nos últimos anos, com o advento da AIDS, é um fato incontestável^(2-3,8). *Cryptococcus* tem sido tradicionalmente descrito

como um patógeno oportunista em hospedeiro imunocomprometido^(1,7). Entretanto, também existem alguns relatos em indivíduos saudáveis, como neste caso.

Em um estudo brasileiro retrospectivo⁽¹⁾, onde foram analisados 104 casos de meningoencefalite criptocócica, em relação à apresentação clínica, a cefaléia foi o sintoma mais comum, seguido de febre e rigidez de nuca. Alterações visuais foram relatadas em 23 pacientes, caracterizadas por diminuição da acuidade visual, fotofobia e diplopia (por paralisia do nervo abducente). Em 4 pacientes foi verificado papiledema.

A forma inicial mais comum de apresentação é a cefaléia, associada a náuseas, vômitos, letargia, e perda de peso. Os sintomas menos comuns são distúrbios visuais, sinais cerebelares e afasia. Na literatura mundial, pouco se relata sobre a perda visual⁽⁸⁾. Em um estudo multicêntrico australiano, relatos de 26 pacientes infectados com *C. neoformans* var. *gattii*, papiledema foi encontrado em 33%, mas nenhum deles tinha

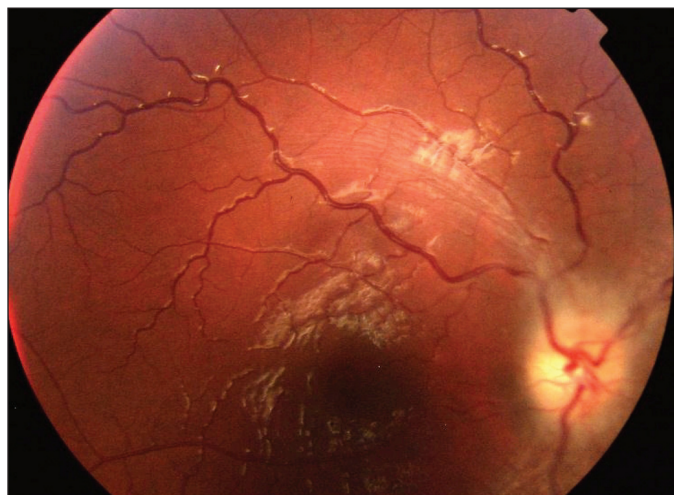


Figura 1 - Edema do disco óptico no olho direito

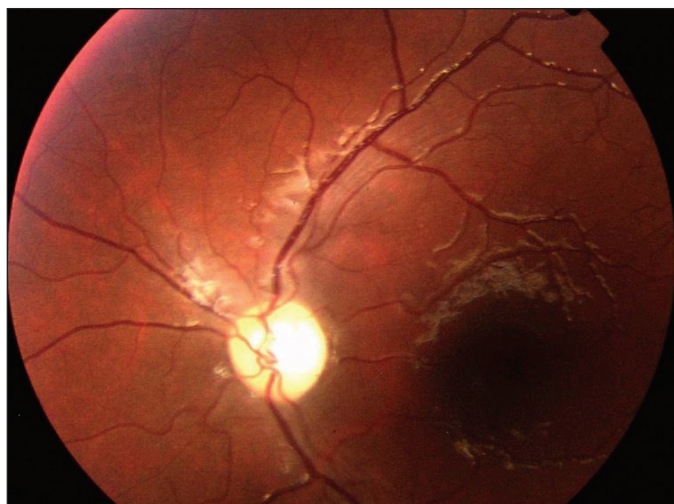


Figura 2 - Palidez do disco óptico no olho esquerdo

relatado perda visual⁽⁴⁾. Em um estudo realizado em Papua Nova Guiné, a meningite criptocócica tem sido associada com uma considerável morbidade associada à perda visual. Os pacientes com hipertensão intracraniana foram tratados com procedimentos cirúrgicos.

Parece haver, algumas importantes diferenças com respeito ao risco de perda visual entre pacientes infectados com *C. neoformans* var. *gattii*, pois comparando-se pacientes imunocompetentes com imunossuprimidos observou-se que 52,5% dos pacientes sobreviventes imunocompetentes sofreram perdas visuais quando comparado a apenas 1,1% dos pacientes com AIDS. O padrão de perda visual lenta tem sido atribuído ao aumento da pressão intracraniana. No entanto, o aumento da pressão intracraniana e edema do disco óptico foram achados comuns, porém não associado à baixa de acuidade visual. Monitoramento da pressão líquórica intracraniana seria o ideal. Outro fator associado com a patogênese do edema do disco óptico, atrofia óptica e paralisia do nervo abducente é a alta titulação de antígenos criptococos no líquido. Ainda neste estudo foi proposto que haveria um mecanismo de disfunção do nervo óptico relacionando o envolvimento da imunidade do paciente e não apenas a pressão líquórica.

Estudos histológicos das vias ópticas de pacientes com infecção por *C. Neoformans* var. *gattii*, demonstraram pequenas reações inflamatórias nas células, devido à invasão por criptococos. Isto leva à hipótese de pelo menos dois mecanismos que poderiam levar à disfunção do nervo óptico. Primeiramente, a resposta celular nas meninges cercando o nervo óptico pode causar um estrangulamento do nervo e comprometimento do seu suprimento vascular e como segundo mecanismo uma invasão direta do tecido neural pelo criptococos pode ser combinada com uma resposta do hospedeiro inflamatória celular causando edema no nervo óptico⁽⁴⁾. O que pode explicar os achados oftalmológicos encontrados no nosso caso clínico descrito.

Possíveis estratégias terapêuticas para se prevenir a perda visual, considera o controle da pressão líquórica, que incluem procedimentos de descompressão do nervo óptico. Porém, só esta medida pode não ser efetiva em pacientes imunocompetentes; nestes se sugere que o tratamento para redução da resposta inflamatória ao redor do nervo óptico pode ter potencial benéfico, com o uso de altas doses de corticosteroide sistêmico.

ABSTRACT

Cryptococcal meningitis is caused by the yeast *Cryptococcus neoformans*. Two varieties are recognized: var. *gattii* and var. *neoformans*. It is usually associated with immunosuppressive states, particularly HIV infection. Cryptococcal infection of the central nervous system is uncommon in immunocompetent children and difficult to diagnose. Ocular complications are common. Optic disc swelling was found in 33%. The following report describes a case of meningitis caused by *C. neoformans* var. *gattii* in an 8 year-old immunocompetent child who developed optic atrophy. The patient was treated with amphotericin B associated with corticosteroids. Possible therapeutic strategies aimed at reducing visual loss in cryptococcal meningitis have great importance to avoid this important morbidity.

Keywords: Cryptococcosis; Blindness/etiology; Blindness/drug therapy; Meningoencephalitis/diagnosis; Meningitis; Intracranial hypertension; Papilledema

REFERÊNCIAS

1. Darzé C, Lucena R, Gomes I, Melo A. Características clínicas laboratoriais de 104 casos de meningoencefalite criptocócica. Rev Soc Bras Med Trop. 2000;33(1):21-6.
2. Corrêa MPSC, Oliveira EC, Duarte RRBS, Pardo PPO, Oliveira FM, Severo LC. Criptococose em crianças no Estado do Pará, Brasil. Rev Soc Bras Med Trop. 1999;32(5):505-8.
3. Fortes AT, Assato MS, Fortes S, Lazera M. Meningoencefalite por *Cryptococcus neoformans* var *gattii* em indígena HIV negativo - relato de caso [texto na Internet]. In: 1st Encontro Virtual de Neurocirurgia 1999. [citado 2007 Jan 23] Disponível em: <http://neuroc99.sld.cu/text/meningoencefalite.htm>.
4. Seaton RA, Verma N, Naraqi S, Wembri JP, Warrell DA. Visual loss in immunocompetent patients with *Cryptococcus neoformans* var. *gattii* meningitis. Trans R Soc Trop Med Hyg. 1997;91(1):44-9. Comment in: Trans R Soc Trop Med Hyg. 1997;91(6):727-8.
5. Manfredi R, Nanetti A, Mazzoni A, Mastroianni A, Chiodo F. [The incidence, etiology and clinical significance of visceral mycoses in patients with AIDS]. Minerva Med. 1993;84(7-8):383-91. Italian.
6. Goodman JS, Koenig MG. Amphotericin B - Specifics of Administration. Mod Treat. 1970;7(3):581-95.
7. Hung PC, Wang HS, Chou ML, Sun PC, Huang SC. Cerebral cryptococcosis in a child. Zhonghua Min Guo Xiao Er Ke Yi Xue Hui Za Zhi. 1995; 36(2):131-5.
8. Williams TD. Diseases of the optic nerve, tracts, and visual cortex: An annual review of the ophthalmic literature. Am J Optom Physiol Opt. 1978; 55(9):652-9.

Visite o site eletrônico dos ABO

www.aboonline.com.br

