

## COMUNICAÇÃO CIENTÍFICA

## ESTUDO RETROSPECTIVO DE DIAGNÓSTICOS DE CIRCOVIROSE SUÍNA PELA TÉCNICA DE IMUNOISTOQUÍMICA

N.N. Souza<sup>1\*</sup>, Z.I.P. Lobato<sup>2</sup>, R.M.C. Guedes<sup>1</sup>

<sup>1</sup>Universidade Federal de Minas Gerais, Escola de Veterinária, Departamento de Clínica e Cirurgia Veterinárias, Av. Antônio Carlos, 6627, CEP 31270-901, Belo Horizonte, MG, Brasil. E-mail: guedes@vet.ufmg.br

## RESUMO

Objetivou-se avaliar o percentual de casos suspeitos de circovirose à histologia que realmente estavam relacionados a esta doença, baseado na imunoistoquímica, e avaliar a intensidade, frequência e distribuição de antígenos virais em lesões histológicas de diferentes órgãos. Foram utilizados 133 casos da rotina com lesões histológicas sugestivas de circovirose suína em diferentes órgãos. A técnica de imunoistoquímica para PCV2 foi padronizada utilizando anticorpo policlonal produzido em suíno com diluições variando de 1:100 a 1:2500. Todas as amostras dos 133 casos foram submetidas a esta coloração imunoistoquímica e foi realizada avaliação da frequência de casos positivos e negativos para PCV2. Também foi avaliada a frequência de marcação de cada órgão submetido à imunoistoquímica e a intensidade de marcação dos órgãos nesta técnica. Oitenta e dois casos (61,7%) apresentaram marcação positiva para PCV2. Linfonodos foram os órgãos mais frequentemente acometidos pela infecção, 66 casos (56,9%), seguidos por intestinos (55,5%), rins (46,6%), pulmões (37,5%), baço (34,4%) e fígado (26,6%). Apesar de ter sido pequeno o número de casos com amostras de intestino, chama a atenção a elevada frequência de acometimento deste órgão. Demonstrou-se claramente a necessidade da confirmação da suspeita histológica pela técnica de imunoistoquímica.

PALAVRAS-CHAVE: Suíno, circovírus tipo 2, circovirose, imunoistoquímica.

## ABSTRACT

RETROSPECTIVE STUDY OF PORCINE CIRCOVIRUS 2 ASSOCIATED DISEASES DIAGNOSED BY IMMUNOHISTOCHEMICAL TECHNIQUE. The aim of this study was to evaluate the accuracy of routine hematoxylin and eosin histology stain to diagnosis circovirose, compared to immunohistochemistry, and to evaluate the intensity and frequency of PCV2 infection in different organs. One hundred thirty-three routine histologic cases with circovirose-suggestive lesions in different organs were used. A porcine anti-PCV2 polyclonal antibody was used for optimizing an indirect immunohistochemistry (IHC) technique with dilutions ranging from 1:100 to 1:2500. This IHC stain was performed in all studied cases for detection of positive and negative samples. Intensity of infection was also determined in each organ. Eighty-two cases were positive for PCV2 by IHC. Infection was most often detected in lymph nodes, 66 cases (56.9%), followed by intestines (55.5%), kidneys (46.6%), lungs (37.5%), spleen (34.4%) and liver (26.6%). Despite of the reduced number of intestine samples (n = 9), the high frequency of infection in this organ was surprising. The results clearly demonstrated the need for IHC in order to confirm routine histologic cases with suspicion of circovirose.

KEY WORDS: Swine, circovirus type 2, circovirose, immunohistochemistry.

As enfermidades associadas ao PCV2 são a síndrome de refugagem multissistêmica, a síndrome da dermatite e nefropatia suínas, pneumonia proliferativa e necrotizante, traqueíte necrotizante, síndrome do tremor congênito, miocardite fetal, fa-

lhas reprodutivas (DARWICH *et al.*, 2004) e enterite granulomatosa (IMAI *et al.*, 2006). No Brasil, os primeiros casos de circovirose foram descritos em Santa Catarina (ZANELLA *et al.*, 2006) e, desde então, vêm crescendo rapidamente, principalmente no sul do

<sup>2</sup>Universidade Federal de Minas Gerais, Escola de Veterinária, Departamento de Medicina Veterinária Preventiva, Belo Horizonte, MG, Brasil.

\*Bolsista PROBIC/FAPEMIG/PRPq-UFMG.

país. Apesar disto, ainda são escassas as informações e a caracterização da doença no Estado de Minas Gerais.

Fato que continua intrigando a comunidade científica são os vários possíveis mecanismos envolvidos no desencadeamento ou manifestação clínica da circovirose, uma vez que animais positivos para a presença do vírus podem não apresentar nenhum dos seus sintomas (ALLAN; ELLIS, 2000). A simples presença do vírus não necessariamente indica ou induz a enfermidade. Dessa forma, técnicas moleculares como a Reação em Cadeia pela Polimerase (PCR) em tecidos, por serem muito sensíveis, não apresentam boa correlação com a enfermidade (PINTO, 2004). Baseado neste fato, pesquisadores da Universidade Autônoma de Barcelona (SORDEN, 2000; QUINTANA *et al.*, 2001 citados por SEGALÉS *et al.*, 2004) sugeriram o diagnóstico da enfermidade fundamentado na intensidade de lesões histológicas observadas em órgãos linfóides como linfonodos, baço e timo, associada à quantidade de vírus intralesional.

As principais lesões histológicas observadas em tecidos linfóides são: marcante depleção de células da linhagem linfocítica, influxo de células do sistema monocítico fagocitário (macrófagos, células reticulares) e, em alguns casos, presença de células sinciciais e gigantes. Esporadicamente, é possível a visualização de corpúsculos de inclusão anfófilos intracitoplasmáticos em histiócitos. Apesar de serem lesões sugestivas de circovirose suína, estas não são exclusivas desta enfermidade. Desta forma, a detecção do agente e avaliação da quantidade viral são aspectos importantes do diagnóstico.

O PCV2 pode ser detectado através da técnica de imunistoquímica ou hibridização *in situ* (ROSELL *et al.*, 1999). O protocolo de diagnóstico proposto por SEGALÉS *et al.* (2004) foi amplamente aceito e usado como conduta padrão. Entretanto, a técnica de hibridização *in situ* é laboriosa, requer treinamento específico e tem custo considerável. Além disto, após cuidadosa padronização e teste de amostras positivas utilizando estas duas técnicas, McNEILLY *et al.* (1999) detectaram um maior número de células positivas e com maior intensidade de marcação utilizando a IHQ nos levando a concluir, portanto, que esta técnica seria a opção mais indicada. Contudo, a disponibilidade de anticorpos contra o PCV2 é limitada, o que forçou diagnósticos clínicos simplesmente presuntivos ou baseados apenas no aspecto histológico das lesões

Neste trabalho, os casos da rotina do Setor de Patologia da Escola de Veterinária da UFMG, no ano de 2005, que tinham lesões histológicas sugestivas de circovirose suína foram submetidos à coloração de imunistoquímica, com a finalidade de reconhecer o

percentual de casos suspeitos que realmente estavam relacionados a esta síndrome e avaliar a intensidade e frequência de antígenos virais em lesões histológicas de diferentes órgãos.

Foram analisados 133 casos da rotina com lesões histológicas sugestivas de circovirose suína em diversos órgãos (baço, fígado, linfonodo, intestino delgado, pulmão e rim). Neste material foi aplicada a técnica de imunistoquímica indireta para detecção de PCV2, padronizada em nosso laboratório. Avaliou-se a frequência de casos positivos e negativos para PCV2; a frequência de marcação do total de cada órgão e a intensidade de marcação dos órgãos nesta técnica que foi classificada de 1 a 4, sendo 1 marcação focal leve e 4 marcação intensa e difusacitoplasmática e nuclear de células mononucleares segundo KRAKOWKA *et al.* (2005).

A técnica de imunistoquímica indireta foi padronizada utilizando-se como anticorpo primário soro policlonal de origem suína, específico contra PCV2 (VMRD, cat. 210-70-PCR), para o qual foram testadas várias diluições (1:100 até 1: 2500). Como anticorpos secundários foram testados anti-IgG de suíno (Sigma, cat. A-9417) e proteína G (Sigma, cat. P-8170), ambas conjugadas com peroxidase nas diluições de 1:1000 a 1:5000 e de 1:500 a 1:2000, respectivamente. A revelação foi feita com solução de cromógeno amino-etil-carbazol (AEC) e o contraste com hematoxilina. Para o bloqueio de reações inespecíficas foi utilizado leite em pó desnatado a 2,5% em PBS e a recuperação antigênica com solução de proteinase K (Gibco BRL, cat. 25530-015), à concentração de 0,05%.

Como controle positivo utilizaram-se blocos de parafina com fragmentos de intestino e linfonodos de suínos, fortemente positivos pela técnica de hibridização *in situ*, gentilmente cedidos pelo professor Joaquim Segalés, da Faculdade Autônoma de Veterinária de Barcelona, Espanha. Blocos de fragmentos de linfonodo de suínos negativos para PCV2, através da técnica de nested PCR (PINTO, 2004), foram utilizados como controles negativos.

Observou-se que a diluição do soro policlonal com melhores resultados foi de 1:200 e as melhores diluições da proteína G e anti-IgG de suíno foram 1:2500 e 1:1000, respectivamente. Não houve diferença de intensidade ou especificidade de marcação utilizando o anticorpo secundário anti-IgG de suíno ou a proteína G.

Dos 133 casos com lesões sugestivas de circovirose suína submetidos à imunistoquímica, 82 (61,7%) apresentaram marcação positiva para PCV2 (Tabela 1). Linfonodos foram os órgãos mais frequentemente enviados e avaliados em casos suspeitos de circovirose suína (87,2%), seguidos por pulmão (36,1%), baço (24,1%), rim (22,6%), fígado (11,3%) e intestinos (6,8%).

Tabela 1 - Frequência e intensidade de marcação positiva na imunistoquímica (IHQ), variando entre infecção discreta (+), moderada (++), grave (+++) e muito grave (++++), em cada órgão avaliado.

Órgão	Casos avaliados	Positivos à IHQ	Positivos (%)	Casos com diferentes graus de marcação			
				++++	+++	++	+
Linfonodo	116	66	56,9%	5	14	33	14
Intestino	9	5	55,5%	0	2	3	0
Rim	30	14	46,6%	0	1	4	9
Pulmão	48	18	37,5%	1	4	7	6
Baço	32	11	34,4%	0	6	2	3
Fígado	15	4	26,6%	0	2	1	1

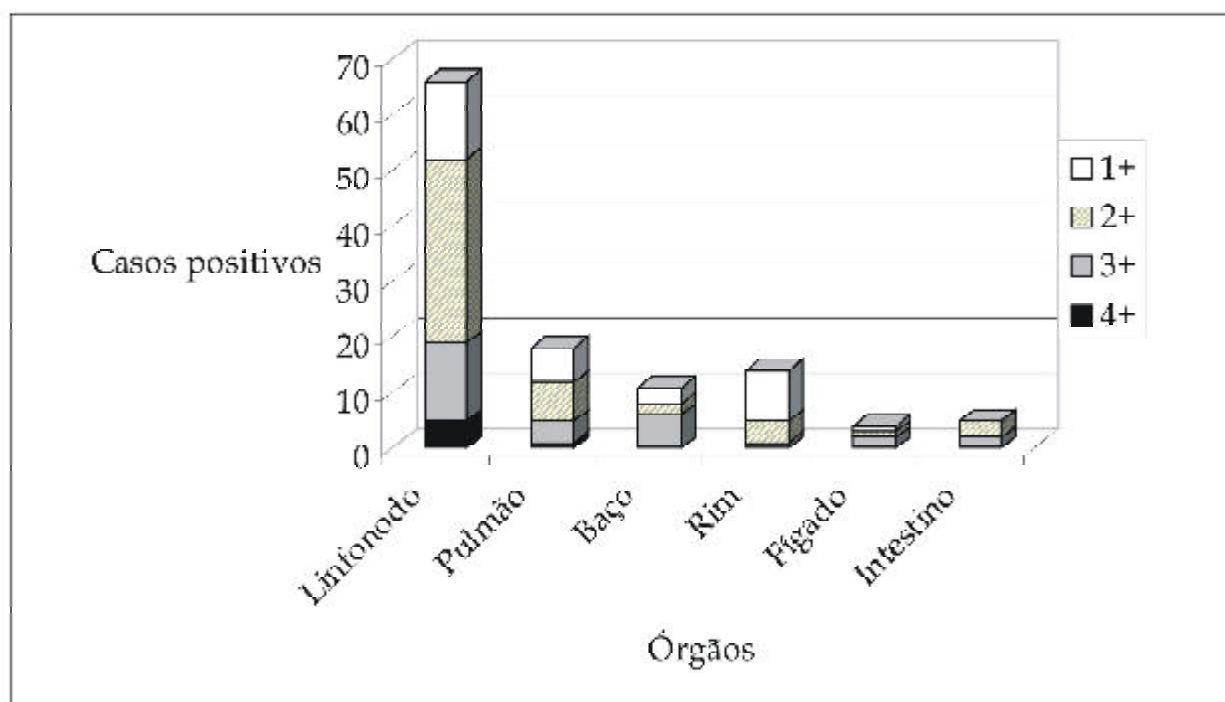


Fig. 1 - Intensidade de marcação para PCV2 (1+ discreta; 2+ moderada; 3+ grave; e 4+ muito grave), em diferentes órgãos com lesão compatível com PCV2AD utilizando a técnica de imunistoquímica indireta.

A intensidade de marcação por órgão avaliado mostrou que os linfonodos tiveram a maior frequência de marcações intensas (7,6% dos casos positivos), classificadas em grau 4. Em relação aos outros órgãos avaliados, observou-se que maioria das marcações foi discreta (28%) classificada em grau 1 ou moderada (67%), graus 2 e 3 (Fig.1). A avaliação dos escores da IHQ é importante, pois, juntamente com a severidade e distribuição das lesões histológicas, tem sido diretamente associada com a quantidade de vírus presente no material e correlacionada com a ocorrência da doença no hospedeiro (KRAKOWKA *et al.*, 2005). No caso do nosso estudo, como não dispúnhamos das informações clínicas dos animais estudados, não foi possível observar esta correlação.

O fato de somente 61,7% dos casos suspeitos de circovirose suína terem sido confirmados por imunistoquímica é de extrema relevância e corrobora

trabalhos anteriores que enfatizam a necessidade da detecção intralésional de antígeno ou DNA viral para firmar diagnóstico desta enfermidade (SEGALÉS *et al.*, 1997; ZANELLA *et al.*, 2006). São duas as possíveis explicações para este baixo percentual de confirmação da enfermidade em fragmentos com lesões histológicas compatíveis. A primeira delas são os casos de lesões crônicas ou de animais convalescentes que não mais apresentam o vírus ou têm pequenas quantidades de antígeno nos tecidos que não são detectados pela técnica de imunistoquímica (CORRÊA *et al.*, 2006).

A segunda está associada a patologias ou doenças outras que poderiam provocar lesões histológicas semelhantes às observadas na circovirose suína. Em casos de pneumonia intersticial, enfermidades como síndrome reprodutiva e respiratória suína (PRRS), até onde se sabe exótica no Brasil, influenza suína e a

Doença de Aujeszky poderiam induzir lesões semelhantes. *Leptospira* sp. e micotoxinas, como Ocratoxina, podem provocar nefrite intersticial, e condições imunossupressoras como a enfermidade peste suína clássica e micotoxinas (T2 e fumolisinas) poderiam causar depleção linfóide (STRAW *et al.*, 2006). Finalmente, enterocolites com aspecto macroscópico semelhante ao de enteropatia proliferativa, causada por *Lawsonia intracellularis*, vem sendo freqüentemente associadas unicamente à infecção por PCV2 (JENSEN *et al.*, 2006). Desta forma, devem ser executados testes outros para eliminar a possibilidade do envolvimento de outros importantes agentes infecciosos ou toxinas.

A maior freqüência de marcação antigênica em linfonodos era um resultado esperado, corroborando a literatura (ROSELL *et al.*, 1999; SEGALÉS *et al.*, 2004; CORRÊA *et al.*, 2006). Apesar da baixa casuística de amostras de intestino estudada, somente nove fragmentos, a percentagem de amostras positivas e com marcação moderada (graus 2 ou 3), foi expressiva (55,5%). Conforme relatado por JENSEN *et al.* (2006), nos casos de diarreia em animais em crescimento, enterocolites associadas ao PCV2 devem necessariamente ser consideradas no diferencial. Desta forma, animais com quadro clínico de diarreia, em granjas suspeitas de estarem passando por um surto de circovirose suína, fragmentos de intestino, principalmente íleo e cólon proximal que acumulam maior quantidade de nódulos linfóides (placas de peyer), devem ser enviados para exame histopatológico e imunoistoquímico para PCV2.

Como a circovirose suína continua sendo um importante problema para a suinocultura brasileira, métodos diagnósticos sensíveis e rápidos se fazem necessários para confirmação da enfermidade. Demonstrou-se claramente a necessidade da confirmação da suspeita histológica pela técnica de imunoistoquímica, uma vez que somente pouco mais de 60 % dos casos suspeitos foram positivos ao PCV2. Além disto, alerta-se para a possibilidade de outros agentes ou condições mimetizarem lesões histológicas em diferentes órgãos. Apesar de não dispormos de informações clínicas dos animais avaliados neste estudo, notou-se que o envio e avaliação de amostras de intestino, nos casos onde a diarreia é evidente, é indicado.

#### REFERÊNCIAS

- ALLAN, M.G.; ELLIS, J. Porcine circoviruses: a review. *Journal Veterinary Diagnostic Investigation*, v.12, n.1, p.3-14, 2000.
- CORRÊA, A.M.R.; PESCADOR, C.A.; SCHMITZ, M.; ZLOTOWSKI, P.; ROZZA, D.B.; OLIVEIRA, E.C.; BARCELLOS, D.E.; DRIEMEIER, D. Aspectos clínico-patológicos associados à circovirose suína no Rio Grande do Sul. *Pesquisa Veterinária Brasileira*, v.26, n.1, p.9-13, 2006.
- DARWICH, L.; SEGALÉS, J.; MATEU, E. Pathogenesis of postweaning multisystemic wasting syndrome caused by *Porcine circovirus 2*: an immune riddle. *Archives of Virology*, v.149, n.5, p.857-874, 2004.
- IMAI, D.M.; CORNISH, J.; NORDHAUSEN, R.; ELLIS, J.; MACLACHLAN, N.J. Renal tubular necrosis and interstitial hemorrhage ("turkey-egg kidney") in a circovirus-infected Yorkshire cross pig. *Journal of Veterinary Diagnostic Investigation*, v.18, n.5, p.496-499, 2006.
- JENSEN, T.K.; VIGRE, H.; SVENSMARK, B.; BILLE-HANSEN, V. Distinction between Porcine Circovirus Type 2 Enteritis and Porcine Proliferative Enteropathy caused by *Lawsonia intracellularis*. *Journal of Comparative Pathology*, v.135, n.4, p.176-182, 2006.
- KRAKOWKA, S.; ELLIS, J.; MCNEILLY, F.; WALDNER, C.; GORDON, A. Features of porcine circovirus-2 disease: correlation between lesions, amount and distribution of virus and clinical outcome. *Journal of Veterinary Diagnostic Investigation*, v.17, p.213-222, 2005.
- MCNEILLY, F.; KENNEDY, S.; MOFFETT, D.; MEEHAN, B.M.; FOSTER, J.C.; CLARKE, E.G.; ELLIS, J.A.; HAINES, D.M.; ADAIR, B.M.; ALLAN, G.M. A comparison of in situ hybridization and immunohistochemistry for the detection of a new porcine circovirus in formalin-fixed tissues from pigs with post-weaning multisystemic wasting syndrome (PMWS). *Journal of Virological Methods*, v.60, n.2, p.123-131, 1999.
- PINTO, F.P. *Padronização e aplicação da técnica de PCR "Nested" no diagnóstico do circovirus suíno tipo II em tecidos*. 2004. 61p. Dissertação (Medicina Veterinária - Área de concentração Medicina Veterinária Preventiva) - Universidade Federal de Minas Gerais, Belo Horizonte, 2004.
- QUINTANA, J.; SEGALÉS, J.; ROSELL, C.; CALSAMIGLIA, M.; RODRIGUEZ-ARROJA, G.M.; CHIANINI, F.; FOLCH, J.M.; MALDONADO, J.; CANAL, M.; PLANA-DURÁN, J.; DOMINGOS, M. Clinical and pathological observations of pigs with postweaning multisystemic wasting syndrome. *Veterinary Research*, v.149, p.357-361, 2001 Apud SEGALÉS, J.; ROSSEL, C.; DOMINGO, M., 2004.
- ROSELL, C.; SEGALÉS, J.; PLANA-DURAN, J.; BALASCH, M.; RODRIGUEZ-ARRIOJA, G.M.; KENNEDY, S.; ALLAN, G.M.; MCNEILLY, F.; LATIMER, K.S.; DOMINGO, M. Pathological, immunohistochemical, and in-situ hybridization studies of natural cases of postweaning multisystemic wasting syndrome (PMWS) in pigs. *Journal of Comparative Pathology*, v.120, n.1, p.59-78, 1999.

SEGALÉS, J.; SIIJAR, M.; DOMINGO, M.; DEE, S.; DEL POZO, M.; NOVAL, R.; SACRISTÁN, C.; DE LAS HERAS, A.; FERRO, A.; LATIMER, K.S. First report of post-weaning multisystemic wasting syndrome in pigs in Spain. *Veterinary Record*, v.141, n.23, p.600-601, 1997.

SEGALÉS, J.; ROSELL, C.; DOMINGO, M. Pathological findings associated with naturally acquired porcine circovirus type 2 associated disease. *Veterinary Microbiology*, v.98, n.2, p.137-149, 2004.

SORDEN, S.D. Update on porcine circovirus and postweaning multisystemic wasting syndrome. *Swine Health and Production*, v.8, p.133-136, 2000.

STRAW, B.E.; ZIMMERMAN, J.J.; D'ALLAIRE, S.; TAYLOR, D. (Ed.). *Diseases of Swine*. 9ed. Ames: Blackwell Publishing, 2006. 1153p.

ZANELLA, J.R.; MORÉS, N.; SIMON, N.L.; OLIVEIRA, S.R.; GAVA, D. Identificação do circovírus suíno tipo 2 por reação em cadeia da polimerase e por imunoistoquímica em tecidos suínos arquivados desde 1988 no Brasil. *Ciência Rural*, v.36, n.5, p.1480-1485, 2006.

Recebido em 11/11/07

Aceito em: 1/9/08