

PERIMIELOGRAFIA COM PANTOPAQUE

OSWALDO LANGE*
JOSÉ ZACLIS*

Pantopaque é uma substância radiopaca que, injetada no canal raquidiano, apresenta vantagens sobre outros meios de contraste até agora empregados para perimielografia. É um líquido oleoso de cor amarelo-pálida, quase incolor, que se descora quando exposto à luz solar. Quimicamente, é uma mistura de ésteres etílicos isômeros, dos quais o principal é, provavelmente, o iodofenilundecilato de etila: este composto contém 30,5% de iodo em combinação orgânica estável e o seu peso específico é de 1,26 a 20° C, sendo, portanto, muito mais denso que o líquido cefalorraquidiano.

Spurling e Thompson¹ o empregaram em 200 doentes e admitem que além de possuir as mesmas qualidades contrastantes que o Lipiodol e o Thorotrast, o Pantopaque tem a vantagem de ser absorvido em pequena parte e de ser facilmente removível, não restando seqüela alguma quando essa remoção é integral. Ramsey, French e Strain² obtiveram confirmação cirúrgica em 95% dos casos operados após o emprego do Pantopaque. Copleman³ o empregou em 150 casos, em 5 dos quais se tratava de pequenas protrusões de discos intervertebrais cuja evidênciação radiológica não teria sido possível sem o emprego do Pantopaque. Peacher e Robertson⁴ usaram esta substância em 300 ca-

* Assistentes de Clínica Neurológica na Fac. Med. Univ. S. Paulo (Prof. Adherbal Tolosa).

1. Spurling, R. G. e Thompson, T. C. — Notes on the diagnosis of herniated nucleus pulposus in the lower lumbar region. *Surg.*, 15:387-401 (março) 1944.

2. Ramsey, G. H., French, J. D. e Strain, W. H. — Iodinated organic compounds as contrast media in radiographic diagnosis. IV: Pantopaque myelography. *Radiol.*, 43:236-240 (setembro) 1944.

3. Copleman, B. — The roentgenographic diagnosis of the small central protruded intervertebral disc including a discussion of the use of Pantopaque as a myelographic medium. *Am. J. Roentgenol.*, 52:245-252 (setembro) 1944.

4. Peacher, W. G. e Robertson, R. C. L. — Pantopaque myelography: results, comparison of contrast media, and spinal fluid reactions. *J. Neurosurg.*, 2:220-231 (maio) 1945.

sos e obtiveram 96,7% de confirmação do diagnóstico mielográfico nos 150 doentes operados. Estes autores acreditam que, à radioscopia e na interpretação das chapas radiográficas, o Pantopaque é comparável ao Lípidol mas difere deste por ser facilmente removível, ser gradualmente absorvido, serem raríssimas as reações, não ser contraindicado nas moléstias inflamatórias e degenerativas e por não se encistar. A velocidade de absorção, avaliada pela gradual diminuição da sombra opaca, é de 0,2cc por mês, segundo Peacher e Robertson; Ramsey, French e Strain encontraram uma cifra menor, cerca de 1 cc por ano. Parece terem sido Epstein e Davidoff⁵ os primeiros a usá-lo para identificar as hérnias do núcleo pulposo na região cervical.

Do ponto de vista da técnica, os autores americanos fazem a punção lombar, com o doente em decúbito lateral ou ventral, introduzindo a agulha entre L3 e L4 ou, mais raramente, entre L2 e L3. A quantidade de óleo a ser injetada deve variar entre 2 e 5 cc. Camp⁶ salienta a necessidade de injetar quantidade suficiente (5 cc) porque, quando não existe bloqueio completo, sendo reduzido o tamanho da coluna opaca, ela poderá transpor a protusão sem que se notem modificações apreciáveis no seu contôrno. Injetado o Pantopaque no canal raquidiano, observa-se, à radioscopia, a progressão do contraste, com o paciente em decúbito dorsal e ventral, voltando-o para a direita e para a esquerda e inclinando-o para trás e para a frente. No momento em que surge qualquer deformação da coluna opaca, tiram-se radiografias de frente, de perfil e, se necessário, em incidência oblíqua. Após o exame radiológico, a retirada do Pantopaque é feita por aspiração, com a mesma agulha pela qual fôra injetado, ou praticando nova punção. Esta remoção deve ser executada, segundo os autores americanos, sob controle radioscópico, o que exige o emprêgo de mesa fluoroscópica dotada de todos os movimentos e facilmente manejável.

Nós nos afastamos, em alguns pontos, da técnica original, umas vezes por conveniência, outras por não dispormos de instrumental adequado. Assim, excetuando os dois primeiros casos, praticamos a punção suboccipital, não só por estarmos familiarizados com sua técnica e a reputarmos mais fácil, como também porque, nos casos de bloqueio do canal, a introdução por essa via faculta uma observação mais prolongada, permitindo verificar se o contraste franqueia ou não o obstáculo.

5. Epstein, B. S. e Davidoff, L. M. — Iodized oil myelography of the cervical spine, observations on the normal and on five patients with ruptured intervertebral discs of the lower cervical spine. *Am. J. Roentgenol.*, 52:253-260 (setembro) 1944.

6. Camp, J. D. — Roentgenologic findings in the cases of protruded intervertebral discs. *Proc. Staff meet. of the Mayo Clinic*, 24:373-377 (junho) 1937.

Com a punção lombar, essa observação só poderia ser feita, deixando-se o paciente de cabeça para baixo durante algum tempo, ao passo que, usando a via suboccipital, o paciente é mantido cômodamente sentado. Concordamos com Camp quanto à necessidade de injetar quantidade suficiente de contraste (5 cc ou mais), principalmente nos casos em que houver suspeita de bloqueio parcial; no entanto, quando a clínica, as provas manométricas e o exame do líquido cefalorraquidiano fazem suspeitar de bloqueio completo, o volume pode ser reduzido (3 cc); a quantidade de Pantopaque que injetamos variou entre 3 cc e 9 cc. Com exceção do caso 2, todos os exames foram feitos com a aparelhagem do Pronto Socorro do Hospital das Clínicas que, por ser deficiente e de difícil manejo, não permitia a remoção do contraste segundo a técnica americana; por isto e pelas razões expostas em outra parte deste trabalho, resolvemos não retirar o Pantopaque, ficando os doentes em observação cuidadosa.

Nossa prática com êste novo contraste ainda é pequena, pois o utilizamos em apenas 6 pacientes cujas observações, resumidas aos dados essenciais, passamos a expor:

OBSERVAÇÕES

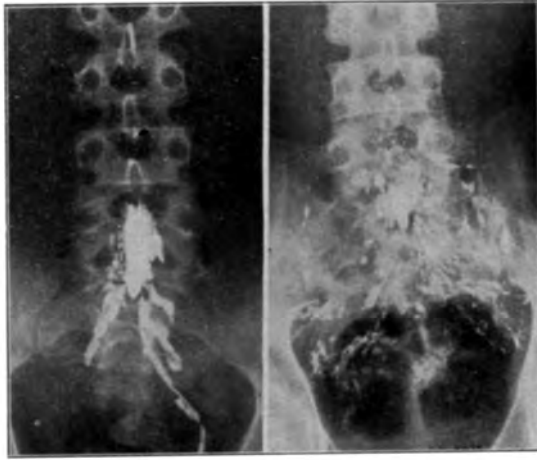
CASO 1 — Y. N., internado no Hospital das Clínicas (Serviço do Prof. A. Tolosa). O doente queixa-se de dificuldade na marcha desde os 7 anos de idade e enurese noturna periódica. O exame clínico-neurológico revelou: alargamento da base de sustentação, genu valgum à direita, acentuada escoliose dorsolombar de concavidade para a esquerda e grande acentuação da lordose lombar; síndrome piramidal de libertação e dissociação sensitiva de tipo siringomiélico. As radiografias da coluna lombar mostraram espinha bífida oculta. Exames do líquido cefalorraquidiano e de sangue com resultados normais. Diagnóstico neurológico: Mielodisplasia, siringomielia, espinha bífida oculta.

Perimielografia (25 junho 1945) — Punção lombar em decúbito lateral; injeção de 6 cc. de Pantopaque, após o que o doente foi posto em posição de Trendelenburg até que o contraste chegasse à região cervical. Descida, em bloco, do contraste até o fundo de saco dural e grande infiltração ao longo das bainhas das raízes lombo-sacras, dando imagem arboriforme (Fig. 1). Dez dias depois, nova radiografia mostrou aumento da infiltração do medicamento nas bainhas periradiculares lombo-sacras. As radiografias dos membros inferiores não mostraram infiltração do Pantopaque nas bainhas dos troncos nervosos.

CASO 2 — C. Z. (Serviço particular de O. L.). Há 2 anos, ao fazer esforço muscular para arrancar uma planta do solo, o doente sentiu, repentinamente, forte dor na região lombar; essa dor persistiu, agravando-se progressivamente e dificultando a marcha. O exame revelou reflexos normais e ausência de qualquer distúrbio da sensibilidade objetiva. O exame do líquido cefalorraquidiano mostrou ligeiro aumento da taxa de proteínas totais; as provas manométricas e Stookey resultaram anormais indicando não estar totalmente permeável o canal raquidiano. Diagnóstico neurológico: Hérnia do núcleo pulposo entre L4 e L5?

Perimielografia (14 setembro 1945). Injetados 9 cc. de Pantopaque, por via lombar. Posto o doente em Trendelenburg durante 5 minutos, o contraste não se deslocou, sugerindo bloqueio. O doente foi, então, colocado de cabeça para baixo durante alguns minutos; como êle acusasse violenta cefaléia, levando a

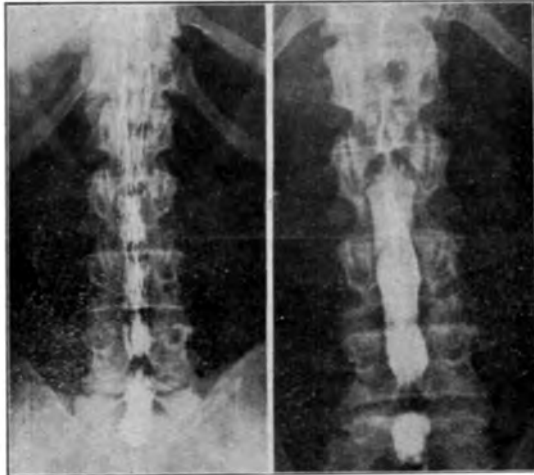
PERIMIELOGRAFIA COM PANTOPAQUE



a

b

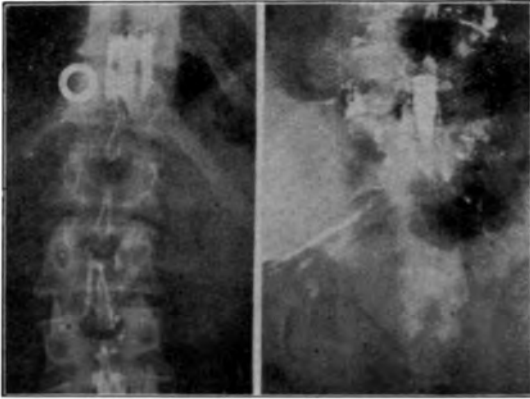
FIG. 1 — Caso 1: *a*) Grande infiltração do Pantopaque ao longo das bainhas peri-radiculares lombo-sacras, sugerindo a existência de anomalias no diâmetro dessas bainhas (neurodisplasia com siringomielia e espinha bifida); *b*) Radiografia tirada 10 dias depois, mostrando aumento da infiltração do contraste pelas bainhas peri-radiculares.



a

b

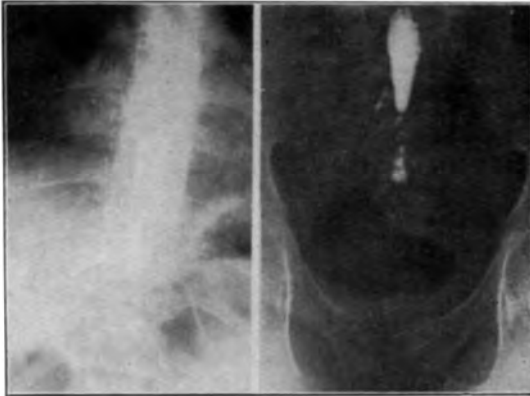
FIG. 2 — Caso 2: *a*) Interrupção da coluna de Pantopaque entre L4 e L5; *b*) Trinta dias depois, a coluna de contraste apresenta interrupção no mesmo nível. Discreta infiltração do contraste ao longo das bainhas das últimas raízes.



a

b

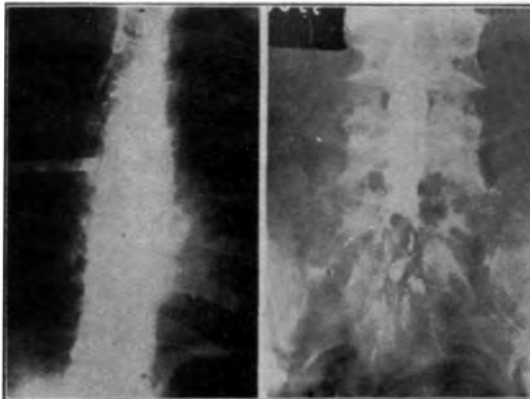
FIG. 3 — Caso 4: *a*) Bloqueio parcial produzido por grande neurinoma intradural; *b*) Radiografia tirada 40 dias após o primeiro exame; considerável infiltração do Pantopaque pelas bainhas lombosacras.



a

b

FIG. 4 — Caso 5: *a*) Bloqueio completo do canal raquidiano ao nível da vértebra T11 que apresenta grande erosão; *b*) Após a intervenção cirúrgica, Pantopaque coletado no fundo de saco dural. Discreta infiltração do contraste pelas bainhas peri-radiculares.



a

b

FIG. 5 — Caso 6: *a*) Parada parcial do Pantopaque entre T6 e T7; *b*) Imagem elíptica no fundo de saco dural. Discreta infiltração do óleo pelas bainhas peri-radiculares.

pensar que o contraste fôra para a cavidade craniana, foi repostado em posição supina e procurou-se observar a descida do contraste. Entre L4 e L5 desenhou-se imagem em ampulheta, sugerindo, de acôrdo com o diagnóstico clínico, a existência de bloqueio (Fig. 2). Um mês depois repetiu-se o exame sendo encontrada imagem idêntica. Houve pequena infiltração nas raízes lombo-sacras.

O doente foi operado (Dr. A. Mattos Pimenta) cêrca de 2 meses após a injeção de Pantopaque e na intervenção não foi encontrada protrusão alguma do disco intervertebral, sendo normal o aspecto das estruturas intra-raquidianas, notando o cirurgião apenas que o canal ósseo se apresentava demasiadamente estreitado (Figs. 3 e 4). O Pantopaque, que não estava encistado, foi retirado durante a intervenção.

CASO 3 — J. V., internado no Hospital das Clínicas (Serviço do Prof. A. Tolosa). Queixava-se de dor na região lombar há 8 anos; com o tempo, a dor irradiou-se para ambas as pernas, assumindo, às vezes, tipo fulgurante. Durante 4 anos pôde continuar no trabalho de lavrador. Uma ocasião, ao levantar objeto muito pesado, sentiu dor violenta na região lombar, sendo obrigado a abandonar o serviço, ficando acamado. As dôres se exacerbavam com a tosse e espirro. O exame clínico-neurológico mostrou acentuada escoliose dorsolombar; reflexo aquileu muito diminuído à direita e abolido à esquerda; sensibilidade objetiva normal. Exames do sangue e do líquido cefalorraquidiano normais. A radiografia simples da coluna vertebral revelou apenas escoliose. Diagnóstico neurológico: Hérnia do núcleo pulposo entre L3 e L4?

Perimielografia (20 julho 1945). Por não ter sido possível a punção lombar, praticamos a suboccipital, injetando 6 cc. de Pantopaque. Permeabilidade normal do canal até L3; no segmento L3-L4 desenhou-se imagem em ampulheta, correspondendo o estrangulamento ao espaço entre essas duas vértebras. Examinado 48 horas depois, encontrou-se quase todo o Pantopaque no fundo do saco dural, com exceção de algumas gôtas que ficaram acima e outras abaixo do espaço intervertebral L3-L4.

O doente foi operado (Dr. R. A. Tenuto) sendo encontrado espessamento do ligamento amarelo ao nível do espaço intervertebral acima referido. O Pantopaque foi parcialmente retirado durante a intervenção. O pós-operatório decorreu normalmente, tendo o paciente melhorado bastante. Quatro meses depois foi novamente radiografado, sendo verificada discreta infiltração do Pantopaque nas bainhas radiculares lombo-sacras.

CASO 4 — C. M. R., internada no Hospital das Clínicas (Serviço do Prof. A. Tolosa). Há 5 anos sofreu queda de que resultaram dôres na coluna lombar e flanco direito. Intermitentes a princípio, as dôres agravaram-se cêrca de 2 anos e meio após seu aparecimento, tornando-se constantes e irradiando-se para a coxa direita. O exame clínico-neurológico revelou escoliose dorsal pouco acentuada, de concavidade para a esquerda; marcha antálgica; abolição do reflexo patelar à direita, sendo normais os reflexos restantes; ligeira atrofia dos músculos da face anterior da coxa direita; ausência de distúrbios da sensibilidade objetiva. O exame elétrico revelou ligeira hipoe excitabilidade no território muscular innervado pelo crural direito. As provas manométricas de Stookey revelaram bloqueio completo do canal raquidiano. O exame do líquido cefalorraquidiano mostrou: Punção lombar: líquor límpido e incolor; citologia 0,3 por mm³; proteínas totais 1,30 grs. por litro (dissociação albumino-citológica). Diagnóstico neurológico: Tumor infra-raquidiano em T 12.

Perimielografia (20 outubro 1945). Punção suboccipital com a paciente sentada; injeção de 5 cc. de Pantopaque. A doente foi mantida sentada e, 5 minutos depois foi iniciado o exame que mostrou parada parcial e permanente do contraste em T 12 (Fig. 3). Três dias depois, o contraste que ficara acima do bloqueio foi

mobilizado e revelou permeabilidade normal acima do nível de sua parada, ao passo que a parte coletada no fundo do saco dural não se moveu.

Na intervenção cirúrgica (Dr. R. A. Tenuto) foi encontrada grande massa tumoral (fibroneuroma) apenas à raiz posterior de T12, do lado direito. A duramáter não foi aberta. Extirpado o tumor, a paciente melhorou consideravelmente; a dor da perna desapareceu e a do flanco diminuiu sensivelmente. Novas radiografias feitas 30 dias depois mostraram infiltração bastante acentuada nas bainhas radiculares lombo-sacras, mais evidente no lado esquerdo (Fig. 3).

CASO 5 — G. T., internada no Hospital das Clínicas (Serviço do Prof. A. Tolosa). Há 3 anos caiu de um balanço, contundindo a região dorsolombar que ficou dolorida. Durante 2 anos essa dor não prejudicou a atividade da paciente, por ser de fraca intensidade e descontínua. Passado esse tempo, começou a notar que tropeçava com muita freqüência e sentia as pernas fracas. Esse estado permaneceu aparentemente inalterado, durante um ano, após o que a moléstia agravou-se, dificultando cada vez mais a marcha e determinando, em duas semanas, paraplegia crural. O exame clínico neurológico mostrou paraplegia crural espasmódica; hipoestesia nos membros inferiores, tanto das formas superficiais como das profundas, mais intensa nas extremidades distais. As radiografias da coluna revelaram erosão do corpo da vértebra T11. Sendo suspeitada a existência de mal de Pott foram pedidos exames bacteriológicos do escarro e suco gástrico, que resultaram negativos para o bacilo de Koch. Normais as radiografias dos pulmões. O exame do líquido cefalorraquidiano, extraído por via suboccipital, resultou inteiramente normal. O líquido lombar apresentava dissociação albuminocitológica (0,6 células por mm^3 para 0,60 grs. de proteínas totais por litro) e as provas manométricas de Stookey mostraram estar completamente bloqueado o canal raquidiano. Diagnóstico neurológico: Tumor intra-raquidiano ao nível de T11.

Perimielografia (6 novembro 1945). Injeção suboccipital de 3 cc. de Panto-paque com a doente em decúbito lateral. Elevada a doente, foi observada a descida do contraste, em bloco, até o nível do disco intervertebral entre T10 e T11, com parada permanente e total nesse nível (Fig. 4).

Pela intervenção cirúrgica (Dr. R. A. Tenuto), foi extirpado um heman-gioma extradural que se originava no corpo de T11. Não foi aberta a duramáter. Radiografias tiradas dois meses depois mostraram infiltração das raízes lombo-sacras (Fig. 4).

CASO 6 — A. R. O., internado no Hospital das Clínicas (Serviço do Prof. A. Tolosa). O doente queixava-se de fraqueza e atrofia dos membros inferiores, além de dôres e parestesias na região lombo-sacra, irradiando-se para as coxas. O exame clínico-neurológico mostrou disфонia, paraparesia crural flácida, sendo muito limitados os movimentos nos membros afetados; fibrilação muscular e contração fascicular nos músculos da coxa direita e intensa atrofia em ambos os membros inferiores; anestesia das sensibilidades superficiais nos membros inferiores; abolição da sensibilidade óssea desde os pés até a crista ilíaca; retenção de fezes e urina. O exame elétrico revelou R. D. parcial nos territórios inervados pelo ciático, crural e obturador de ambos os lados; reação fibrilar nos músculos vasto externo, vasto interno e gêmeos de ambos os lados. O exame do líquido suboccipital resultou praticamente normal. O líquido lombar apresentava alterações indicando a existência de um processo inflamatório parenquimatoso, sendo negativas as reações para lues. Provas manométricas normais. O exame otorrinolaringológico mostrou lesão ulcerosa no palato, fazendo suspeitar de blastomicose. A radiografia dos pulmões mostrou lesões esparsas em ambos os campos pulmonares, com aspecto de processo miliar. Negativa a pesquisa do bacilo de Koch no escarro. No escarro e no material colhido na ulceração do véu do paladar, foram encontrados

cogumelos, identificados como *Paracoccidioides brasiliensis*. A pesquisa deste mesmo cogumelo no líquido cefalorraquidiano resultou negativa. Diagnóstico clínico-neurológico: Blastomicose buco-laringo-pulmonar. Paquimeningite e mielite blastomycótica?

Perimielografia (7 novembro 1945). Injetados 3 cc. de Pantopaque por punção suboccipital. Descida normal do contraste até o disco intervertebral entre T 6 e T 7; parada parcial a esse nível (Fig. 5). Exames sucessivos mostraram imagem semelhante, embora tivesse diminuído a quantidade do contraste. Um mês depois, a radiografia mostrou infiltração das últimas raízes lombo-sacras e imagem lacunar elíptica no fundo do saco dural (Fig. 5).

COMENTARIOS

Julgamos ser esta a primeira referência ao emprego do Pantopaque em nosso meio. Dado o pequeno número de casos, não é possível, nesta nota preliminar, fazer comparações estatísticas entre os resultados dos exames radiográficos e os achados neurocirúrgicos. Diremos apenas, de passagem, que, dos 6 casos aqui relatados, 4 foram operados, sendo que, em 3 o ato cirúrgico confirmou cabalmente a localização da lesão demonstrada pela radiografia contrastada pelo Pantopaque. Não discutiremos, assim, as possibilidades diagnósticas do emprego do Pantopaque. Interessam mais, agora, as qualidades contrastantes desse preparado e a tolerância à sua introdução por via intra-raquidiana. Os especialistas norte-americanos que têm empregado o Pantopaque o consideram superior ao Thorotrast, ao Lipiodol e ao ar, destacando entre suas qualidades as de não se fragmentar, ser parcialmente absorvível, ser removível e não provocar reações quando a remoção é total.

Destas qualidades nos parece ser mais importante a de não se fragmentar. Nos casos em que nos foi possível observação radioscópica satisfatória pudemos ver a coluna de Pantopaque transitar sob forma de massa compacta pelo interior do canal raquidiano, modelando-lhe os contornos. Dos outros meios de contraste empregados para perimielografias, só o Thorotrast tem essa propriedade; é sabido, porém, que esta substância é altamente irritante para o tecido meníngeo, infiltrando fortemente as células de revestimento da pia-aracnóide e provocando intensas reações de tipo inflamatório, tanto nas meninges como na medula e no encéfalo, como Walter Freemann teve oportunidade de demonstrar no Congresso Neurológico de Londres, em 1935. Outros contrastes utilizados, tais como a Iodipina e o Lipiodol, têm o inconveniente de se fragmentar com grande facilidade, sendo praticamente impossível diagnosticar, com seu emprego, as pequenas protusões dos discos intervertebrais e, mesmo, os tumores intra-raquidianos de pequenas dimensões; seu emprego terá grande utilidade, dada a quase completa inocuidade destas substâncias, nos casos em que seja suspeitada a existência de bloqueio completo do canal raquidiano.

Quanto à tolerância à introdução intra-raquidiana de Pantopaque, pensamos que esta substância pode ser considerada, de modo geral, como

bem tolerada. Como reações imediatas, todos nossos pacientes apresentaram cefaléia, ligeira hipertermia e sudorese; apenas um dos pacientes teve náuseas e vômitos durante a exploração radiográfica. O sintoma mais precoce é a sudorese, que sobreveio, sempre, logo após a injeção de Pantopaque. A cefaléia, em geral, sobreveio logo depois de terminado o exame radiológico; a hipertermia se instalou horas após a terminação do exame. Em geral, as reações mais intensas e precoces foram observar quando a movimentação dos doentes na mesa radiológica tornava possível a passagem da substância contrastante do canal raquidiano para a cavidade craniana. Por êsse fato, já assinalado pelos americanos, recomendam os que já se utilizaram do Pantopaque, cuidados especiais no sentido de evitar tal passagem para a cavidade craniana. Essa razão explica porque, até melhores dados, não deve o Pantopaque ser utilizado para ventriculografias.

Sendo o Pantopaque introduzido por via raquidiana, as reações imediatas são de pouca monta. Não observamos também qualquer efeito danoso tardio, mesmo nos casos em que foi injetada grande quantidade do contraste (9 cc no caso 2). O fato de permanecer o contraste longo tempo em contacto com as raízes da cauda equina também não parece ser prejudicial, pois nada notamos no caso 1, no qual o contraste, pouco depois de injetado, infiltrou abundantemente as raízes lombo-sacras, nem tampouco no caso 2, no qual o contraste foi retirado cirurgicamente somente dois meses após a injeção. E' interessante notar que, no caso 6, em que existia forte e justificada suspeita de meningomielite blastomictótica, o Pantopaque, injetado cerca de 3 meses antes de ser escrito êste relato e não retirado até agora, não produziu qualquer distúrbio, confirmando a opinião de alguns especialistas norte-americanos de que o Pantopaque não é contra-indicado mesmo quando existam lesões inflamatórias meningomédulares. Recente trabalho de Tarlow⁷ atribui ao Pantopaque uma aracnoidite encontrada após laminectomia da 4.^a vértebra lombar em um paciente que apresentava, radiologicamente, artrite hipertrófica do corpo da 3.^a e 4.^a vértebras lombares: a intervenção cirúrgica foi feita 60 horas após a introdução intra-raquidiana do Pantopaque. Para êste autor, a aracnoidite demonstrada histologicamente na região lombar era parte de uma reação piaraconóidea difusa, pois o doente apresentara cefaléia, hipertermia e rigidez de nuca após a injeção do contraste. Êste processo, porém, a nosso ver, não tem a gravidade que lhe empresta Tarlow, pois o doente cujo caso foi por êle relatado, dois meses após a intervenção não apresentava seqüela alguma dessa reação difusa que, repetimos, não era somente localizada na região lombar. Tratava-se, pois, de uma reação

7. Tarlow, I. M. — Pantopaque meningitis disclosed at operation. J. A. N. A., 129:1014 (dezembro, 8) 1945.

pia-aracnóidea aguda que foi produzida pela introdução intra-raquidiana de Pantopaque e revelada histologicamente, idêntica às determinadas pela injeção de qualquer substância estranha no canal raquidiano e que são reveladas pelo exame ulterior do líquido cefalorraquidiano. Aliás, Peacher e Robertson⁴ estudaram as alterações do líquido cefalorraquidiano em uma série de 60 doentes nos quais foram feitas punções lombares, com intervalos variados, após a perimielografia com o Pantopaque; eles observaram hipercitoses variando entre 685 e 2150 células por milímetro cúbico em apenas 3 casos. A mais elevada hipercitose verificada nos casos restantes foi de 70 células, sendo que a maioria dos casos não apresentou hipercitose alguma nem qualquer alteração no teor de proteínas.

O Pantopaque reúne, pois, ao contraste de massa, a vantagem de ser bem tolerado, produzindo apenas reações de pequena intensidade e pouco duradouras. Por essas razões e por julgar que a presença do Pantopaque é excelente guia para a intervenção cirúrgica, pensamos não ser indispensável a retirada do contraste após o exame radiográfico, como fazem os norte-americanos. Apenas para ter certeza da viabilidade desta extração, a praticamos em um caso, sem utilizar mesa fluoroscópica; simples punção lombar, com o doente sentado e com agulha de calibre comum, praticada entre L5 e S1, permite a retirada, se não de todo, pelo menos da maior parte do contraste utilizado.

Nada nos foi possível verificar, até agora, quanto à absorção do Pantopaque. Peacher e Robertson, Ramsey, French e Strain procuraram determinar a velocidade de absorção, observando a gradual diminuição da sombra opaca, radiografando seus pacientes em épocas sucessivas. O espaço de tempo em que estamos trabalhando com este contraste ainda é insuficiente para estudo de fenômeno tão moroso; todavia, julgamos que o método de avaliação da absorção utilizado por aqueles autores é deficiente, não podendo fornecer critério seguro, entre outras razões, pela freqüente infiltração do contraste nas bainhas peri-radiculares lombo-sacras; em tais condições, a diminuição da massa do contraste no fundo do saco dural não corre apenas por conta da absorção.

Logo na primeira perimielografia que fizemos com o Pantopaque (caro 1) observamos grande infiltração do contraste nas bainhas periradiculares lombo-sacras. Apesar de saber da possibilidade desta infiltração pelas referências de Copleman e de Peacher e Robertson, a infiltração foi de tal intensidade neste primeiro paciente que chegamos a recear conseqüências danosas para o lado dos grandes troncos nervosos dos membros inferiores: no entanto, o doente nada de anormal apresentou e seu estado permanece o mesmo ainda agora, apesar de decorridos vários meses. Posteriormente, verificamos infiltração do contraste pelas bainhas peri-radiculares lombo-sacras em todos os pacientes desta

série, embora em muito menor grau e mais tardiamente que nesse primeiro doente, o que nos leva a pensar que a infiltração rápida e intensa observada no caso 1 tenha sido condicionada por um alargamento anormal dessas bainhas peri-radiculares, hipótese plausível, desde que levemos em conta que o paciente em questão é um neurodisplásico, apresentando várias malformações, como sejam acentuada escoliose, deformações esqueléticas nos membros, espinha bífida e siringomielia.

Em suma, em nossa opinião, baseada nestas observações, o Pantopaque é um meio de contraste que apresenta vantagens sobre os outros empregados para perimielografia, principalmente quando se trate de bloqueios parciais do canal raquidiano. Seu poder contrastante é igual ao do Lipiodol e Iiodipina; no entanto, a propriedade de se mover facilmente no canal sem se fragmentar, constituindo uma coluna opaca regular, facilmente observável à radioscopia e a possibilidade de ser removido com certa facilidade, o colocam em plano superior em relação a estes seus similares. Em comparação com o Thorotrast e o ar em suas aplicações na perimielografia, a superioridade do Pantopaque é flagrante; o Thorotrast, pela reações graves que provoca, é perigoso e nocivo; o ar, embora produza reações imediatas semelhantes às produzidas pelo Pantopaque, não tem as mesmas qualidades contrastantes.

SUMARIO

Das substâncias radiopacas empregadas para perimielografia, o Pantopaque, por ter pouca tendência à fragmentação, constitui o contraste de escolha, principalmente quando se tratar de pequenas lesões, alterando os contornos do canal raquidiano ou produzindo bloqueios parciais à dinâmica do líquido cefalorraquidiano. Sua introdução no espaço subaracnóideo não é completamente inócua, tendo sido observada, em todos os doentes, irritação meníngea traduzida por sudorese, hipertermia e cefaléia. Tais reações são, porém, passageiras. A permanência do Pantopaque no canal raquidiano e a sua insinuação nas bainhas peri-radiculares não produziu novos sintomas nem agravou os existentes, podendo-se, portanto, dispensar a sua remoção, quando houver dificuldade para tal. Mediante simples punção lombar, estando o doente sentado, é possível a retirada de todo ou de grande parte do Pantopaque. Em todos os 6 casos apresentados, houve infiltração parcial do Pantopaque nas bainhas peri-radiculares sacrolombares, sem maior dano para os pacientes.

SUMMARY

Due to insignificant fragmentation, Pantopaque is emphasized as the contrast of choice in X-rays' examination of the spinal cord, chiefly when there are small lesions deforming the vertebral chanal or blocking and impairing the cerebrospinal fluid circulation. Its injection in the

subarachnoid space is not innocuous because a mild meningeal reaction consisting of sweating, fever and headache is observed in all patients. Pantopaque can remain in the vertebral canal without producing other complaint or aggravation of the former one; withdrawal is not necessary when it is difficult. Most of the Pantopaque may be withdrawn by simple lumbar puncture, being the patient on a sitting position. The lumbosacral peri-radicular sheaths have been partly infiltrated in all 6 cases, but this fact was completely harmless.

Rua Correia Dias, 132 — S. Paulo.