

# ANATOMIA MICROCIRÚRGICA DA SUBSTÂNCIA PERFURADA ANTERIOR BASAL HUMANA

*Arlindo Alfredo Silveira D'Ávila<sup>1</sup>, Felipe Luís Schneider<sup>2</sup>*

**RESUMO** - A substância perfurada anterior constitui referencial na base do encéfalo. Localizada acima da bifurcação subaracnóidea da artéria carótida interna em sua porção basal e junto à artéria comunicante anterior na face inter-hemisférica, é transfixada por ramos perfurantes dirigidos aos núcleos telencefálicos corticais, cápsula interna e parte do tálamo. Por injeção intravascular de gelatina carminada, resina de Batson e látex, analisamos 50 hemisférios cerebrais humanos adultos de ambos os sexos, sob o microscópio cirúrgico. Objetivamos contribuir para a determinação da origem, número e topografia dos ramos destinados a essa região, seu curso, anastomoses e territórios de penetração. Propusemo-nos também a analisar a contribuição da artéria comunicante anterior à substância perfurada anterior. Foram encontradas variações anatômicas, incluindo anastomoses, envolvendo principalmente a artéria cerebral média e a artéria coróidea anterior. Estes conhecimentos são de interesse clínico-cirúrgico em razão da frequência de patologias vasculares e tumorais a ela relacionadas.

**PALAVRAS-CHAVE:** anatomia microcirúrgica, substância perfurada anterior humana, microneurocirurgia, doenças cerebrovasculares.

## **Microsurgical anatomy of the human basal anterior perforated substance**

**ABSTRACT** - The anterior perforated substance (APS) is a landmark in the basal forebrain. It has a basal face located above the carotid bifurcation in the subarachnoid space, and an interhemispheric one. It is the site of passage of the arteries to the caudate nucleus, putamen, internal capsule, adjacent areas of the globus pallidus and thalamus. Fifty hemispheres from twenty-five adult cadavers were obtained. The arteries were perfused with colored latex, Batson's resin and gelatin colored with carmine. Using a surgical microscope we have determined the origin, local and number of origin from the parent vessel. The sites of penetration in the mediolateral and anteroposterior direction were also recorded. The anterior communicating artery contribution to the basal APS was reviewed. Significant vascular variations and anastomoses were encountered mainly involving middle cerebral and anterior choroidal arteries. The precise understanding of these vessels has surgical and clinical implications in the management of vascular and tumoral maladies related to the anterior perforated substance.

**KEY WORDS:** microsurgical anatomy, human anterior perforated substance, microneurosurgery, cerebrovascular diseases.

A substância perfurada anterior (SPA) constitui importante referencial na base do encéfalo. Localizada acima da bifurcação da artéria carótida interna (BFC), caracteriza-se pela grande quantidade de vasos perfurantes. Em uma vista basal do encéfalo, assume forma rombóide relacionando-se rostromedialmente, acima do quiasma óptico, com a substância cinzenta do tuber cinéreo<sup>1</sup>. Como estrutura rinencefálica, relaciona-se anteriormente com o ponto de separação das fibras do trato olfatório em estrias olfatórias medial e lateral que constituem as margens do triângulo

olfatório. A SPA recebe conexões das estrias olfatórias laterais e mediais, núcleo olfatório anterior e complexo nuclear amigdalóide. Na fissura inter-hemisférica, continua-se em direção ao giro paraterminal (septo pré-comissural). Lateralmente, chega ao *límen insulae* continuando-se no córtex pré-piriforme. Caudalmente funde-se com a área periamigdalina (giro semilunar), sendo substituído por parte da banda diagonal de Broca (radiações olfatórias de Zuckerkandl) e seus núcleos na região onde se limita com o trato óptico. Em um corte coronal que passe pelo pólo caudal da

Instituto de Biodanças, Departamento de Ciências Morfológicas, Universidade Federal do Rio Grande do Sul (UFRGS), Porto Alegre, RS, Brasil: <sup>1</sup>Neurocirurgião Hospital São Lucas da PUCRS e Hospital Moinhos de Vento, Porto Alegre, RS, Mestre em Neuroanatomia UFRGS; <sup>2</sup>Prof. Dr. Med. Titular Anatomia UFRGS. Estudo realizado com apoio da PROPESP, PROGRAD-UFRGS, CAPES.

Recebido 27 Junho 2005, recebido na forma final 6 Outubro 2005. Aceito 14 Novembro 2005.

Dr. Arlindo A.S. D'Ávila - Av. Ipiranga 6690 / sala 412 - Centro Clínico da PUCRS - 90610-000 Porto Alegre RS - Brasil. E-mail: arlindo.voy@terra.com.br

SPA, superiormente continua-se com o corpo estriado e claustró através de agregados de substância cinzenta (núcleo prosencefálico basal, ou núcleo de Meynert) e substância branca que formam a *substantia innominata*. Parte desta, juntamente com fascículos da alça lenticular e comissura anterior, separa a SPA do globo pálido<sup>2</sup>. Estendendo-se a SPA por uma ampla área, é lícito considerar dois setores distintos em suas relações anatômicas e vasculares<sup>3</sup>. Um setor basal mais extenso, localizado acima da BFC que se relaciona a seus ramos e aos setores profundos que vascularizam (núcleos da base, cápsula interna e tálamo) e um setor inter-hemisférico, bem mais restrito, que se relaciona com os ramos do complexo artéria cerebral anterior-comunicante anterior (ACA-ACoA), área septal e hipotálamo<sup>3,4</sup>. O confronto com esta região constitui desafio ao neurocirurgião e ao intervencionista envolvido com o tratamento de patologias relacionadas ao polígono de Willis ou suas vizinhanças. A complexidade das doenças oclusivas cerebrovasculares demanda demonstração anatômica de variações significativas para seu completo entendimento. Como decorrência, resolvemos reavaliar o tema da vascularização arterial da SPA sob o aspecto da anatomia microcirúrgica.

Este estudo objetiva contribuir na determinação da origem, número e topografia dos ramos destinados à SPA em sua porção basal. Tem como objetivo, também, verificar o tipo de curso subaracnóideo dos vasos, eventuais anastomoses e territórios de penetração além de analisar a contribuição dos ramos da ACoA à SPA em sua porção basal.

## MÉTODO

Foram utilizados 50 hemisférios cerebrais humanos adultos, com "*causa mortis*" não decorrente de patologia neurológica no período de até 12 horas "*post mortem*". A idade variou de 18 a 85 anos, sendo 34 pertencentes a indivíduos do sexo masculino.

As artérias carótidas foram isoladas e canuladas em sua porção C4 (1) com cateteres de polietileno, posicionando sua extremidade distal levemente aquém da emergência da artéria comunicante posterior (ACoP). O mesmo procedimento foi utilizado em relação à artéria basilar, deixando a extremidade do cateter logo após a junção das artérias vertebrais. Na seqüência, iniciou-se a perfusão do encéfalo com solução fisiológica (500 mL por hemisfério), gota a gota, à temperatura ambiente e com solução de formol a 10% (20 mL por hemisfério). Após este procedimento inicial comum, os encéfalos tiveram seus sistemas arteriais injetados com diferentes preparações: gelatina carminada, 36 hemisférios; resina acrílica pigmentada (Batson's # 17<sup>®</sup> Polyscience Inc., Boulder, Colorado, E.U.A.), 4 hemisférios; látex comercial (Látex Industrial, manufaturado por Artecóla, Brasil) pigmentado (Decoral P.V.A., Tintas Renner S/A, Gravataí, RS, Brasil.), 10 hemisférios.

O volume injetado por hemisfério nunca ultrapassou 15 ml. Foi maior quando se empregou gelatina. Concluída a injeção vascular, eram levados ao congelador por aproximadamente dez minutos e colocados em solução de formol comercial a 10 % ou em solução de Zenker (formol 10%+álcool 90° em partes iguais), modificada pela adição de glicerina (100 mL em média).

Após período mínimo de duas semanas, cada hemisfério foi dissecado sob microscópio cirúrgico utilizando ampliações de 6, 10, 16, 25 e 40 X. Com a superfície ventral do encéfalo voltada para cima, analisamos a vascularização da SPA em sua porção basal conforme protocolo. Os territórios foram obtidos dividindo a SPA no sentido mediolateral em um setor medial e outro lateral a partir de uma linha imaginária que passa na porção média do trato olfatório. No sentido antero-posterior, foram considerados três segmentos. O segmento anterior, limitado rostralmente pelas estrias olfatórias medial e lateral; o segmento posterior, junto ao trato óptico e uncus posteromedialmente, com o lobo temporal e o limite da ínsula posterolateralmente; o segmento médio, encontrado entre os dois anteriores.

## RESULTADOS

A partir da divisão da SPA, foi realizado o mapeamento de sua vascularização (Tabelas 1 a 5) (Figs 1 a 4). O segmento coróide da artéria carótida interna (ACI) forneceu ramos perfurantes em todos os hemisférios analisados. Seus territórios de penetração concentraram-se na região medial junto à bifurcação da artéria carótida interna (BFC) e ao trato óptico, mais posteriormente. No espécime de número 17 foi encontrada uma anastomose entre o primeiro ramo prococe da artéria cerebral média (ACM) e um ramo proximal desse segmento nos dois hemisférios.

A artéria coróide anterior (AChA) esteve presente em todos os hemisférios analisados e sempre teve origem na ACI como tronco único. Em 82,4% dos casos, seus ramos penetraram o território posterior, junto ao trato óptico e a porção anterior do uncus. No que tange à sobreposição de territórios, encontramos 60,9% dos ramos carotídeos do segmento coróide distribuídos aos territórios medial médio e posterior, contra 64,8% dos ramos da AChA. Os ramos perfurantes da porção proximal de A1, dividem frequentemente o território medial médio com os ramos da AChA e os do segmento coróide.

O segmento A1 apresentou de um a oito ramos destinados à SPA, com intensa ramificação (9 a 35 ramos). A distância entre a primeira perfurante e a BFC variou de 3 a 7 mm. Quanto à superfície de emergência, 48,8% originaram-se na face posterior, 22,8% na inferior. Não foram encontrados ramos perfurantes dirigidos à SPA a partir da superfície anterior. Este segmento apresentou uma anastomose entre o pri-

Tabela 1. Características anatômicas das artérias da substância perfurada anterior (n=50).

Artéria de origem	Número de perfurantes na origem (Intervalo de classe)	Número de perfurantes na entrada da SPA (Intervalo de classe)
Artéria carótida interna		
Segmento coróideo	1 – 6	2 – 23
Segmento bifurcação	0 – 3	1 – 4
Artéria coróidea anterior	1 – 4	2 – 16
Artéria cerebral anterior		
Segmento A1	1 – 8	9 – 35
Artéria recorrente	1 – 5	8 – 39
Artéria cerebral média		
Segmento pré-divisão principal	1 – 9	10 – 43
Segmento pós-divisão principal	0 – 7	0 – 36

Tabela 2. Territórios de penetração medial e lateral dos ramos dirigidos à substância perfurada anterior.

Artéria de origem	Território			
	Medial		Lateral	
	n	(%)	n	(%)
Artéria carótida interna				
Segmento coróideo	289	60,9	185	39,1
Segmento bifurcação	15	100	0	0
Artéria coróidea anterior	284	64,8	154	35,2
Artéria cerebral anterior				
Segmento A1	836	84,5	154	15,5
Artéria recorrente	599	54,6	499	45,4
Artéria cerebral média				
Segmento pré-divisão principal	149	10,8	1224	89,2
Segmento pós-divisão principal	0	0	570	100

n, número de ramos

Tabela 3. Contribuição absoluta e relativa de cada artéria aos territórios medial e lateral da substância perfurada anterior.

Artéria de origem	Território			
	Medial		Lateral	
	n	(%)	n	(%)
Artéria carótida interna				
Segmento coróideo	289	13,3	185	6,6
Segmento bifurcação	15	0,6	0	0
Artéria coróidea anterior	284	13,1	154	5,5
Artéria cerebral anterior				
Segmento A1	836	38,5	154	5,5
Artéria recorrente	599	27,5	499	18,0
Artéria cerebral média				
Segmento pré-divisão principal	149	7,0	1224	44,0
Segmento pós-divisão principal	0	0	570	20,5
Total	2172	100	2786	100

n, número de ramos

Tabela 4. Contribuição absoluta e relativa de cada artéria aos territórios anterior, médio e posterior da substância perforada anterior.

Artéria de origem	Território					
	Anterior		Médio		Posterior	
	n	(%)	n	(%)	n	(%)
Artéria carótida interna						
Segmento coróideo	0	0	257	13,7	217	13,6
Segmento bifurcação	3	0,2	12	0,6	0	0
Artéria coróidea anterior	0	0	77	4,1	361	22,7
Artéria cerebral anterior						
Segmento A1	175	11,8	516	27,4	299	18,8
Artéria recorrente	844	56,8	254	13,5	0	0
Artéria cerebral média						
Segmento pré-divisão principal	258	17,4	578	30,7	537	33,7
Segmento pós-divisão principal	204	13,8	187	10	179	11,2
Total	1484	100	1881	100	1593	100

n, número de ramos

Tabela 5. Superfície de emergência das perforantes a partir da sua artéria de origem.

Artéria de origem	Superfície de emergência			
	Anterior %	Posterior %	Superior %	Inferior %
Artéria carótida interna				
Segmento coróideo				
Segmento bifurcação	0	100	0	0
Artéria coróidea anterior	0	88,5	3,8	7,7
Artéria cerebral anterior				
Segmento A1	0	48,8	28,4	22,8
Artéria recorrente				
Artéria cerebral média				
Segmento pré-divisão principal	30,5	34,7	8,4	26,3
Segmento pós-divisão principal	24,7	50,6	24,7	0

meio ramo precoce de M1 e um ramo de A1, no hemisfério direito do caso 4. Outra anastomose foi encontrada no hemisfério esquerdo do caso 16, entre a bifurcação da carótida e um ramo de A1 e, no hemisfério direito do caso 17, entre a artéria recorrente de Heubner (ARH) e um ramo de emergência superior de A1 à SPA. Não foram encontrados ramos da ACoA à porção basal da SPA.

Em nossa série, a ARH esteve presente em todos os espécimes analisados. Frequentemente apresentou um curso longo, algumas vezes fazendo alças sob a superfície do lobo frontal, acima da BFC. No caso 26, no hemisfério esquerdo, onde identificamos uma ACM acessória, a ARH teve origem nesta artéria. Nos demais, originou-se sempre ao nível do segmento A1 ou A2 nas proximidades da ACoA. Sua duplicação

ocorreu em 8% de nosso material. Bandas de aracnóide foram encontradas com frequência prendendo firmemente o segmento A1 à ARH próximo à BFC.

Em nossa série, o ápex da bifurcação carotídea não apresentou ramos à SPA. Encontramos ramos perforantes em 12% dos casos emergindo da superfície posterior da carótida junto à bifurcação. A distância de emergência das perforantes em relação à BFC foi de 3 mm a 7 mm ao segmento A1 e de 3 mm a 6 mm ao segmento M1. Nesta região crítica observa-se grande concentração de ramos da ARH.

A artéria cerebral média (ACM) esteve presente em 100% da amostra. Analisamos a distribuição das artérias perforantes em relação à bifurcação principal com a finalidade de facilitar o referencial cirúrgico. O segmento pré-divisão principal foi responsável por

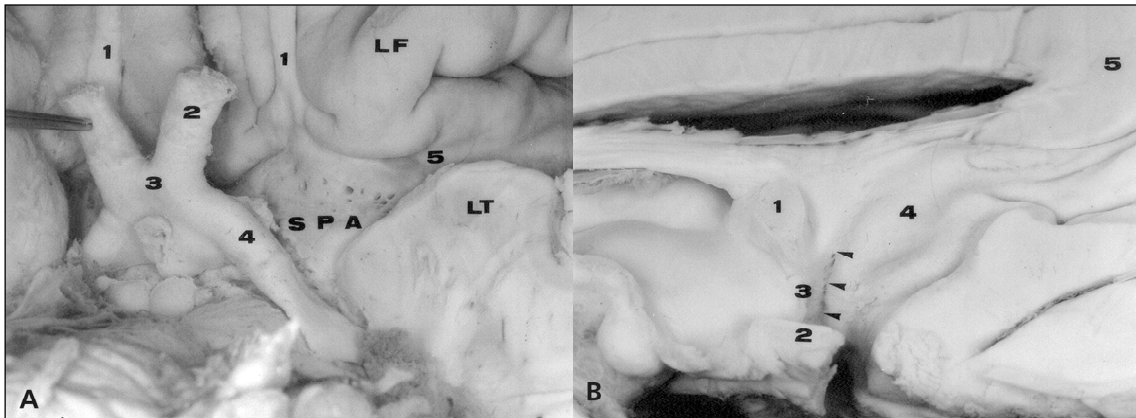


Fig 1. A) Vista encefálica basal: 1, trato olfatório; 2, nervo óptico; 3, quiasma óptico; 4, trato óptico; 5. límen da ínsula; SPA, substância perfurada anterior, face basal; LF, lobo frontal; LT, lobo temporal. B) cabeças de seta indicam a substância perfurada anterior na porção inter-hemisférica; 1, comissura anterior; 2, quiasma óptico; 3, lâmina terminal; 4, giro paraterminal; 5, corpo caloso.

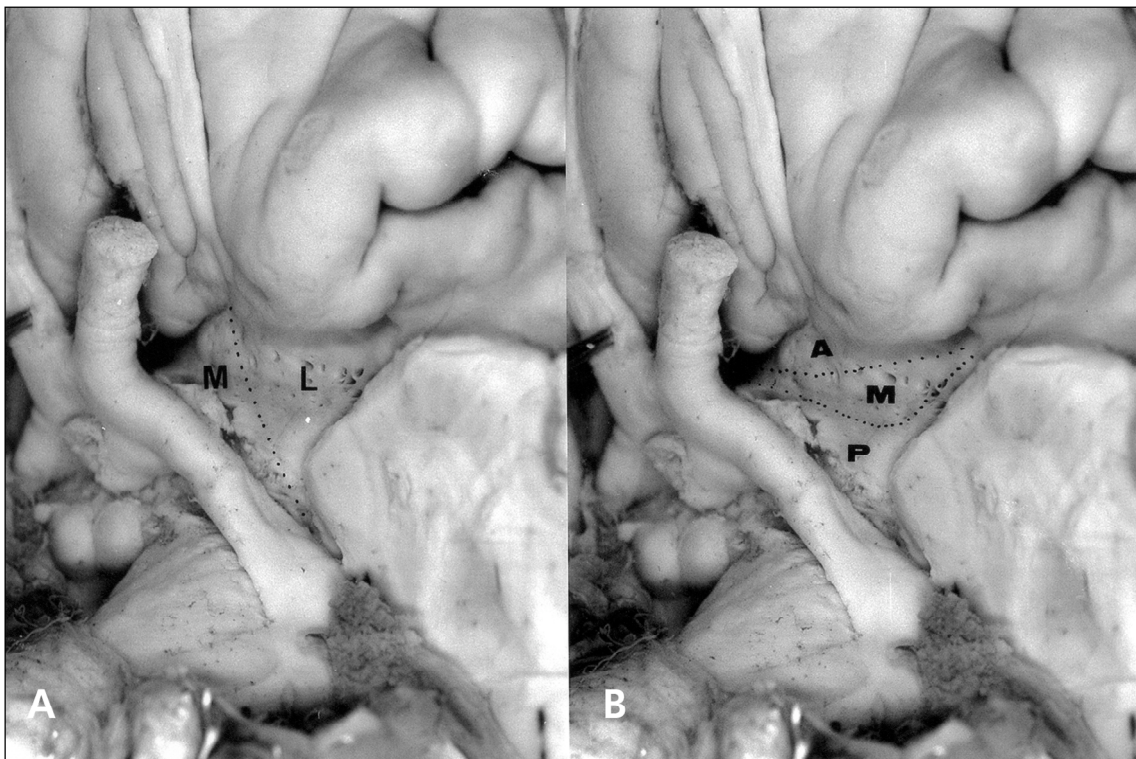

Fig 2. A) Divisão dos segmentos medial (M) e lateral (L) da substância perfurada anterior basal; B) Divisão dos segmentos anterior (A), médio (M) e posterior (P) da substância perfurada anterior basal.

70,7% desses ramos à SPA. Observamos que quanto mais precoce maior o número de perfurantes no segmento pós-divisão. Verificamos ramos precoces em 35,7% dos hemisférios analisados destes, 80% eram dirigidos ao lobo temporal (incluindo a ínsula) e 20% ao lobo frontal. Em 14,3% enviaram pelo menos um ramo à SPA. Sua origem foi a superfície ântero-superior da ACM. Foi identificada uma ACM acessória no

hemisfério esquerdo do caso 26. Este vaso teve um curso paralelo à ACM fornecendo ramos à SPA e originando a ARH. Anastomoses envolvendo a ACM foram freqüentes. No espécime 22 observamos uma anastomose subaracnóidea entre um ramo cortical (temporal) da AChA e uma perfurante do segmento pré-divisão principal de M1. Anastomoses leptomeníngicas na região mesial do lobo temporal foram

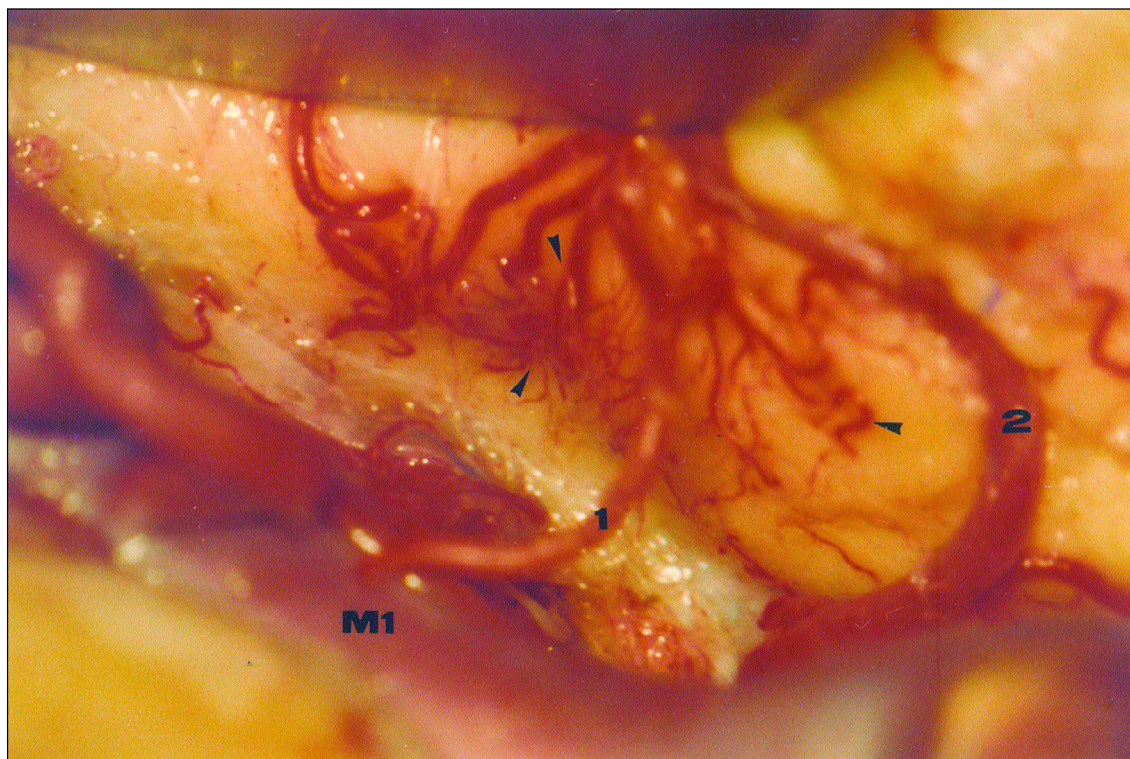

Fig 3. Regi3o do lobo temporal de anastomoses leptomen3ngeas entre um ramo precoce (1) do primeiro segmento da art3ria cerebral m3dia (M1) e um ramo temporal (2) da art3ria cor3idea anterior, indicada pelas cabe3as de seta.

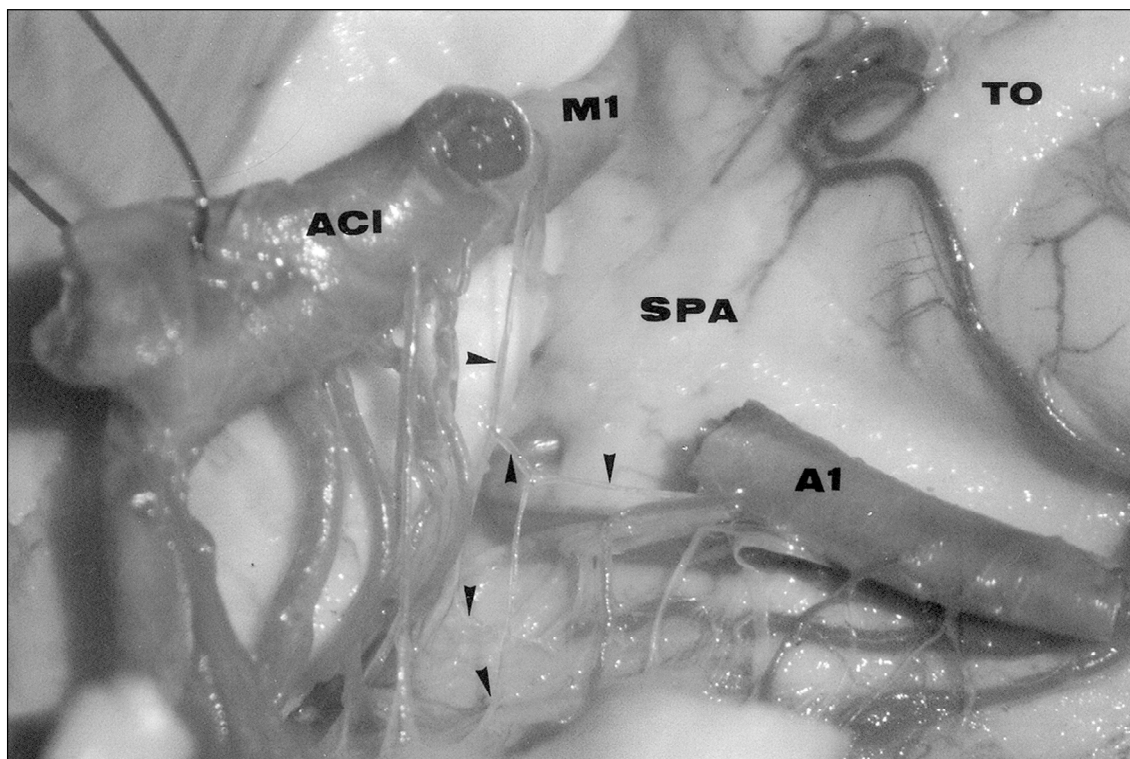


Fig 4. Anastomose entre um ramo perfurante do segmento A1 e outro a partir da bifurca3o car3tida. ACI, art3ria car3tida interna; M1, primeiro segmento da art3ria cerebral m3dia; A1, primeiro segmento da art3ria cerebral anterior; SPA, subst3ncia perfurada anterior; TO, trato olfat3rio; cabe3as de seta indicam os vasos aferentes e a anastomose em forma de "H estilizado".

observadas entre ramos de M1 e da AChA. Em ambos os hemisférios, no caso 17, encontramos anastomoses subaracnóideas entre um ramo precoce de M1 e o primeiro ramo do segmento coróideo. No caso 4 verificamos uma anastomose entre um ramo proximal de A1 e M1.

## DISCUSSÃO

Apesar da continuidade anatômica, as porções basal e inter-hemisférica da SPA constituem relações funcionais e vasculares diversas. Trabalhos que analisam os vasos relacionados à área do complexo ACA-ACoA, não são unânimes em apontar a SPA como destino dos ramos perfurantes da ACoA. Embora Perlmutter e Rhoton<sup>5</sup> e Gomes et al.<sup>6</sup> o façam, Marinkovic<sup>7</sup> e Vincentelli et al.<sup>8</sup> nada referem. Rosner et al.<sup>1</sup> estudando a vascularização da SPA, igualmente não fazem referência a ramos da ACoA. Estas discordâncias podem decorrer da falta de caracterização dos dois setores<sup>3,8-11</sup>.

No segmento carotídeo, o coróideo forneceu o maior número ramos à SPA em nosso estudo, e o fez em todos os hemisférios analisados. Estes dados estão em concordância com Rosner et al.<sup>1</sup>, Gibo et al.<sup>12</sup>, e Marinkovic et al.<sup>13</sup>. Sua emergência ocorreu, em 78% dos hemisférios, a 3 mm da BFC. Não encontramos referência na literatura a anastomoses nesta localização relacionadas à SPA<sup>1,12-15</sup>. Rosner et al.<sup>1</sup> encontraram de uma a 9 artérias por hemisfério dirigidas à SPA a partir do segmento coróideo, enquanto encontramos de um a 6, o mesmo número encontrado por Marinkovic et al.<sup>13</sup>.

Na bifurcação da artéria carótida, encontramos ramos perfurantes em 12% dos casos, mas não diretamente originados de seu ápex; Grand<sup>16</sup>, encontrou perfurantes em 14% de seus casos originados na porção proximal de M1 de 2 mm a 3 mm da bifurcação carotídea, mas nenhum tendo origem direta; Rosner et al.<sup>1</sup> encontraram perfurantes com origem direta na BFC em 26 hemisférios e em outros 7, as perfurantes originaram-se a até 0,5 mm dela em 50% de todos os hemisférios analisados; Marinkovic et al.<sup>13</sup> encontraram em 10% de seus casos perfurantes diretamente oriundos da BFC. Yasargil<sup>3</sup>, considera que as perfurantes tendem a originar-se de 2 mm a 5 mm distalmente à bifurcação carotídea e não sobre ela. Encontramos artérias perfurantes distantes da BFC de 3 mm a 7 mm no segmento A1, e de 3 mm a 6 mm no segmento M1. Nesta região, observa-se grande concentração de ramos perfurantes a partir da ARH. Em nossa série, a maioria dos ramos do seg-

mento coróideo da ACI dirigiram-se à sua porção medial média (36,9%) e medial posterior (24%) da SPA, dividindo estes territórios, respectivamente, com ramos da porção A1 da ACA e ramos da AChA.

A artéria coróidea anterior origina-se na porção posterolateral da ACI incluída na cisterna carotídea, abaixo e lateralmente ao nervo óptico, em geral como tronco único. Pode ser encontrada como pequeno tronco que se bifurca precocemente, seguindo pela cisterna crural em direção à fissura coróidea<sup>3,17,18</sup>. Em nosso material, esteve presente em todos os hemisférios analisados e sempre teve origem na ACI. Estas observações estão de acordo com as de Yasargil<sup>3</sup>, baseadas na dissecação de 200 encéfalos e mais de 2000 procedimentos cirúrgicos; em apenas uma ocasião teve dúvida, não esclarecida, sobre a origem da AChA a partir da ACoP. Hussein et al.<sup>19</sup> em 140 hemisférios, encontrou uma AChA originada da ACoP. Rhoton et al.<sup>18</sup>, encontraram apenas um caso em 50 hemisférios analisados, igualmente originando da ACoP. Carpenter<sup>20</sup> e Hermann<sup>21</sup> observaram sua origem ao nível da ACM. Hussein et al.<sup>19</sup>, acreditam que possa ter ocorrido uma identificação incorreta da artéria uncal, ramo precoce originado do segmento M1, confundido com a AChA. Outra discrepância existente na literatura diz respeito ao número de AChA. Em sua série, Yasargil<sup>3</sup> encontrou de 2 a 4 vasos independentes em 30% dos casos. Rhoton et al.<sup>18</sup> e Ferreira e Braga<sup>22</sup> não encontraram duplicações. Hussein et al.<sup>19</sup> encontraram 2 vasos coróideos em 7 espécimes e 3, com curso típico, em 4 de 70 hemisférios. Gibo et al.<sup>12</sup> chamam a atenção para a possibilidade de sua duplicação ou triplicação. A discrepância nos dados deve-se provavelmente à consideração de ramos perfurantes carotídeos do segmento coróideo como a própria AChA. Encontramo-la sempre como tronco único. Dividiu-se em ramos principais, de um a quatro, fornecendo de 2 a 16 ramos perfurantes à SPA. Rosner et al.<sup>1</sup>, encontraram perfurantes a partir dela em 45 de 50 hemisférios, 85% deles penetrando o território posterior. Em nosso material, 82,4% dos ramos igualmente penetraram o território posterior, junto ao trato óptico e à porção anterior do uncus. No que tange à sobreposição de territórios, encontramos 60,9% dos ramos carotídeos do segmento coróideo distribuídos aos territórios medial médio e posterior, contra 64,8% dos ramos da AChA, dados similares aos encontrados por Rosner et al.<sup>1</sup>. Observamos maior concentração de ramos perfurantes da AChA na porção medial posterior, junto ao trato óptico. As perfurantes da BFC, quando presentes, concentraram-se no segmento medial médio. Os ramos

perfurantes da porção proximal de A1 dividem frequentemente o território medial médio com os ramos da AChA e os do segmento coróideo. São descritas na literatura anastomoses de ramos perfurantes da AChA com outros a partir da ACoP, ACP, ACI e da ACM<sup>23-25</sup>. Rosner et al.<sup>1</sup> não encontraram anastomoses entre a AChA e qualquer outro vaso ao nível da SPA. As mais ricas conexões são descritas na superfície dos plexos coróides do corno temporal com os ramos da AChPL, ramo da ACP. Outras costumam ocorrer igualmente na superfície do corpo geniculado lateral com ramos da ACP. Anastomoses com ramos da ACoP acontecem na superfície dos pedúnculos cerebrais e trato óptico<sup>11,18,25,26</sup>. Estas anastomoses podem funcionar como proteção em caso de uma oclusão proximal da AChA, bem como das ACM e ACP<sup>26</sup>. A superfície do lobo temporal também pode constituir área anastomótica leptomeníngea entre ramos corticais da ACM e da AChA. Hussein et al.<sup>19</sup> descrevem um relacionamento recíproco entre as perfurantes do segmento coróideo, o primeiro ramo precoce da ACM e os ramos unco-hipocampais da AChA. Identificaram a presença de ramos da AChA nesta topografia em 87% dos casos em seu material.

O segmento A1 da artéria cerebral anterior tem origem na bifurcação da artéria carótida interna, abaixo da SPA. Inicialmente está contida no interior da cisterna quiasmática, juntamente com a porção anterior do quiasma, nervos ópticos, talo hipofisário e veia comunicante anterior<sup>19</sup>. Dirige-se oblíqua e medialmente sobre o quiasma ou o nervo óptico ipsilateral no interior da cisterna da lâmina terminal para juntar-se à ACoA, na linha média<sup>5,17</sup>. Perlmutter e Rhoton<sup>5</sup>, encontraram 68% dos ramos perfurantes do segmento A1, destinados à SPA, proximalmente à BFC. Chemale<sup>10</sup> encontrou um número de perfurantes significativamente maior nas metades laterais ou proximais dos segmentos A1 analisados em 120 hemisférios. Rosner et al.<sup>1</sup>, identificaram 88% desses ramos originados na metade proximal de A1 em 48 de 50 hemisférios estudados. Yasargil<sup>3</sup> e Gibo et al.<sup>11</sup>, em trabalho de revisão, também referem haver maior concentração de perfurantes à SPA a até 5 mm da BFC. Em nossa série encontramos o primeiro ramo à SPA neste segmento originado de um a 7 mm da BFC. Estes achados têm significado prático quando planejamos a colocação de um clipe temporário na porção proximal da ACA. Idealmente, deveria ser colocado entre os grupos distais e proximais de perfurantes, reduzindo a chance de lesão isquêmica pós-operatória<sup>6</sup>. Quanto à superfície de emergência, não encontramos qualquer ramo na superfície anterior do vaso.

Ocorreu na superfície posterior a maior concentração de ramos à SPA (48,8% dos casos); na porção superior encontramos 28,4% e na inferior 22,8%. Rhoton et al.<sup>18</sup> encontraram a seguinte distribuição: face superior 54%, inferior 9%, posterior 32% e anterior 5%. Apenas 41% do total das perfurantes, nesta casuística, dirigia-se à SPA. Rosner et al.<sup>1</sup> referem apenas que a maioria das perfurantes em 50 hemisférios analisados teve origem na porção superior, posterior ou póstero-superior de A1. Chemale<sup>10</sup> não encontrou nenhuma artéria perfurante originada nas faces anteriores ou inferiores dos segmentos A1. Registramos um total de 162 ramos perfurantes, apenas à SPA, numa média de 3,6 por hemisfério. O território médio, tanto lateral como medial, receberam 52% dos ramos do segmento A1 à SPA. Encontramos, no hemisfério direito da peça 4, uma anastomose entre um ramo de A1 originado ao nível da ACoA e outro proximal recorrente em direção à SPA. Este mesmo pequeno ramo de A1 anastomosou-se a um ramo precoce de M1.

A ARH pode ter origem a partir do segmento A2, da junção ACoA-ACA e do segmento A1, cursando na cisterna da lâmina terminal juntamente com ACA (segmento A1 e parte proximal do segmento A2), ACoA, artérias hipotalâmicas, porção inicial das artérias fronto-orbitárias e o sistema venoso da lâmina terminal<sup>3,16</sup>. Observamos, como Rosner et al.<sup>1</sup>, que muitas vezes sua emergência, a partir da porção mais distal de A1 junto à ACoA, só pode ser definida ampliando a dissecação cisternal e mobilizando mais amplamente o segmento A1. Em nossa série, a ARH esteve presente em todos os espécimes analisados. No caso 26, no hemisfério esquerdo, onde identificamos uma ACM acessória, a ARH teve origem nesta artéria. Nos demais, originou-se sempre ao nível do segmento A1 nas proximidades da ACoA. Sua duplicação ocorreu em 8% de nosso material. Perlmutter e Rhoton<sup>5</sup> verificaram sua ausência em um caso e sua duplicação no contralateral de 50 hemisférios analisados. Gomes et al.<sup>6</sup> encontraram duplicação em 12% dos casos e sua ausência em 3%. Rosner et al.<sup>1</sup> encontraram de uma a 4 ARH por hemisfério, e sua duplicidade em 48%, identificando 3 ou mais recorrentes em 24%. Encontramos um total de 1098 ramos destinados à SPA, dos quais 76,9% destinados às porções anterior medial e lateral, junto às estrias olfatórias mediais e quiasma óptico, estendendo-se até a borda do limite da ínsula.

Não encontramos ramos da ARH distribuídos nos setores posteriores da SPA relacionados ao trato óptico e à porção anterior do limite entre o lobo tem-



poral e a SPA, em concordância com os achados de outros autores<sup>1,25</sup>. No espécime 17, hemisfério direito, observamos uma anastomose entre a ARH e um ramo de emergência superior do segmento A1 à SPA. Gomes et al.<sup>26</sup> encontraram anastomoses entre a ARH e os ramos mais mediais das lenticuloestriadas em três hemisférios. Rosner et al.<sup>1</sup> encontraram, em 3 hemisférios de 50 analisados, uma anastomose entre a ARH originada do segmento A1 e outra com origem na junção A1 e A2. Marinkovic et al.<sup>15</sup> não encontraram anastomoses em 100 hemisférios estudados. Compartilhamos da observação de Perlmutter e Rhoton<sup>5</sup> e Rhoton et al.<sup>18</sup> referente às bandas de aracnóide que freqüentemente prendem firmemente o segmento A1 à ARH próximo à BFC. Afirmam os autores que este fato pode dificultar a dissecação ou a colocação de um clipe nesta região, estenosando inadvertidamente a ARH ou A1.

A artéria cerebral média é o ramo mais calibroso a partir da bifurcação carotídea. Está contida na cisterna silviana, juntamente com as veias silvianas, f ronto-orbitárias e colaterais da veia basal de Rosenthal<sup>23</sup>. Com a finalidade de facilitar o referencial cirúrgico, analisamos os segmentos da ACM como pré e pós-divisão principal. Encontramos de um a 9 ramos no segmento pré-divisão principal e de zero a 7 ramos no segmento pós-divisão principal. Observamos que quanto mais precoce a divisão principal maior o número de perfurantes no segmento pós-divisão. O segmento pré-divisão principal foi responsável por 70,7% dos ramos à SPA. Rosner et al.<sup>1</sup> identificaram 80% dos ramos nesta situação. Dos ramos perfurantes da ACM, 92,3% dirigiram-se à porção lateral da SPA. Os ramos corticais com origem no tronco principal são denominados ramos precoces. Distribuem-se à superfície dos lobos frontal e temporal. Encontramos ramos precoces em 35,7% dos hemisférios analisados, 80% dirigindo-se ao lobo temporal (incluindo a ínsula) e 20% ao lobo frontal. Em 14,3% enviaram pelo menos um ramo à SPA. Sua origem foi a superfície ântero-superior da ACM. Com freqüência que não computamos, distribui-se na rede leptomeníngea da superfície do lobo temporal onde anastomosou-se com ramos da AChA. Identificamos uma ACM acessória no hemisfério esquerdo do caso 26. Este vaso teve um curso paralelo à ACM fornecendo ramos à SPA e originando a ARH. Embora a denominação ACM acessória seja atribuída a Crompton<sup>28</sup> para designar um ramo supranumerário da ACI no território de distribuição da ACM, Teal et al.<sup>29</sup> revisando radiologicamente as variações da ACM, caracterizam a ACM duplicada como aquela que se origina como

um segundo ramo a partir da ACI e a ACM acessória, como aquela que tem sua origem na ACA (segmento A1). Gibo et al.<sup>12</sup> encontraram no mesmo hemisfério uma ACM acessória e uma ACM duplicada. Umansky et al.<sup>30</sup> identificaram este vaso em dois hemisférios de 70 analisados. Rosner et al.<sup>1</sup>, não fazem referência a esta variação em sua série. Antunes<sup>31</sup> não encontrou nenhuma variação em 74 hemisférios. Umansky et al.<sup>32</sup> encontraram uma ACM acessória em 2% de sua casuística, representada por 104 hemisférios. A identificação de uma ACM acessória pode representar a possibilidade de fluxo colateral evitando ou ao menos minorando perdas funcionais decorrentes de uma oclusão completa do ramo principal. Encontramos 2 anastomoses entre ramos perfurantes da ACM e perfurantes de outras localizações. No hemisfério esquerdo do espécime 22, encontramos uma anastomose entre um ramo temporal da AChA e uma das lenticuloestriadas do segmento pré-divisão principal. No hemisfério esquerdo da peça 17, encontramos uma anastomose entre o primeiro ramo precoce da ACM e o primeiro ramo carotídeo após a emergência da AChA. Rosner et al.<sup>1</sup> encontraram uma única anastomose entre um ramo lenticuloestriado e um ramo perfurante da porção proximal da ACA e nenhuma mais. Marinkovic et al.<sup>15</sup> não encontraram canais anastomóticos nesta localização.

A presença destas anastomoses na SPA não significa que devam ser funcionais. No entanto, a possibilidade de um fluxo extra em casos de insuficiência hemodinâmica pode fornecer proteção. Sua presença, associada a estímulos angiogênicos em casos da doença de Moya-Moya, pode ser responsável pelas características imagens obtidas pela angiografia nesta patologia.

## REFERÊNCIAS

1. Rosner SS, Rhoton Jr AL, Ono M, Barry M. Microsurgical anatomy of the anterior perforating arteries. *J Neurosurg* 1984;61:468-485.
2. Crosby E C, Humphrey T, Lauer E W. Correlative anatomy of the nervous system. New York: Macmillan, 1962:343-350.
3. Yasargil MG. *Microneurosurgery I*. New York: Thieme, 1984:1-207.
4. Deluca J. Predicting neurobehavioral patterns following anterior communicating artery aneurysm. *Cortex* 1993;29:639-647.
5. Perlmutter D, Rhoton AL Jr. Microsurgical anatomy of the anterior cerebral-anterior communicating-recurrent artery complex. *J Neurosurg* 1976;45:259-272.
6. Gomes FB, Dujovny M, Umansky E, et al. Microanatomy of the anterior cerebral artery. *Surg Neurol* 1986;26:129-141.
7. Marinkovic S, Milisavljevic M, Marinkovic Z. Branches of the anterior communicating artery: microsurgical anatomy. *Acta Neurochir* 1990;106:78-85.
8. Vincetelli F, Lehman G, Caruso G, Grisoli F, Rabehanta P, Gouaze A. Extra cerebral course of the perforating branches of the anterior communicating artery: microsurgical anatomical study. *Surg Neurol* 1991;35:98-104.
9. Dunker RO, Harris AB. Surgical anatomy of the proximal anterior cerebral artery. *J Neurosurg* 1976;44:339-367.

10. Chemale IM. Anatomia microcirúrgica do complexo arterial cerebral anteriorcomunicante anterior. Dissertação Mestrado. Porto Alegre, 1983.
11. Gibo H, Hongo K, Hokama M, Kobayashi S. Cranial vascular anatomy of the anterior circulation. In Carter LP, Spetzler RF, Hamilton MG. (eds) Neurovascular surgery. New York: McGraw-Hill, 1995:11-24.
12. Gibo H, Lenkey C, Rhoton Jr AL. Microsurgical anatomy of the supraclinoid portion of the internal carotid artery. *J Neurosurg* 1981;55:560-574.
13. Marinkovic S, Milisavljevic MM, Marinkovic Z. The perforating branches of the internal carotid artery: the microsurgical anatomy of their extra cerebral segments. *Neurosurgery* 1990;26:472-479.
14. Marinkovic SM, Milisavljevic Z, Marinkovic Z. Anastomoses among the perforating arteries of the brain. *Microanatomy and clinical significance*. *Neurologija* 1990;39:107-114.
15. Marinkovic S, Gibo H, Milisavljevic M. The surgical anatomy of the relationships between the perforating and leptomeningeal arteries. *Neurosurgery* 1996;39:72-83.
16. Grand W. Microsurgical anatomy of the proximal middle cerebral artery and the internal carotid artery bifurcation. *Neurosurgery* 1980;7:215-218.
17. Yasargil MG, Kasdaglis K, Jain KK, Weber HP. Anatomical observations of the subarachnoid cisterns of the brain during surgery. *J Neurosurg* 1976;44:298-302.
18. Rhoton Jr AL, Kiyotaka F, Fradd B. Microsurgical anatomy of the anterior choroidal artery. *Surg Neurol* 1979;12:171-187.
19. Hussein S, Renella RR, Dietz H. Microsurgical anatomy of the anterior choroidal artery. *Acta Neurochir* 1988;92:19-28.
20. Carpenter MB, Noback CR, Moss ML. The anterior choroidal artery; its origins, course, distribution and variations. *Arch Neurol Psychiat* 1954;71:714-722.
21. Herman LH, Fernando OU, Gurdjian ES. The anterior choroidal artery: an anatomical study of its area of distribution. *Anat Rec* 1966;154:95-102.
22. Ferreira A, Braga FM. Anatomia microcirúrgica da artéria coróidea anterior. *Arq Neuropsiquiatr* 1990;48:448-453.
23. Gibo H, Carver CC, Rhoton Jr AL, Lenkey C, Mitchell RJ. Microsurgical anatomy of the middle cerebral artery. *J Neurosurg* 1981;54:151-169.
24. Umansky F, Gomes FB, Dujovny M, et al. The perforating branches of the middle cerebral artery. A microanatomical study. *J Neurosurg* 1985;62:261-268.
25. Abbie AA. The blood supply of the lateral geniculate body, with a note on the morphology of the choroidal arteries. *J Anat* 1933;67:491-521.
26. Gomes F, Dujovny M, Umansky F, et al. Microsurgical anatomy of the recurrent artery of Heubner. *J Neurosurg* 1984;60:130-139.
27. Hupperts RMM, Lodder J, Heuts-van Rack EPM, Kessel SF. Infarctions in the anterior choroidal artery territory: anatomical distribution, clinical syndromes, presumed pathogenesis and early outcome. *Brain* 1994;117:825-834.
28. Crompton MR. Pathology of the ruptured middle cerebral aneurysms with special reference to differences between the sexes. *Lancet* 1962;2:421-425.
29. Teal JS, Rumbaugh CL, Bergeron RT, Segall HD. Anomalies of the middle cerebral artery: accessory artery, duplication and early bifurcation. *AJR* 1973;118:567-575.
30. Umansky F, Juarez SM, Dujovny M, et al. Microsurgical anatomy of the proximal segments of the middle cerebral artery. *J Neurosurg* 1984;61:458-467.
31. Antunes ACM. Contribuição ao estudo microcirúrgico da artéria cerebral média humana. *Arq Bras Neurocirurg* 1985;4:195-208.
32. Umansky F, Dujovny M, Ausman JI, Diaz FG, Mirchandani, HG. Anomalies and variations of the middle cerebral artery: a microanatomical study. *Neurosurgery* 1988;22:1023-1027.