

CONTRIBUIÇÃO AO ESTUDO DA HIPSARRITMIA

ANA MARIA FISCH *

CLOVIS OLIVEIRA **

ISMAR FERNANDES ***

Assunto dos mais interessantes, a hipsarritmia é ainda pouco conhecida em sua etiopatogenia. Em 1841, West publicou a primeira descrição clínica de uma forma singular de epilepsia, caracterizada pela flexão da cabeça, reviramento dos olhos e perda da consciência, em criança com acentuado retardamento motor. Em 1849, Newham, citado por Bower e Jeavons¹, descreveu o quadro clínico característico dos espasmos em flexão, chamando a atenção para o fato dos pacientes serem retardados mentais. Em 1925, Azal e Moro, segundo Bower e Jeavons¹, denominaram a síndrome de “Blitzkrämpfen” e “Salaamkrämpfen”.

Gibbs e Gibbs⁸, em 1952, destacaram um tipo particular de traçado eletrencefalográfico que denominaram de *hipsarritmia* (de *hipsus* — altura), em cuja sintomatologia correspondia aos espasmos em flexão da criança. A expressão fez fortuna e logo despertou grande interesse, com avultado número de publicações a respeito. Hess e Neuhaus¹⁰, em 1952, também descreveram êsses aspectos eletrencefalográficos, relacionando-os às crises de “Blitz, Nick e Salaamkrämpfen”. Em 1953, Gastaut e Roger⁶ designaram de “dysrythmie majeure” o aspecto eletrencefalográfico característico dos espasmos em flexão. Druckman e Chao⁴, em 1955, caracterizaram um tipo de crise que chamaram de “espasmos em massa”, consistente na súbita e intensa contração da maior parte da musculatura corporal, geralmente com flexão e adução dos membros, como a dobrar o corpo; tais ataques assemelhavam-se, no dizer dos próprios autores, ao reflexo de Moro exagerado; outros, menos freqüentes, eram em extensão, a lembrarem os fenômenos de rigidez de descerebração.

Não é difícil entender que, com variações de pequena monta, cuidaram os autores citados, da mesma síndrome, à qual se ajustou o aspecto eletrográfico peculiar.

Em 1954, Gibbs, Fleming e Gibbs⁹ acrescentaram notável contribuição, com uma casuística de 237 pacientes, estabelecendo as necessárias correla-

Trabalho realizado no Instituto de Neurologia da Universidade do Brasil (Diretor: Prof. Deolindo Couto), apresentado ao I Congresso Brasileiro de Neurologia (Ribeirão Preto, SP, em julho — 1964); * Assistente do Instituto de Neurologia; ** Docente livre da Fac. Med. da Univ. do Brasil e da Fac. Med. da Univ. Fed. do Estado do Rio de Janeiro e Assistente do Instituto de Neurologia; *** Professor Adjunto da Fac. Med. da Univ. do Brasil e Assistente do Instituto de Neurologia.

ções clínico-eletrográficas. Outros trabalhos foram, a seguir, cuidando dos vários aspectos que a curiosa forma de epilepsia revelava. Stamps, Gibbs e Haase²⁴ foram os primeiros a empregar os antibióticos na terapêutica; Sorel e col.²³ introduziram o tratamento pelo ACTH; Passouant e col.¹⁸ relacionaram a hipsarritmia ao problema da maturação cerebral; Kellaway¹¹, baseado em apreciável casuística, ocupou-se da sintomatologia e da interpretação etiopatogênica, chamando a atenção para o papel da maturação cerebral.

Em nosso país, Oliveira e Fernandes¹⁷, em 1961, a propósito de 8 casos, foram os primeiros a tratar do assunto, em trabalho no qual foi feita a revisão da matéria, em especial no que respeita à sintomatologia, à etiopatogenia e ao caráter evolutivo do traçado hipsarrítmico. Maia e Lins¹⁵, também em 1961, publicaram trabalho no qual, ao lado da apreciação clínica e eletrográfica, apresentaram interessantes dados sobre os resultados terapêuticos. O tema voltou a ser ventilado, em 1963, em comunicação à I Reunião da Academia Brasileira de Neurologia, por Nery e Mello¹⁶.

Conceito — Hipsarritmia é síndrome própria da primeira infância que se caracteriza, sob o aspecto clínico, por fenômenos episódicos, traduzidos principalmente pelos espasmos em flexão, mas também por convulsões ou outra manifestação nervosa de feição variável, associadas a retardamento mental e, não raro, também motor. Eletrencefalograficamente, manifesta-se por extrema anormalidade do traçado, onde se vêem ondas lentas e pontas de alta voltagem, desordenadamente, variando as pontas em duração e localização, ora parecendo focais em um ponto e logo dando a impressão de se originarem de outro ou de múltiplos focos. A descarga de pontas, às vezes, é generalizada, porém, nunca ritmicamente repetida nem organizada como no pequeno mal ou na sua variante (Gibbs e Gibbs⁸). A disritmia é praticamente contínua, sem se modificar na vigília ou no sono, nem com a foto-estimulação (Gastaut e Roger⁶). A reação de parada é nula (Thiebaut e col.²⁶). A própria crise clínica pouco altera o traçado; quando o faz, ora provoca descargas de ondas rápidas e pontas de alta voltagem pós-crítica (Gibbs, Fleming e Gibbs⁹; Thiebaut e col.²⁶), ora fase de depressão ou supressão da atividade elétrica durante o ataque, a qual pode persistir por curto período pós-crítico (Kellaway¹¹).

Etiopatogenia — Enquanto a sintomatologia e o aspecto eletrencefalográfico são bem conhecidos, a etiopatogenia da hipsarritmia não está ainda estabelecida. Sabe-se que a disritmia se desenvolve em cérebro imaturo. Não se pode entender a hipsarritmia sob um plano estático. Ao contrário, ela parece traduzir um fenômeno essencialmente dinâmico, evolutivo. É preciso, como disse Kellaway¹¹, conhecer sua história natural para poder situar bem o problema. Importa, então, saber a época em que se instala a anomalia, em que sentido evolve e quais as modificações eletrográficas e clínicas que provoca. Importa, também, conhecer se se trata de criança previamente sadia ou já enfêrma. E é esta essência do fenômeno, a natureza do processo, como e porque se instala, inclusive em cérebros aparentemente

diferentes quanto ao seu estado de higidez precedente, que continuamos a desconhecer.

Gastaut e Roger⁶ e Kellaway¹¹ já frisaram que a evolução do quadro eletroclínico se baseia na época em que o cérebro sofre as influências anormais e não na natureza do insulto cerebral. A hipsarritmia instala-se ou surge na criança de até 3 anos de idade, especialmente no 1.º ano e, mais precisamente, nos primeiros 6 meses de vida (Chao, Druckman e Kellaway²). Gibbs e Gibbs⁸ referem-se a dois pacientes com mais de 7 anos, chamando a atenção para a sua raridade. Kellaway¹¹ afirma que, em sua experiência, o traçado hipsarrítmico nunca resultou de distúrbio cerebral ocorrido depois do segundo ano de vida; observou, durante mais de 10 anos, grande número de crianças com encefalite, acidentes traumáticos encefálicos e outras lesões cerebrais; no particular dos traumatismos, acompanhou mais de 500 crianças gravemente atingidas nas várias idades durante muitos anos, e registrou diversos casos, porém nenhum no qual o trauma tivesse ocorrido após a idade de 30 meses.

É interessante anotar que, em cerca da metade das estatísticas, tem sido impossível precisar a causa. Tal ocorreu em 55% dos casos de Gibbs e Gibbs⁸ e em 42% dos de Kellaway¹¹. Sem entrar no mérito das sistematizações, podemos dizer que, na etiologia da hipsarritmia, comparecem as mesmas condições que entram na gênese das encefalopatias da infância. É compreensível que, sendo a hipsarritmia de maior incidência na primeira infância, sejam as nóxias que mais cedo aparecem, as responsáveis por maior número de casos. E aqui têm particular importância os fatores genéticos e os traumatismos pré-natais e natais, a que se seguem as infecções verificadas na primeira infância. Em nosso material, 7 pacientes tinham história de nascimento mediante parto laborioso, com anóxia, dos quais 3 foram extraídos a fórceps; em 4 pacientes as manifestações clínicas surgiram na vigência de ou em seguida a episódios febris; um deles foi acometido de poliomielite aos 3 meses de idade; em 8 casos não conseguimos apurar qual o agente causador das crises.

Os traumatismos pré-natais ou relacionados ao nascimento são comuns na gênese das encefalopatias infantis. Conquanto a ação contudente direta sobre o cérebro seja freqüente, é provável que, em muitos casos, os traumas pequenos ou inaparentes respondam pelo sofrimento encefálico que se manifesta principalmente à custa de deficiência circulatória e respiratória. A anóxia cerebral é de máxima importância, dada a extrema sensibilidade do tecido nervoso à ausência de oxigênio. É claro que a anóxia pode depender de outros fatores não traumáticos e variar de intensidade e duração. Representa, a anóxia pré-natal, 20% das causas arroladas na casuística de Kellaway¹¹.

Ao problema de hipotética substância química, possivelmente enzimática, que influencie o comportamento biológico da atividade cerebral, vêm sendo dedicadas muitas pesquisas. Muito pouco ainda se conhece sobre a essência do fenômeno da maturação cerebral. Roberts²⁰, em 1960, afirmava que, em estimativa grosseira, eram conhecidas 10% das substâncias presentes na célula viva, o que já representava um grande progresso. Não obstante, cha-

mava a atenção para a importância do metabolismo do ácido gama-aminobutírico (GABA) no cérebro em desenvolvimento. Direta ou indiretamente, esta substância cujo metabolismo é complexo, se relaciona aos processos de inibição.

Sintomatologia — A hipsarritmia deve ser considerada como síndrome eletroclínica. Assim, a sintomatologia bem que sugestiva, não autoriza o diagnóstico, se não confirmada pelo traçado eletrencefalográfico.

Os sintomas mais característicos são os espasmos em flexão da primeira infância, consistentes em contrações súbitas e violentas da musculatura axial ou de todo o corpo, com rápida flexão ou, mais raramente, em extensão, podendo a cabeça tocar os pés, se intensa a flexão, e reviramento dos olhos para cima. São os “massive spasms” de Druckman e Chao⁴, o que corresponde ao reflexo de Moro exagerado. A denominação de “espasmos” é apropriada, pois que tais movimentos são rápidos e fugazes. O estado de consciência nem sempre pode ser apreciado, dada a duração mínima das crises. É provável que, na maioria, haja perda momentânea da consciência. A frequência é muito variável, podendo ocorrer centenas de crises diárias. Os autores são unânimes em assinalar o alto percentual de retardamento mental, em geral grande. Isso se verifica aqui mais que em qualquer outro tipo de epilepsia, o que fala em favor da hipótese de desenvolvimento do processo hipsarrítmico em cérebro imaturo.

Dois pontos devem merecer atenção especial. A apreciação clínica de um espasmo em flexão, se não intenso, pode passar despercebida. Pode ser confundido, especialmente se o choro é o elemento a despertar a atenção, com manha, hábito, cólica ou outra intercorrência, conforme referiu Kellaway. O outro aspecto importante é que, embora os espasmos em flexão sejam dominantes, qualquer outro tipo de manifestação epiléptica pode ser o sintoma principal, ou único. Crises do tipo grande mal foram presentes em 33% dos 237 casos de Gibbs, Fleming e Gibbs⁹. Em nossos casos verificamos 8 (40%) com espasmos em flexão e 10 (50%) com crises de grande mal.

Dos sinais neurológicos merece destaque o retardamento motor, seja à conta de paralisia, seja à conta de alteração do tono, encontrada na maioria dos nossos pacientes. Aliás, deve ser lembrada, também aqui, a dificuldade por vezes encontrada em apreciar bem esses dados em recém-nascidos e em crianças muito pequenas (Kellaway¹¹). É claro que o déficit motor varia em função do quadro clínico apresentado, sendo mais frequentes as hemi e as paraplegias. Alterações de tono muscular, para mais ou para menos, são comuns nos pacientes com alteração motora. Podem também ocorrer hiper-cinesias, tal como a atetose. As perturbações da linguagem são importantes, tanto por defeito da palavra própria, como em consequência de acentuado retardamento mental.

Outros distúrbios, como paralisias oculares, nistagmo, alterações da audição, hidrocefalia (caso de Thiebaut²⁵), catarata congênita (Oliveira e Fernandes¹⁷), têm sido registrados.

Evolução — O problema da hirsarritmia não pode ser bem compreendido nem a sua exposição será completa se não ajuntarmos a idéia de sua evolução porque a síndrome é, em geral, transitória, com duração variável. Seria, em muitos casos, apenas uma fase, ao menos quanto ao aspecto eletrográfico, de uma encefalopatia ou epilepsia.

Em trabalho anterior¹⁷ já destacávamos êste aspecto curioso e peculiar, dando ênfase àquilo que Kellaway¹¹ chamou de história natural da hirsarritmia. Quando se tem a oportunidade de obter eletrencefalogramas muito precoces, êles podem registrar assincronias entre regiões homólogas e descargas polimorfas focais irregulares, antes de se instalar o quadro hirsarrítmico. Tal pode ser obtido especialmente no primeiro mês de vida. Re-

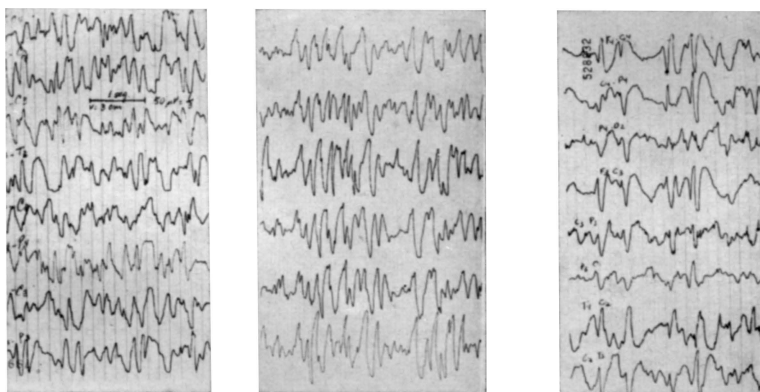


Fig. 1 — Aspectos de traçados hirsarrítmicos, observando-se dominância de pontas de distribuição difusa.

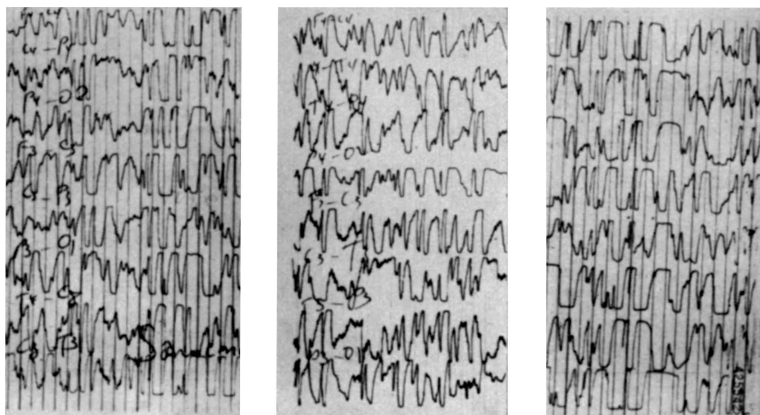


Fig. 2 — Aspectos de traçados hirsarrítmicos, observando-se atividade lenta de alta voltagem e complexo ponta-onda degradado.

gistros subsequentes revelam a instalação da hipsarritmia com tôdas as características.

Manifestada a hipsarritmia, teremos nova fase evolutiva, que pode ser apreciada pelas modificações eletrográficas, acompanhadas, ou não, pelas manifestações clínicas. Gibbs, Fleming e Gibbs¹⁹, em 1954, assinalaram que, com a idade, o eletrencefalograma tende a se tornar normal ou a apresentar anomalias focais. Samson-Dollfus²², em 1958, estudou os diversos aspectos eletroclínicos relacionados aos vários cursos de sua evolução. Livingston e

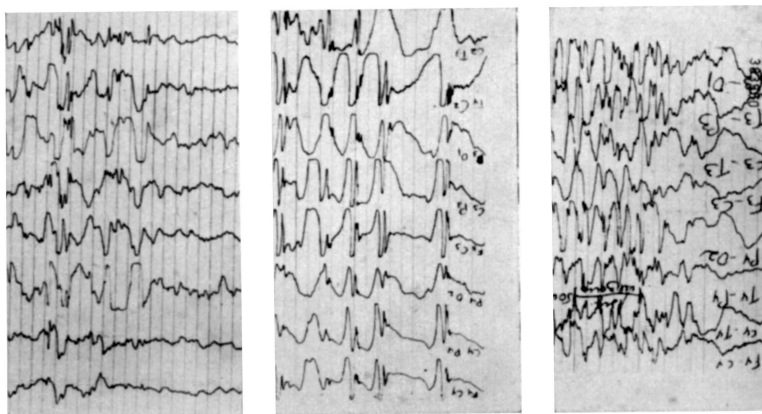


Fig. 3 — Hipsarritmia; zonas de depressão seguidas de surtos de atividade irregular de alta voltagem e pontas isoladas de distribuição difusa.

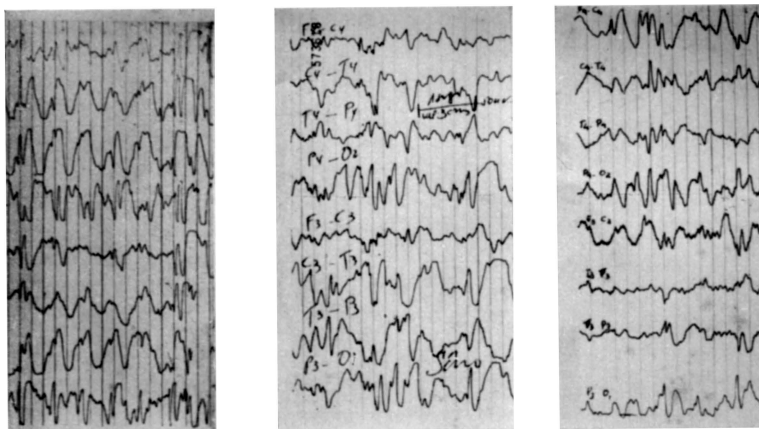


Fig. 4 — À esquerda e no centro, aspectos de traçados hipsarrítmicos em sono induzido, sem modificação do ritmo dominante; à direita, alterações difusas com certa depressão no hemisfério esquerdo, revelando assimetria.

col.¹³ mencionaram a elevada taxa de 58% de normalização subsequente de traçado.

A evolução dá-se, em resumo, nos seguintes sentidos: 1) normalização espontânea de traçado, em geral acompanhada de evolução clínica favorável, o que constitui o tipo menos comumente verificado; 2) transformação em traçado focal, com o aparecimento do ritmo de base, sendo os focos variáveis, podendo ser múltiplos, em um ou ambos os hemisférios; 3) anormalidade difusa, porém de caráter diferente (ondas rápidas e de alta voltagem no sono, atividade lenta e paroxística na vigília, ou no desenvolvimento de um tipo monorrítmico em vigília com ritmo de base da ordem de 6 c/s, ou ainda, a transformação em um tipo aproximado do pequeno mal variante de Gibbs, traduzido por grupos melhor organizados de polipontas e ondas lentas); 4) finalmente, pode persistir o traçado hipsarrítmico.

Patologia — Este capítulo é pouco conhecido, dado o reduzido número de casos autopsiados. O subsídio que podemos apresentar refere-se ao caso 19, no qual a necropsia revelou edema cerebral, hiperemia dos vasos da leptomeninge, fibrose da leptomeninge com aderência meningocortical no lobo frontal esquerdo e lesão isquêmica do complexo ventral do tálamo direito.

Tratamento — Este aspecto tem sido amplamente cuidado sem, contudo, apresentar conclusões positivas. Isto resulta, parece, da diversidade de fatores e causas responsáveis pelo desencadeamento da hipsarrítmia.

Após os tratamentos iniciais com anticonvulsivantes, quase sempre falhos, várias associações terapêuticas foram propostas. Em 1951, Stamps, Gibbs e Haase²⁵ empregaram antibióticos (aureomicina, terramicina e cloromicetina) em altas doses, com bons resultados. Em 1959, Sorel e col.²³ publicaram os primeiros resultados com o emprêgo do ACTH, sendo o bom êxito dessa terapêutica confirmado por vários autores. Emprega-se hoje, em especial, o hormônio de ação retardada. Para Sorel²³ os resultados são condicionados às seguintes normais: a) quando o tratamento é iniciado entre o 2.º e 5.º dias de doença há regressão de todos os sintomas; b) quando o tratamento é iniciado após 3 anos de enfermidade, os resultados podem ser satisfatórios no que diz respeito à ausência de espasmos e alterações elétricas, porém o retardamento mental fica permanente. Em resumo, conclui aquele autor, os resultados parecem melhores se a criança gozava de perfeita saúde antes, se o ACTH foi empregado no primeiro mês de evolução e se o EEG se regularizou sem anormalidade elétrica focal.

Não nos parece lícito argumentar com pequena experiência pessoal, inclusive porque vários de nossos pacientes já haviam recebido orientação terapêutica anterior, perturbando, em parte, a correta apreciação dos resultados. Entendemos, todavia, que, em apreciável número de casos, retornam os sintomas logo que supressa a medicação adrenocorticotrópica, o que tem sido registrado por diversos autores. Por outro lado, temos observado a instalação da síndrome de Cushing, embora transitória, em alguns casos, o que limita o emprêgo terapêutico do hormônio em questão.

<i>Casos</i>	<i>Idade Sexo — Cór</i>	<i>Idade do início</i>	<i>Antecedentes</i>	<i>Sintomas principais</i>
1 MASL	2 anos f. branca	3 meses	Parto distócico (fórcipe)	Espasmos em flexão da cabeça e reviramento dos olhos com perda da consciência
2 LFL	3 meses f. branca	1 mês	Síndrome febril com excitação psicomotora e insonia, precedendo a doença	Espasmos em extensão da cabeça com flexão dos membros
3 JMLZ	22 meses m. branca	8 meses	Discreto retardo motor	Espasmos em flexão da cabeça e dos membros superiores
4 FF	3 anos m. preta	3 anos	Nascido a fórcipe	Espasmos em flexão da cabeça
5 LHA	4 anos m. branca	30 meses	Parto demorado; morte aparente	Crises convulsivas generalizadas
6 MAM	14 meses m. branca	10 meses	Parto demorado; morte aparente	Crises convulsivas generalizadas
7 RG	6 anos f. branca	17 meses	Síndrome febril aos 17 meses, após a qual não mais falou nem andou	Flexão da cabeça e queda ao solo, dizendo palavras desconexas; crises convulsivas
8 WPS	3 anos m. preta	18 meses	—	Crises convulsivas generalizadas; excitação psicomotora intercrítica
9 DAP	3 anos m. branca	18 meses	—	Crises convulsivas generalizadas
10 VPA	9 meses f. branca	5 meses	—	Espasmos em flexão da cabeça
11 MCR	26 meses f. branca	26 meses	—	Crises de flexão da cabeça com perda da consciência
12 AR	23 meses m. branca	11 meses	Deixou de andar aos 20 meses	Espasmos e crises tônicas generalizadas com perda da consciência
13 MEA	5 anos f. branca	4 anos	Doença febril aos 3 meses	Torção da cabeça e convulsões generalizadas
14 RMF	19 meses m. branca	19 meses	Vários familiares com epilepsia e doença mental	Crises acinéticas e convulsões generalizadas
15 IRS	12 meses m. branca	5 meses	—	Espasmos localizados ou generalizados e ausências
16 CL	18 meses m. branca	17 meses	—	Espasmos localizados ou generalizados e convulsões generalizadas
17 SS	7 anos m. branca	3 meses	Síndrome febril precedendo as crises	Espasmos localizados ou generalizados, com perda da consciência
18 LRA	5 anos m. branca	2 anos	A mãe teve "ameaço" de aborto no 4º mês de gestação	Convulsões generalizadas; crises de palidez com cianose
19 FMA	3 anos m. branca	9 meses	Parto cesáreo. Andou com 11 meses. Falou com 2 anos	Espasmos em flexão. Crises jacksonianas à esquerda. Convulsões generalizadas. Mioclonias
20 LSL	7 anos f. preta	7 anos	Mãe débil mental	Espasmos nos membros direitos e contrações generalizadas, com perda da consciência

<i>Exame neurológico</i>	<i>Estado mental</i>	<i>Evolução</i>	<i>Tratamento</i>
Hipotonia e hiporreflexia. Grande retardo motor; não fica de pé nem senta	Retardo Oligofrenia III	Péssima	Anticonvulsivantes, GABA, corticosteróides
Normal	Agitação psicomotora	Má	Anticonvulsivantes
Paraplegia flácida	Oligofrenia III	Péssima	Anticonvulsivantes, ACTH, corticosteróides tranqüilizantes, GABA
Hipotonia e hiporreflexia	Oligofrenia III	Má	Anticonvulsivantes, ACTH, corticosteróides,
Normal	Oligofrenia III	Má	Anticonvulsivantes, ACTH, corticosteróides
Grande retardo motor; ainda não senta	Debilidade	—	Anticonvulsivantes
Grande retardo motor. Não anda nem fala	Debilidade	Má	Anticonvulsivantes e tranqüilizantes
Bom desenvolvimento motor; ainda não fala	Oligofrenia III	Razoável	Tranqüilizantes e anti-convulsivantes
Grande atraso motor	Retardo	—	Anticonvulsivantes e AAS
Microcéfalo, epicantus, hipertelorismo, hipotonia, hiporreflexia	Oligofrenia III	Má	Anticonvulsivantes, AAS e GABA
Hipotonia	Oligofrenia III	—	Anticonvulsivantes
Hipotonia e hiporreflexia. Miose em AO	Retardo	Deixou de andar	Anticonvulsivantes
Normal	—	—	Abandonado
Não anda nem fala	Retardo	Contrôle das crises	Anticonvulsivantes
Normal	Não apreciável	Contrôle das crises	Antibióticos
Hipotonia; não sustenta a cabeça nem senta. Amaurose	Oligofrenia II	Contrôle parcial das crises	Corticosteróides, anticonvulsivantes, ácido glutâmico, antibióticos
Normal	Retardo	—	Anticonvulsivantes
Normal	Debilidade, impulsividade, agressividade	Muito boa. Melhora eletrográfica	Anticonvulsivantes
Hemiplegia à esquerda	Deterioração progressiva	Má	Anticonvulsivantes, antibióticos, ACTH, corticosteróides
Catarata congênita em AO e amaurose. Não fala. Hiporreflexia	Retardo	Má	Anticonvulsivantes

CASUISTICA

Apresentamos 20 casos de hipsarrítmia, eletrencefalograficamente diagnosticados. É compreensível que nosso material, conquanto pequeno, difira do que é registrado em serviços pediátricos, para os quais se dirige o grande contingente dos pequenos enfermos. Ao nosso Serviço de Clínica Neurológica, vêm as crianças, em geral, encaminhadas por outras clínicas, sendo natural que o material não se preste à análise estatística no que se refere ao fator etário. Os principais dados relativos aos 20 casos estão sumariados no quadro anexo.

Quanto à idade, um paciente tinha menos de 6 meses, 2 tinham de 7 a 12 meses, 2 tinham de 13 a 18 meses, 4 tinham de 19 a 24 meses e 11 tinham acima de 2 anos. No que respeita à duração da doença, em 5 pacientes o início ocorrera entre 1 a 6 meses, em 4 ocorrera entre 7 a 12 meses, em 4 ocorrera entre 13 e 18 meses, em 2 ocorrera entre 19 e 24 meses, em 5 ocorrera mais de 2 anos antes do nosso exame.

Quanto ao tipo de crises clínicas, 8 pacientes (40%) apresentavam espasmos em flexão, 10 (50%) apresentavam convulsões tipo grande mal e 2 (10%) apresentavam crises tipo pequeno mal. A inteligência era normal em um paciente; em 17 havia retardo mental, discreto em 7 (35%) e severo em 10 (50%); em 2 pacientes não pôde ser determinado o desenvolvimento intelectual. O desenvolvimento motor era normal em 6 pacientes; em 13 havia retardo motor, considerado ligeiro em um (5%) e severo em 12 (60%); em um paciente não foi determinado o desenvolvimento motor.

CONCLUSÕES

Hipsarrítmia não é entidade nosológica, devendo ser considerada como síndrome clínico-eletrográfica e, portanto, como tipo especial de epilepsia, própria da primeira infância.

Só o traçado eletrencefalográfico característico autoriza o rótulo diagnóstico.

No quadro clínico, dominam os espasmos em flexão da primeira infância e oligofrenia.

É fundamental o conceito de evolução, ou seja, a história natural da hipsarrítmia, pois esta surge, tanto em crianças previamente sadias como em encefalopatas e modifica-se em vários sentidos, especialmente sob o aspecto eletrográfico.

Os fatores etiológicos são os mesmos encontrados na gênese das encefalopatias infantis. Todavia, o que parece determinar a instalação do quadro hipsarrítmico é a condição inerente ao próprio encéfalo acometido. Na moderna conceituação da patogenia, os autores são unânimes em considerar o processo intimamente relacionado à maturação cerebral.

O prognóstico é, em geral, mau. Todavia, casos há que evoluem surpreendentemente bem. Conquanto seja lícito julgar que à melhora eletrográfica corresponda paralela recuperação clínica, esta correlação nem sempre se observa.

O tratamento é difícil e os resultados, muitas vezes, incompletos ou transitórios. Não obstante a variabilidade dos resultados obtidos por diversos estudiosos e em que pese a transitoriedade de seus efeitos, o ACTH é o melhor agente terapêutico conhecido. Antibióticos e certos anticonvulsivantes são também usados, parecendo-nos, porém, que, muita vez, a medicação deva ser simplesmente sintomática.

RESUMO

Resumindo as principais contribuições que resultaram na conceituação atual da hipsarritmia, destacam os autores a noção de que não constitui ela uma entidade clínica determinada, mas uma síndrome electroclínica especial, própria da primeira infância, e cujo diagnóstico só pode ser firmado à luz do traçado eletrencefalográfico característico.

Analisam a variedade de fatores etiológicos à maneira do que ocorre com as encefalopatias infantis em geral, chamando a atenção para a importância do fator etário, das condições traumáticas e do problema da anóxia cerebral *neonatorum*. Necessária ênfase é conferida ao fenômeno da maturação encefálica que explica, segundo o consenso dos autores modernos, as características peculiares da síndrome.

A hipsarritmia pode instalar-se em indivíduo previamente são ou em encefalopata, tendo evolução variável, pois tanto pode evolver favoravelmente, o que é mais raro, como modificar-se, seja no sentido da epilepsia focal ou outra forma de epilepsia, o que é mais comum, ou, então, permanecer inalterada. Essa evolução — a história natural da hipsarritmia — é apreciada especialmente sob o aspecto eletrencefalográfico, o qual pode, ou não, ser acompanhado de correspondente evolução clínica.

A sintomatologia é variável, sendo de notar a grande dominância das crises de espasmos em flexão.

Sendo pobre o subsídio anátomo-patológico da condição, os autores, a esse propósito, apenas acrescentam os dados referentes à necropsia de um dos seus casos, com achados inespecíficos.

O prognóstico, na maioria das vezes mau, pode variar, especialmente após o uso do ACTH. O tratamento é difícil, freqüentemente desapontador. As melhores respostas são obtidas com o ACTH e, algumas vezes, com os antibióticos e medicação sintomática, porém, quase sempre reaparece a sintomatologia, se suprimida a medicação que, por outro lado, nem sempre pode ser continuada.

SUMMARY

Hypsarhythmia. Report of 20 cases

Summarizing the main contributions which resulted in modern conception the authors point out that hypsarhythmia does not constitute a clinical entity but an electro-clinical syndrome, usually occurring in early childhood, whose diagnosis can only be made on the basis of characteristic electroencephalographic records. The authors analyse the etiological factors as they generally occur in the infantile encephalopathies and call attention to the etary factor, traumatic conditions, as well as the problem of *neonatorum* cerebral anoxia. Emphasis is given to the phenomenon of cerebral maturation which explains the peculiar characteristics of the syndrome.

Hypsarrhythmia may develop in a previously healthy individual or in an encephalopath. Its evolution is variable since it may evolve favorably, a rare occurrence, or may change either to a focal or some other type of epilepsy which is more common, or it may remain unaltered. This evolution — the natural history of hypsarrhythmia — is considered specially from the electroencephalographic standpoint, being or not accompanied by the corresponding clinical evolution.

The symptomatology is variable, and it should be noted that the spasms in flexion are predominant.

The anatomic-pathological data are scarce; the authors only add some details referring to the autopsy of one of their cases, without any specific data.

The prognosis, mostly unfavorable, may change specially after the use of ACTH. The treatment is a difficult and frequently disappointing one. The best results are obtained with ACTH and, sometimes, with antibiotics and symptomatic medication but, almost always, when medication is discontinued, the symptomatology recurs. On the other hand, it is not always possible to continue with the medication.

REFERÊNCIAS

1. BOWER, B. D. & JEAUVONS, M. B. — Infantile spasms and hypsarrhythmia. *Lancet*, 1959.
2. CHAO, D.; DRUCKMAN, R. & KELLAWAY, P. — Convulsive Disorders of Children. W. B. Saunders Co., Filadélfia-Montreal, 1958.
3. COURJON, J. & COTTE — L'épilepsie avant trois ans. *Rév. Neurol.*, 99:68-76, 1958.
4. DRUCKMAN, R. & CHAO, D. — Massive spasms in infancy and childhood. *Epilepsia* 4:61, 1955.
5. GASTAUT, H.; MIRIBEL, G.; FAVEL, P. & VIGOUROUX, M. — Effets cliniques et électroencephalographiques de l'ACTH dans des différents types d'épilepsie. *Rév. Neurol.*, 101:753-762, 1959.
6. GASTAUT, H. & ROGER, A. — Étude électroencephalographique des convulsions infantiles. *Pédiatrie* 8:603-614, 1953.
7. GASTAUT, H.; SALTIEL, J.; RAYBAUD, D.; PITOT, M. & MEYNADIER, A. — A propos du traitement par l'ACTH des encéphalites myocloniques de la première enfance avec hypsarrhythmie. *Pédiatrie* 14:35-41, 1958.
8. GIBBS, F. A. & GIBBS, E. L. — Atlas of Electroencephalography, vol. II, págs. 24-30. Addison-Wesley Press Inc., Cambridge, Mass., 1952.
9. GIBBS, E. L.; FLEMING, M. M. & GIBBS, F. A. — Diagnosis and prognosis of hypsarrhythmia and infantile spasms. *Pediatrics* 13: 66-73, 1954.
10. HESS, R., Jr. & NEUHAUS, Th. — Das Elektroencephalogram bei Blitz-Nick und Salaamkrämpfen und bei andern Anfallsformen des Kindesalters. *Arch. f. Psychiat. Neurol.*, 189:37-38, 1952.
11. KELLAWAY, P. — Neurologic status of patients with hypsarrhythmia. *In* *Molecules and Mental Health*, ed. por F. A. Gibbs. J. B. Lippincott Co., Filadélfia-Montreal, 1959, págs. 134-149.
12. LAUNAY, C.; BLANC, C. & REBUFFAT-DESCHAMPS, M. — Spasmes en flexion et hypsarrhythmie. *Mise au point à propos de six observations personnelles.* *Presse Méd.*, 67:887-890, 1959.
13. LIVINGSTON, S.; EISNER, W. & PAULI, R. — Minor motor epilepsy: diagnosis, treatment, prognosis. *Pediatrics* 21:916-928, 1958.
14. LOW, N. — Treatment of hypsarrhythmia with ACTH and cortisone. *In* *Molecules and Mental Health*. Ed. por F. A. Gibbs. J. B. Lippincott Co., Filadélfia-Montreal, 1959, págs. 124-133.
15. MAIA, J. A. & LINS, S. G. — Contribuição ao estudo eletroclínico das hiparritmias. *Neurobiologia* 22/23/24:64-101, 1959 a 1961.
16. NERY, O. & MELLO, S. — Hiparritmia. *I Reunião Acad. Bras. Neurol.*, Bol. nº 4, págs. 3-4, 1964.
17. OLIVEIRA, C. & FERNANDES, I. — Hiparritmia. *Rev. Bras. Med.*, 18:368-376, 1961.
- PASSOUANT, P.; CADILHAC, J. & RIBSTEIN, N. — Epilepsie et maturation cérébrale. Relatório apresentado ao XVII Congresso da Associação dos Pediatras de

Lingua Francesa, Montpellier, 12-14 de outubro de 1959. 19. POSER, C. M. — Neuropathologic findings in three cases of infantile spasms. *In* *Molecules and Mental Health*. Ed. por F. A. Gibbs. J. B. Lippincott Co., Filadélfia-Montreal, 1959, págs. 150-161. 20. ROBERTS, E. — Biochemical maturation of the central nervous system. *In* *The Central Nervous System and Behavior*, ed. por Mary A. B. Brazier, Madison Printing Co. Inc., Madison, N.J., 1960, págs. 127-186. 21. SABOURAUD, O.; COUTEL, V. & DAVOST, P. H. — Evolution épileptique et démentielle avec tracé d'hypsarythmie chez un enfant de 7 ans. Guérison clinique par l'ACTH. *Rév. Neurol.*, 106:453-459, 1962. 22. SAMSON-DOLLFUS, D. — Aspect électroclinique de crises enregistrées chez des enfants présentant un tracé d'hypsarythmie. *Rév. Neurol.*, 99:126-132, 1958. 23. SOREL, L. & DESAUSY-BAULOYE, A. — A propos de 21 cas d'hypsarythmie de Gibbs; son traitement spectaculaire par l'ACTH. *Acta Neurol. Psychiat. Belg.*, 58:130-141, 1958. 24. STAMPS, F.; GIBBS, E. L.; GIBBS, F. A. & ROSENTHAL, I. — Experience with ACTH treatment of hypsarythmia. *In* *Molecules and Mental Health*, ed. por F. A. Gibbs. J. B. Lippincott Co., Filadélfia-Montreal, 1959, págs. 121-123. 25. STAMPS, F. W.; GIBBS, E. L. & HAASE, E. — Epileptic patients treated with aureomycin. *Dis. Nerv. System* 2:227, 1951. 26. THIEBAUT, F.; SACREZ, R.; RÖHMER, F. & ISCH-TREUSSARD, C. — Corrélations électrocliniques dans 25 cas d'hypsarythmie de Gibbs. *Rév. Neurol.*, 93:455-460, 1955. 27. WES, W. J. — On a peculiar form of infantile convulsion. *Lancet* 1:724, 1841.

Instituto de Neurologia da Universidade do Brasil — Av. Wenceslau Braz, 95, Botafogo — Rio de Janeiro, GB, Brasil.