

# DOENÇA DE WERDNIG-HOFFMANN

RELATO DE DOIS CASOS

J. FORTES-RÊGO \*

As doenças neuromusculares são geralmente divididas em duas categorias: as neuropatias e as miopatias. As primeiras são aquelas nas quais as células do nervo motor ou da ponta anterior da medula são primariamente afetadas, resultando secundariamente em atrofia do músculo, enquanto nas miopatias primárias, o processo mórbido envolve diretamente a este, sem comprometimento de sua suplência nervosa. Na prática, esta separação nem sempre é fácil sobretudo quando, às diversas formas clínicas da distrofia muscular, contrapõem-se as atrofias decorrentes de lesões das células da ponta anterior medular. Embora a fasciculação seja classicamente considerada como um elemento inequívoco na realização desta tarefa, só raramente pode ser visualizada, mormente quando se considera a forma infantil da atrofia muscular espinhal. Assim, Buchtal e Olsen<sup>5</sup> referem que fasciculações em músculos esqueléticos foram detectadas pelo eletromiograma em 2 dos seus 30 pacientes (sem serem visíveis) e acrescentam que nenhuma fasciculação foi relatada nos 30 pacientes de Arthuis. Na casuística de Brandt<sup>4</sup>, poucos a apresentavam, tendo sido vista em um dos 12 pacientes de Dubowitz<sup>8</sup>. Munsat e col.<sup>20</sup> classificam de alta uma incidência de 20 a 25%. O fenômeno seria mais comumente visto ao nível da língua<sup>8, 20</sup>. Para Moosa e Dubowitz<sup>19</sup>, dois sinais clínicos adicionais — tremor e posição do pé — constituem fortes indícios para o diagnóstico de atrofia muscular espinhal; os seus 13 enfermos com atrofia muscular espinhal “benigna” exibiam um tremor irregular nas mãos, sendo que na maior parte deles o tremor só era observado quando especificamente buscado; porém em duas crianças era óbvio e inclusive relatado pelos respectivos progenitores; por outro lado, em quase todos havia uma tendência a caminhar “flat-footed”, com os pés em eversão, enquanto o habitual nos pacientes com distrofia de Duchenne é a marcha sobre os próprios artelhos, com uma tendência à deformidade dos pés em equinovarus.

Com relação à eletromiografia e biópsia muscular, muitos autores têm igualmente enfatizado a importância de tais procedimentos com a mesma finalidade<sup>2, 11, 22, 29, 30, 33</sup>. Neville<sup>21</sup>, discordando do Editorial do British Medical Journal, de 27 de outubro de 1973, no qual são ressaltadas as dificul-

---

Departamento de Medicina Especializada da Faculdade de Ciências da Saúde da Universidade de Brasília: \* Professor-Assistente.

dades do diagnóstico diferencial entre a atrofia muscular espinhal benigna e a distrofia de Duchenne, pela possibilidade de serem encontradas na primeira condição, alterações eletromiográficas sugestivas de miopatia primária, afirma que a atividade motora espontânea regular — em músculo relaxado voluntariamente e durante o sono — já relatadas por outro autores, constitui sinal patognomônico da atrofia muscular espinhal.

Também a biópsia muscular não está livre de controvérsias. Assim, Drachman e col.<sup>7</sup>, realizando biópsias em 17 pacientes com sequela antiga de poliomielite, encontraram todos os elementos considerados típicos de “miopatia” e reabrem a questão de poder-se definir pelo envolvimento primário do nervo ou do músculo em várias doenças classificadas como “miopáticas”, com base na histopatologia muscular. Wijngaarden e Bethlem<sup>31</sup>, em 32 casos de atrofia muscular espinhal benigna, referem as mesmas alterações e sugerem que termos como “miopático”, “pseudomiopático”, “distrófico” ou “pseudodistrófico”, devem ser evitados em qualquer observação histológica, opinando que não existe quadro histopatológico específico de uma miopatia. Bethlem e col.<sup>3</sup>, analisando os achados da biópsia em uma jovem com uma doença neuromuscular lentamente progressiva e que apresentava, ademais, sinais de uma cardiomiopatia, não conseguiram chegar a conclusão definitiva sobre a origem neurogênica ou miogênica do processo.

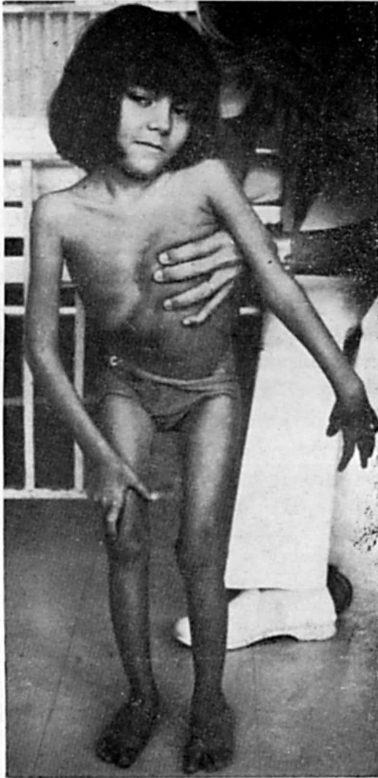Recentemente, Rahl e Peters<sup>6</sup>, estudando 12 pacientes com atrofia muscular espinhal encontraram, em 11, anormalidades nos lipídios séricos.

A seguir apresentaremos o resumo dos casos de dois irmãos com atrofia muscular espinhal infantil.

#### OBSERVAÇÕES

CASO 1 — MGA (Reg. 131959), com 7 anos de idade, sexo feminino, branca, admitida no Hospital Universitário de Brasília, em 6-4-1975. Referia a mãe que a criança nasceu de parto normal, a termo, com desenvolvimento psicomotor sem particularidades até aos 9 meses, quando passara a apresentar debilidade muscular progressiva nos 4 membros, acompanhando-se de diminuição das respectivas massas musculares. Nenhuma manifestação infecciosa teria precedido à instalação do quadro. O desenvolvimento psíquico continuou processando-se normalmente e o controle dos esfíncteres foi alcançado na idade habitual. Entre os antecedentes familiares, o único dado de relevância, é a ocorrência de doença similar em um irmão, atualmente com 4 anos (caso 2). *Exame neurológico* — acentuada atrofia muscular no tronco e membros, predominando nos inferiores (Fig. 1), com hipotonia e intensa diminuição da força muscular; reflexos profundos abolidos nos quatro membros. A paciente não caminha e não mantém a posição ereta, sem ajuda. Tremor incaracterístico nas porções distais dos membros superiores, de forma simétrica. Reflexos superficiais, sensibilidade e nervos cranianos, normais. *Exames complementares* — EMG: “padrão neurogênico”. Biópsia muscular de panturrilha: “intensa atrofia muscular neurogênica”.

CASO 2 — MJA (Reg. 133953), com 4 anos de idade, sexo masculino, branco, admitido no Hospital Universitário de Brasília juntamente com sua irmã (caso 1), exibindo quadro neuromuscular com as mesmas características, exceto por início mais tardio (2 anos) e menor intensidade, podendo manter-se na posição ereta e caminhar com duplo apoio (Fig. 2). Os exames complementares igualmente exprimiram resultados similares.



*Fig. 1 — Caso M.G.A.*

---

#### COMENTARIOS

Apesar das dificuldades que, eventualmente, podem surgir na caracterização de uma doença neuromuscular, nos dois casos ora focalizados o diagnóstico de atrofia muscular espinhal parece pacífico, pois para lá convergem a clínica, a eletromiografia e a histopatologia muscular. Comentário mais prolixo merece a tentativa de individualização do processo, já que os critérios a este respeito são arbitrários e carentes de maior objetividade.

As atrofias musculares espinhais podem ser definidas como um grupo de doenças hereditárias, nas quais há degeneração das células da ponta anterior da medula e, frequentemente, de núcleos motores bulbares, sem evidência de envolvimento do trato piramidal, com caráter familiar situando-se ao redor de 60% dos casos publicados<sup>34</sup>. Em uma série de trabalhos bem documentados, Werdnig (1891-1894) e Hoffmann (1893-1897), citados por vários autores<sup>4, 8, 9, 23</sup>, descreveram a doença que leva seus nomes. Os dois

irmãos observados por Werdnig tinham debilidade progressiva desde a idade de 10 meses, começando nos membros inferiores e, subsequentemente, afetando os braços e o dorso; a primeira criança tinha uma hidrocefalia associada e morreu de coqueluche aos 3 anos; o segundo tinha fasciculações e movimentos coreiformes e sobreviveu até 6 anos. Os 7 casos de Hoffmann vinham de 4 famílias diferentes; eles também eram normais ao nascerem e não desenvolveram debilidade senão no segundo semestre do primeiro ano de vida; a sobrevida variou de 14 meses a 5 anos. Embora ambos os autores hajam acentuado o início retardado da debilidade, Beevor, em 1902, citado por Dubowitz<sup>9</sup>, já reconhecia uma "atrofia muscular espinhal congênita", com debilidade presente ao nascimento, sendo atualmente admitido que alguns casos podem começar *in utero* ou nas primeiras semanas de vida, havendo inclusive vários estudos demonstrando que mulheres conduzindo um feto com doença de Werdnig-Hoffmann podem exibir movimentos fetais reduzidos ou qualitativamente alterados<sup>23</sup>.

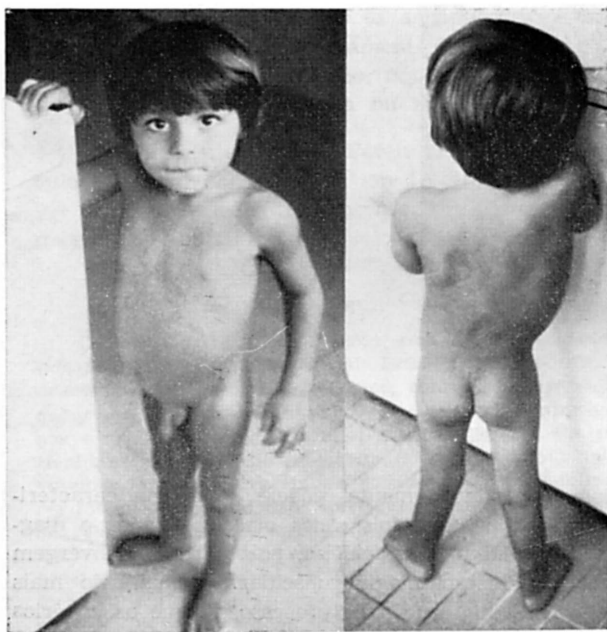


Fig. 2 — Caso M.J.A.

---

Muitas tentativas têm sido feitas no sentido de definir a síndrome clínica de Werdnig-Hoffmann, usualmente baseadas na idade do começo e/ou da morte. Neste particular destaca-se o trabalho de Brandt<sup>4</sup> que analisou 112 casos de 69 famílias: o começo dos sintomas no primeiro ano de vida ocorreu em 97 (87%), sendo em 73 antes dos 6 meses, dos quais 41 já exibiam debilidade muscular ao nascerem; em apenas 9 o início ocorreu após um ano

de idade; nos 6 restantes não havia informação precisa a este respeito; 53 pacientes (56%) morreram durante o primeiro ano de vida e 76 (80%) tinham morrido com idade inferior a 4 anos; 8 morreram entre 4 e 10 anos e 10 entre 10 e 20 anos; dos 17 sobreviventes à época da publicação, 7 tinham menos de 6 anos, 8 tinham entre 6 e 15 anos, um tinham 18 e, outro, 20 anos. Todos estavam totalmente incapacitados.

Dubowitz<sup>8</sup>, estudando 12 casos de atrofia muscular neurogênica de lenta progressão, com começo na infância (4 a 24 meses) e sobrevida até a juventude e adolescência, afirma que a atrofia muscular espinhal progressiva infantil tem uma faixa de variação de intensidade muito mais ampla daquela originariamente descrita por Werdnig e Hoffmann. Também Munsat e col.<sup>20</sup>, em uma série de 24 pacientes, cujas idades de começo da doença variavam do nascimento a 18 meses, opinam que a sobrevida "prolongada" (acima de 4 anos) é consideravelmente mais frequente do que tem sido previamente suposto e defendem um caráter unitário para os casos descritos como doença de Werdnig-Hoffmann e como Kugelberg-Welander, opinião compartilhada por Tsukagoshi e col.<sup>28</sup>, enquanto Amick e col., citados por Aberfeld e Namba<sup>1</sup>, mostraram que ambas as enfermidades podem ocorrer na mesma família. Esta última entidade foi separada da distrofia muscular progressiva em 1955 por Wohlfart e col.<sup>32</sup>, recebendo, no ano seguinte, uma detalhada descrição clínica de Kugelberg e Welander<sup>10</sup>, a propósito de 12 pacientes, sendo as principais características o início entre 2 e 17 anos de idade e decurso lento, não só com sobrevida, mas também com aptidão para caminhar até a vida adulta (síndrome de Wohlfart-Kugelberg-Welander). Para Tsukagoshi e col.<sup>27</sup> a doença poderia, inclusive, iniciar-se na adultidade.

Outras variantes das atrofias musculares espinhais são apresentadas como formas independentes<sup>2, 14, 15, 17</sup>, sendo a mais conhecida a amiotonia congênita de Oppenheim, de há muito insistentemente negada pela maioria dos que se ocupam do tema, como asseveram Munsat e col.<sup>20</sup>. Nada menos de 20 diferentes formas têm sido descritas, com base nos fundamentos clínicos e genéticos<sup>12</sup>. Emery<sup>10, 11</sup>, Emery & col.<sup>12</sup> e Fried e Emery<sup>13</sup>, em sucessivos trabalhos, estabelecem quatro tipos de atrofia muscular espinhal proximal, cujas principais características estão resumidas no quadro 1.

	Tipo	Início	Sobrevida
I	Infantil (W-H)	< 9 meses	< 4 anos
II	Intermediário	3-18 meses	> 4 anos
III	Juvenil (W-K-W)	> 2 anos	idade adulta
IV	Adulto	> 30 anos	+ 50 anos

Quadro 1 — Início e sobrevida nos principais tipos de atrofia muscular espinhal proximal.

Tal classificação pareceu-nos a mais razoável, embora deva também ser encarada com restrições já que, na prática, seus valores nem sempre correspondem à realidade clínica, como ressalta da análise da literatura pertinente.

Mellins e col.<sup>18</sup> apresentam dois casos de Wernig-Hoffmann iniciando-se com insuficiência respiratória e especulam no sentido de que outras crianças apresentando doença respiratória fatal de etiologia desconhecida em idade muito precoce podem também ter esta inusitada variante da doença.

Como conclusão, conceituamos os presentes casos como doença de Werdnig-Hoffmann, não obstante o início tardio em um e o curso lento nos dois, conforme o critério clássico.

#### RESUMO

São relatados os casos de dois irmãos com atrofia muscular espinhal proximal. Após conceituar as doenças neuromusculares, o autor tece considerações sobre as diversas formas de atrofia muscular de origem medular e conclui pela evidência da síndrome de Werdnig-Hoffmann.

#### SUMMARY

##### *Werdnig-Hoffmann disease: report of two cases*

Two cases of familial spinal muscular atrophy with onset in infancy are reported. The author makes an attempt to categorize them and concludes by Werdnig-Hoffmann disease.

#### REFERENCIAS

1. ABERFELD, D.C. & NAMBA, T. — Progressive ophthalmoplegia in Kugelberg-Welander disease. Arch. Neurol. (Chicago) 20:253, 1969.
2. ALBERGA, R.; MARTINEZ-MATOS, J.A.; ALICONA, V.; MONTERO, C. & MIRANDA-NIEVES, G. — Atrofia neurógena simuladora de la distrofia facio-escapulo-humeral. Arch. Neurobiol. (Madrid) 37:11, 1974.
3. BETHLEM, J.; WINJGAARDEN, G.K.; HUGO MEIJER, A.E.F. & HULSMANN, W.C. — Neuromuscular disease with type I fiber atrophy, central nuclei and myotube-like structures. Neurology (Minneapolis) 19:705, 1969.
4. BRANDT, S. — Course and symptoms of progressive infantile muscular atrophy. Arch. Neurol. Psychiat. (Chicago) 63:218, 1950.
5. BUCHTAL, F. & OLSEN, P.Z. — Electromyography and muscle biopsy in infantile spinal muscular atrophy. Brain 93:15, 1970.
6. DAHL, D.S. & PETERS, H.A. — Lipid disturbances associated with spinal muscular atrophy. Arch. Neurol. (Chicago) 32:195, 1975.
7. DRACHMAN, D.B.; MURPHY, S.R.; NIGAM, M.P. & HILLS, J.R. — Myopathic changes in chronically denervated muscle. Arch. Neurol. (Chicago) 16:14, 1967.
8. DUBOWITZ, V. — Infantile muscular atrophy. A prospective study with particular reference to a slowly progressive variety. Brain 87:707, 1964.
9. DUBOWITZ, V. — Benign infantile spinal muscular atrophy. Develop. Med. Child. Neurol. 16:672, 1974.
10. EMERY, A.E.H. — The nosology of the spinal muscular atrophies. J. Med. Genetics 8:481, 1971.

11. EMERY, A.E.H. — Atrofia musculari spinali. *Recent Prog. Med. (Roma)* 54: 262, 1973.
12. EMERY, A.E.H.; ANDERSON, A.R. & NORONHA, J.M. — Electromyographic studies in parents of children with spinal muscular atrophy. *J. Med. Genetics* 10:8, 1973.
13. FRIED, K. & EMERY, A.E.H. — Spinal muscular atrophy type II. *Clinical Genetics* 2:203, 1971.
14. KAESER, H.E. — Scapuloperoneal muscular atrophy. *Brain* 88:407, 1965.
15. KENNEDY, W.R.; ALTER, M. & JUNG, J.H. — Progressive proximal spinal and bulbar muscular atrophy of late onset. *Neurology (Minneapolis)* 18:671, 1968.
16. KUGELBERG, E. & WELANDER, L. — Heredofamilial juvenile muscular atrophy simulating muscular dystrophy. *Arch. Neurol. Psychiat. (Chicago)* 75:500, 1956.
17. MEADOWS, J.C. & MARSDEN, C.D. — A distal form of chronic spinal muscular atrophy. *Neurology (Minneapolis)* 19:53, 1969.
18. MELLINS, R.B.; HAYS, A.P.; GOLD, A.P.; BERDON, W.E. & BOWDLER, J.D. — Respiratory distress as the initial manifestation of Werdnig-Hoffmann disease. *Pediatrics* 53:33, 1974.
19. MOOSA, A. & DUBOWITZ, V. — Spinal muscular atrophy in childhood. *Arch. Dis. Childh.* 48:386, 1973.
20. MUNSAT, T.L.; WOODS, R.; FOWLER, W. & PEARSON, C.M. — Neurogenic muscular atrophy of infancy with prolonged survival. *Brain* 92:9, 1969.
21. NEVILLE, B.G.R. — Diagnosis of childhood spinal muscular atrophy. *Brit. Med. J.* 4:236, 1973.
22. PAUNIER, L.; PAGNAMENTA, F.; MONNARD, E.; FELGENHAVER, W.R.; BEHAR, A. & MOODY, F.R. — Spinal muscular atrophy with various clinical manifestations in a family. *Helv. Paediat. Acta* 28:19, 1973.
23. PEARN, J.H. — Fetal movements and Werdnig-Hoffmann disease. *J. Neurol. Sci.* 18:373, 1973.
24. PEARN, J.H. & WILSON, J. — Acute Werdnig-Hoffmann disease. *Arch. Dis. Childh.* 48:425, 1973.
25. PEARN, J.H. & WILSON, J. — Chronic generalized spinal muscular atrophy of infancy and childhood. *Arch. Dis. Childhood* 48:768, 1973.
26. PEARN, J.H.; CARTER, C.O. & WILSON, J. — The genetic identity of acute infantile spinal muscular atrophy. *Brain* 96:463, 1973.
27. TSUKAGOSHI, H.; NAKANISHI, T.; KONDO, K. & TSUBAKI, T. — Hereditary proximal neurogenic muscular atrophy in adult. *Arch. Neurol. (Chicago)* 12: 597, 1965.
28. TSUKAGOSHI, H.; SHOJ, H. & FURUKAWA, T. — Proximal neurogenic muscular atrophy in adolescence and adulthood with X-linked recessive inheritance. *Neurology (Minneapolis)* 20:1188, 1970.
29. VINCENT, O. — Valor de la biopsia muscular en las enfermedades neuromusculares pediátricas. *Arch. Pediat. Uruguay* 37:235, 1966.
30. VINCENT, O.; MEDOC, J.; SCARABINO, R. & DEFFEMINIS, H. — Consideraciones histopatológicas de las enfermedades neuromusculares pediátricas. *Arch. Pediat. Uruguay* 37:301, 1966.
31. WIJNGAARDEN, G.K. & BETHLEM, J. — Benign infantile spinal muscular atrophy. *Brain* 96:163, 1973.
32. WOHLFART, G.; FEX, J. & ELIASSON, S. — Hereditary proximal spinal muscular atrophy — a clinical entity simulating progressive muscular dystrophy. *Acta Psychiat. Neurol. Scandinavica* 30:395, 1955.
33. ZELLWEGER, H.; SCHNEIDER, J.; SCHAULDT, D.R. & MERGNER, W. — Heritable spinal muscular atrophies. *Helv. Paediat. Acta* 24:92, 1969.
34. ZELLWEGER, H.; SIMPSON, J.; McCORMIK, W.F. & IONASESCU, V. — Spinal muscular atrophy with autosomal dominant inheritance. *Neurology (Minneapolis)* 22:957, 1972.