

# BLASTOMICOSE DO SISTEMA NERVOSO

HORACIO M. CANELAS \*  
FRANCISCO PINTO LIMA \*\*  
J. M. T. BITTENCOURT \*  
ROBERTO P. ARAUJO \*  
ABRÃO ANGHINAH \*\*\*

O comprometimento do sistema nervoso por blastomicetos é eventualidade relativamente rara. Entretanto, merecem ser assinalados os aspectos clínicos e laboratoriais em que se baseia o seu diagnóstico, para que erros sejam evitados, e para que se recorra a tempo às terapêuticas adequadas. Dentre as afecções com que tais micoses mais se confundem ressalta a meningoencefalite tuberculosa, dada a possibilidade de se associarem às micoses nervosas processos pulmonares da mesma etiologia, e também pelo caráter do líquido cefalorraqueano, especialmente na torulose. Outrossim, são comuns os diagnósticos de tumor encefálico ou medular nos casos de micoses que assumem a forma granulomatosa ou quando bloqueiam as vias de deflúvio do liquor ventricular. Nos casos pouco esclarecidos de meningoencefalite subaguda ou crônica, ou de tumor encefalo-medular, não se deve descurar, portanto, da possibilidade de se tratar de uma neuromicose, contra a qual, muitas vezes, podemos lançar mão de recursos eficazes. Acreditamos oportunas, pois, as considerações que faremos a propósito de duas formas de blastomicose (paracoccidioidose e criptococose) do sistema nervoso, com base em três casos por nós estudados.

## PARACOCCIDIOIDOSE

A granulomatose paracoccidióidica é determinada pelo *Paracoccidioides brasiliensis* (Splendore, 1912; Almeida, 1930), cogumelo da família *Paracoccidioidaceae* (Ciferri e Redaelli<sup>1</sup>). As localizações orgânicas do fungo foram esquematizadas por Cunha Motta e Aguiar Pupo<sup>2</sup> nas seguintes for-

---

Trabalho apresentado ao IV Congresso Sul-Americano de Neurocirurgia, realizado em Porto Alegre (Rio Grande do Sul), em maio de 1951.

\* Assistente de Clínica Neurológica da Fac. Med. da Univ. de São Paulo (Prof. Adherbal Tolosa).

\*\* Assistente de Terapêutica Clínica da Fac. Med. da Univ. de São Paulo (Prof. Cândido de Moura Campos).

\*\*\* Assistente voluntário de Clínica Neurológica da Fac. Med. da Univ. de São Paulo (Prof. Adherbal Tolosa).

mas: a) forma tegumentar, na qual as lesões primárias são geralmente bucofaríngeas; b) forma ganglionar, que se segue comumente à precedente, sendo mais freqüentemente acometidos os gânglios linfáticos submandibulares e cervicais, assemelhando-se o quadro clínico ao da moléstia de Hodgkin; c) forma visceral, na qual são afetados principalmente os pulmões, baço, fígado, pâncreas, intestino (com propagação para o peritônio e gânglios abdominais), sendo mais raramente atingidos o sistema ostearticular, as supra-renais e as gônadas.

O *P. brasiliensis* é dos cogumelos que menos freqüentemente lesam o sistema nervoso. Na revisão feita por um de nós (F. P. L.), entre 31.740 necrópsias praticadas até fevereiro 1951 no Departamento de Anatomia Patológica da Faculdade de Medicina da Universidade de São Paulo, foram encontrados 84 casos dessa blastomicose; entretanto, só uma única vez (caso de Maffei<sup>3</sup>) pôde ser comprovada a lesão do sistema nervoso.

Entre os primeiros registros de neuroparacoccidiodose incluem-se os casos de Pereira e Jacobs<sup>4</sup> (paciente portadora de crises convulsivas de tipo bravais-jacksoniano surgidas nove meses após lesão cutâneo-ganglionar da face; não foi examinado o líquido cefalorraqueano; a doente faleceu, não tendo sido feita necrópsia), de Gurgel<sup>5</sup> (não há referência a sintomatologia nervosa; o exame anátomo-patológico revelou a existência de lesões cerebrais em indivíduo portador de blastomicose generalizada; não foi, porém, realizado o exame histopatológico, nem identificado o fungo) e de Pena de Azevedo<sup>6</sup> (registro de 3 casos, sendo dois exclusivamente anátomo-patológicos, enquanto que, no outro, fôra feito o diagnóstico clínico de tuberculose, não havendo, porém, sintomas neurológicos; no primeiro caso, foram observadas lesões cerebrais\*; no segundo, lesões na protuberância, cerebelo e cérebro, além de meningite encéfalo-medular; no terceiro, foi verificada apenas meningite, além de lesões ósseas no crânio e na terceira vértebra lombar). Em 1943, Maffei<sup>3</sup> relatou um caso de meningite basilar fulminante pelo *P. brasiliensis*; não fôra praticado exame do líquido; à necrópsia foi encontrado um processo inflamatório das meninges, de tipo produtivo, difuso. Chirife<sup>7</sup> (1944), em uma revisão das blastomicoses ocorridas no Paraguai, fêz menção ao caso de Gonzalez e Ayala, que, em vida, apresentava sinais clínicos de meningoencefalite, com dissociação albuminocitológica no líquido, não tendo sido encontrados os parasitos neste humor; a necrópsia revelou lesão blastomicótica dos ossos do crânio, com meningite por continuidade; ao exame histopatológico foram verificadas lesões paracoccidioidicas no cérebro e hipófise, além de nas leptomeninges. Este mesmo caso foi relatado mais pormenorizadamente por Gonzalez e Boggino<sup>8</sup>. Em 1946, Prado, Insausti e Matera<sup>9</sup> publicaram um caso no qual foi feito o diagnóstico clínico de tumor do hemisfério cerebelar e aracnoidite da cis-

---

\* Nesta revisão dos casos de paracoccidiodose do sistema nervoso, deixamos de referir os achados necrosópicos em outros aparelhos.

terna magna; pela intervenção cirúrgica foi verificada hérnia desse hemisfério cerebelar, porém, a operação não pôde prosseguir devido às más condições gerais do paciente, que veio a falecer; à necrópsia foi encontrado um granuloma cerebelar por *P. brasiliensis*; os autores referem que não haviam dado o devido valor à glossite e adenopatia cervical de que o paciente era portador. Casiello e Klass<sup>10</sup> referiram o caso de um paciente que apresentou quadro inicial de granulia pulmonar, seguindo-se adenopatia cervical e lesões cutâneas, com eosinofilia; a biópsia positivou a presença de *P. brasiliensis*; após tratamento com iodo, o paciente teve alta muito melhorado; entretanto, um mês depois surgiu nova disseminação, com localização meningoencefálica; o líquido mostrou hiperproteinorraquia, não tendo sido encontrados fungos; o paciente faleceu, mas não foi feita necrópsia. Sammartino<sup>11</sup> referiu um caso, desprovido de história clínica, em que o exame histopatológico revelou, no hemisfério cerebelar direito, granuloma paracoccidióidico, cujo aspecto macroscópico simulava o de um tuberculoma, havendo, ainda, lesões laríngeas e epididimárias semelhantes às tuberculosas.

Particularmente dignos de registro, pela importância neurocirúrgica, são os dois casos de granuloma paracoccidióidico relatados por Ritter<sup>12</sup>. Em ambos, o diagnóstico etiológico só pôde ser feito após o exame histopatológico da peça excisada cirurgicamente. No primeiro caso, a sintomatologia era de tumor frontotemporal, de evolução rápida, o que levou ao diagnóstico de glioblastoma multiforme; à intervenção, praticada já em estado pré-comatoso, nada foi verificado e só a necrópsia pôde evidenciar a existência de uma tumoração hemisférica profunda; decorrido muito tempo, ao ser realizado o exame histopatológico, foi verificado tratar-se de granuloma paracoccidióidico. No segundo caso, estabelecido o diagnóstico de tumor da fossa posterior, foi realizada a intervenção, sendo extirpado do lobo cerebelar grande tumoração, cujo exame também revelou tratar-se de granuloma produzido pelo *P. brasiliensis*. Em ambos os casos, o exame de líquido resultara normal e nada fazia suspeitar a existência de micose, nervosa ou com outra localização; entretanto, deve-se consignar o aparecimento de um quadro pulmonar no pós-operatório do segundo caso, que só cedeu após a administração de sulfa.

Computamos, assim, apenas 12 casos de paracoccidioidose do sistema nervoso registrados na literatura. Trata-se, evidentemente, de localização excepcional do *P. brasiliensis*, dada a relativa freqüência da blastomicose brasileira nos países sul-americanos. Tivemos a oportunidade, na Clínica Neurológica da Faculdade de Medicina da Universidade de São Paulo, de observar 2 casos de neuroparacoccidioidose. Em nenhum houve comprovação anátomo-patológica, porém em ambos, os altos benefícios obtidos pelo tratamento sulfamídico sobre a sintomatologia neurológica vieram comprovar que a paracoccidioidose orgânica, cujo diagnóstico fôra firmemente estabelecido, atingira e lesara o sistema nervoso.

CASO 1 — A. R. O., com 35 anos de idade, brasileiro, branco, operário, procedente da Capital de São Paulo, registro H.C. 18790. Internado na Clínica Neurológica do Hospital das Clínicas em 9 setembro 1945. Este caso foi publicado em trabalho anterior de um de nós (J. M. T. B.) em colaboração com Lacaz e Assis<sup>13</sup>. A observação pormenorizada vem ali referida.

Em resumo, tratava-se de um paciente portador de paraparesia crural, com sinais de lesão de raízes sacrolombares e do cone medular, no qual a perimielografia revelara aracnoidite espinal adesiva, causadora de bloqueio parcial do canal raqueano. O caráter crônico e progressivo da moléstia, a existência de lesões pulmonares do tipo miliar, os sinais de comprometimento laríngeo conduziram inicialmente à hipótese diagnóstica de tuberculose. Porém, o exame particularizado da faringe e laringe veio evidenciar a existência de lesões palatinas, e o exame do escarro revelou a presença de *P. brasiliensis*. Foi instituído tratamento pela sulfadiazina (dose total de 640 g), que foi bem tolerada pelo paciente, possibilitando acentuada melhora neurológica, traduzida particularmente pela recuperação parcial da força muscular, que permitiu o reinício da deambulação, e regressão acentuada dos distúrbios sensitivos. A alta hospitalar foi dada 233 dias após a internação; o paciente não retornou ao Serviço de Neurologia para observação ulterior.

CASO 2 — C. S., com 15 anos de idade, branco, brasileiro, procedente de Garça (Estado de São Paulo), registro H.C. 197702. Internado na Clínica Neurológica do Hospital das Clínicas em 21-9-50. Há cerca de um ano surgira uma formação nodular na região submandibular, dolorosa; depois de curta remissão espontânea, novos gânglios vizinhos se enfartaram, sendo tomados, bilateralmente, os laterocervicais, pára e submandibulares e, ultimamente, os axilares. Nega dores de tipo radicular em qualquer fase da moléstia. Sômente há dois meses começaram a enfraquecer os membros inferiores, alterando-se a marcha, tendo perdido o equilíbrio; apareceu certa dificuldade em urinar e prisão de ventre. Há um mês, as mãos também começaram a enfraquecer e a atrofiar-se. Há uma semana, agravou-se seu estado, ficando impossibilitado de locomover-se. Tem apresentado sudorese e febre alta. Antecedentes sem particularidades.

*Exame clínico* — Paciente emagrecido, com mucosas descoradas; acentuado aumento de volume dos gânglios da região submandibular, pré-auricular, cervical e axilar; os gânglios são duros, pouco móveis, pouco dolorosos. Fígado percutível no 4.º intercosto e palpável a 2 dedos do rebordo costal, levemente doloroso; baço percutível na linha axilar e palpável a 1 dedo do rebordo, duro e indolor. Demais aparelhos normais.

*Exame neurológico* — Tetraparesia flácida, predominando o déficit motor nas extremidades distais e nos membros inferiores, não assumindo as posições iniciais das manobras deficitárias clássicas. Não assume a posição erecta. Ataxia de tipo misto, especialmente nos membros inferiores (pesquisa prejudicada pelo déficit motor). Acentuada hipotonia muscular. Reflexos osteotendinosos abolidos nos membros inferiores e muito fracos nos superiores; abdominais grandemente diminuídos, especialmente à esquerda; não há resposta à excitação cutaneoplantar. Hipoestesia superficial global nas mãos e abaixo de T<sub>7</sub>; artrestesia abolida até os joelhos (nos membros inferiores) e punhos (nos membros superiores); parestesia (diapasso de 256 dv/s) abolida até os fêmures (membros inferiores), até os olecranos (membros

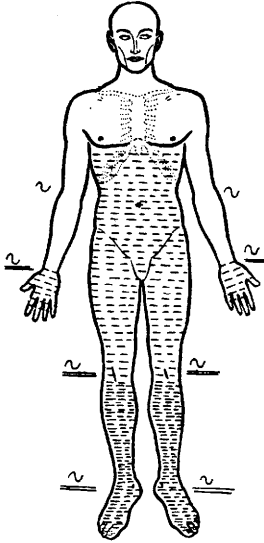


Fig. 1 — Caso 2 (C. S.). Esquema das desordens sensitivas: traços interrompidos, hipostesia superficial global; traços paralelos, anartrestesia; sinusóides, apalestesia.

superiores) e até  $T_{10}$  na raque (fig. 1). Amiotrofias nas mãos (eminências tênar e hipotênar, e interósseos). Nervos cranianos normais.

Nossa impressão inicial era de compressão medular, cuja etiologia poderia ser atribuída à invasão do canal raqueano por propagação de gânglios afetados por leucemia, moléstia de Hodgkin ou blastomicose. Os exames paraclínicos vieram esclarecer, rapidamente, o diagnóstico.

*Exames complementares* — Líquido cefalorraqueano (21-9-50): punção lombar em decúbito lateral; pressão inicial 16; líquor límpido e incolor; citometria 1,6 céls. por  $mm^3$  (linfócitos 100%); proteínas totais 0,80 g por litro; cloretos 6,6 e glicose 0,38 g por litro; r. Pandy e Nonne-Appelt positivas; r. benjoim ..... 01222.21122.21000.0; r. Takata-Ara positiva tipo misto; r. Wassermann, Steinfeld, Eagle, Meinicke e para cisticercose, negativas; às provas manométricas de Stookey, não houve ascensão ao toque jugular; a compressão profunda jugular determinou ascensão discreta com descida lenta e formação de nível de pressão mais alto, tudo indicando a existência de bloqueio raqueano. *Reações de Wassermann, Kahn e Kline no sangue*, negativas. *Hemograma* (22-9-50): eritrócitos 3.200.000 por  $mm^3$ ; hemoglobina 8 g por 100 ml; VG 0,8; leucócitos 35.000 por  $mm^3$ ; neutrófilos metamie-

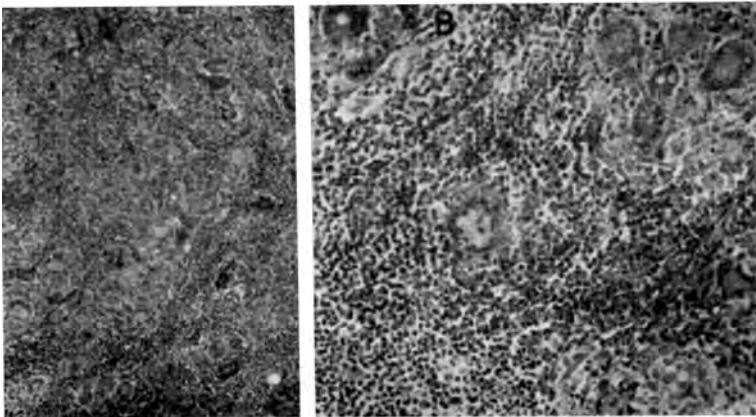


Fig. 2 — Caso 2 (C. S.). Microfotografia do material de biópsia de gânglio linfático cervical. Em A, pequeno aumento (1:3), observam-se vários granulomas. Em B, grande aumento (5:8), pormenor do granuloma, vendo-se o centro ocupado pelo *Paracoccidioides brasiliensis*, ao redor gigantócitos (alguns fagocitando o parasito) e, por fora, o halo linfoplasmocitário. Coloração pela hematoxilina-eosina.

lócitos 2,4%, bastonetes 16,8%, segmentados 60%; eosinófilos 1,6%; basófilos 0,0%; linfócitos típicos 8%, leucocitóides 2,4%; monócitos 8,8%. Leucocitose, neutrofilia, desvio à esquerda, granulações tóxicas nos neutrófilos, ligeira monocitose; não estão presentes os caracteres de "mielose leucêmica"; quadro de processo piogênico. *Punção de glânglio cervical (25-9-50)* — *Exame citológico*: a polpa ganglionar está substituída por abundante exsudação neutrófila; neutrófilos mal conservados; alguns linfócitos e linfoblastos íntegros; raras células reticulares; caracteres de "adenite piogênica"; há também células necrosadas; algumas hemácias. *Ao exame bacteriológico e micológico*: não foram encontradas bactérias no exame pelo Gram; exame micológico positivo para *Paracoccidioides*. *Biópsia de glânglio cervical (29-9-50)*: granuloma paracoccidióide (fig. 2). *Radiografia da coluna toracocervical*, normal. *Radiografia dos pulmões (22-9-50)*, normal. *Dosagem de bilirrubinas no soro sanguíneo* (em mg por 100 ml) direta imediata, 0; direta total, 0,1; indireta, 0,2; total, 0,3 (4-10-50). *Dosagem de proteínas*: proteínas totais, 9,8 g por 100 ml (albumina, 3,9; globulina, 5,9); relação A/G, 0,7. *Provas de função hepática*: r. Hanger fortemente positiva, r. Takata-Ara positiva 00124321, r. timol 5,7 unidades de turvação McLagan, r. formol-gel positiva, r. Weltmann com zona de coagulação no tubo 7,5, r. bromossulfaleína 0% (4-10-50). *Eritrossedimentação (4-10-50)*: 12 mm na primeira hora (normal até 28 mm); em 8-11-50, 41 mm da primeira hora. *Exame otorrinolaringológico (9-10-50)*: não há lesões nas fossas nasais, boca, faringe ou laringe. *As provas intradérmicas com paracoccidióide* resultaram negativas (11-11-50). Também foi negativa a pesquisa de bacilos álcool-ácido resistentes e de cogumelos no escarro. O *exame elétrico* mostrou, em 22-9-50: síndrome elétrica de degenerescência parcial no território muscular do nervo mediano (punho) bilateralmente; discretas alterações qualitativas dos músculos abdutor e flexor do mínimo à direita.

Estávamos, pois, ante um caso de blastomicose ganglionar, apresentando sinais de lesão da medula cervical baixa, com bloqueio parcial do canal raqueano e quadro de sofrimento medular, sem reação meníngea apreciável. Entretanto, tanto o exame direto, como a cultura do líquido, realizados por duas vezes, foram negativos para cogumelos. Julgamos lícito admitir que, qualquer que tivesse sido a patogenia da lesão nervosa, não houve franqueamento da barreira meníngea pelo parasito, como, aliás, atesta a normalidade do exame citológico do líquido.

Em 27-9 instituímos tratamento pela sulfadiazina (1 comprimido cada 4 horas) e penicilina-procaína. A reação clínica foi imediata e promissora: três dias após, o paciente começava a mover os artelhos do pé direito e conseguia manter os membros inferiores, embora com oscilações, na posição de Mingazzini. Em 3-10 começou a locomover-se sem auxílio, embora ainda com insegurança. Em 9-10, iniciamos a administração de Bisulfa (dose diária 3 g), vitaminas A e D, protetores hepáticos, dieta hiperprotéica.

Em 27-10, o *exame neurológico* revelou: marcha possível sem auxílio; equilíbrio normal; movimentos ativos presentes em geral, embora a força muscular esteja diminuída nas mãos e pés; mantém normalmente os braços estendidos; à manobra de Mingazzini, surgem oscilações das pernas. Coordenação cinética normal. Hipotonia muscular. Reflexos profundos ausentes em geral. Das várias formas de sensibilidade, só persiste alterada a palestesia (256 dv/s), que se encontra abolida nos hálux. Regrediram as amiotrofias das mãos. O *exame clínico* mostrava persistência do enfartamento ganglionar, tendo sido esvaziados dois glânglios cervicais; fígado percutível nos limites normais; baço percutível na linha axilar anterior. Foi então realizada a *perimielografia (28-10-50)*: injeção de 2 ml de lipiodol por via espectral; o trânsito do contraste se fez normalmente ao nível do segmento cervical do canal raqueano; na região torácica nota-se duas manchas irregulares de contraste, uma ao nível do corpo vertebral de T<sub>10</sub> e outra na altura do espaço intervertebral T<sub>10</sub>-T<sub>11</sub>; a persistência destas imagens e a irregularidade de suas formas sugerem a existência de processo inflamatório nas leptomeninges (fig. 3). O *exame do líquido* revelou 12,6 cels por mm<sup>3</sup> (linfócitos 91%, mononucleares 9%) e 0,80 g por litro de proteínas totais, sendo as demais reações semelhantes às do exame inicial.

Em 20-12, o *exame neurológico* mostrava as seguintes modificações em relação ao precedente: tono muscular normal, retórno do reflexo patelar esquerdo. O exame elétrico revelou melhoras da excitabilidade, persistindo as alterações qualitativas. O exame de líquido evidenciava discreta melhora, sendo normais as manobras de Stookey.

Continuava o paciente com o mesmo tratamento, sem qualquer sinal de intolerância. Em 11-1-51, as *provas de função hepática* mostravam: r. Takata-Ara positiva 00221110, r. forinol-gel negativa, r. Weltmann com zona de coagulação no tubo 7,5, r. Hanger negativa, r. timol 0,8 unidades de turvação McLagan. A partir de 9-11-50 foi iniciado tratamento pela vacina anti-blastomictica (1 ml cada 4 dias), aliada à Bisulfa, da qual foram administradas, até a alta, 350 g. Nesta ocasião (3-2-51), o *exame clínico* revelava: gânglios muito reduzidos de volume, fígado e baço nos limites normais. O *exame neurológico* evidenciava apenas abolição do patelar direito e dos aquilianos, bem como da palestesia nos hálux. O *exame elétrico* das mãos mostrou acentuadas melhoras, verificando-se apenas discretas alterações quantitativas e qualitativas no território muscular do nervo mediano (punho) à direita. O *exame de líquido* forneceu o seguinte resultado: punção lombar, pressão inicial 16, líquido límpido e incolor, citometria 2 céls. por mm<sup>3</sup> (linfócitos 100%), proteínas totais 0,40 g por litro; clóretos 7,4 e glicose 0,67 g por litro; r. Pandy e Nonne-Appelt positivas, r. benjoim 01210.12222.22100; r. Takata-Ara positiva tipo floculante; manobras de Stookey normais.

Em junho de 1951, o paciente retornou ao ambulatório, queixando-se novamente de aumento de volume dos gânglios laterocervicais, com supuração de alguns, o que começou a se manifestar decorridos cerca de 15 dias após a interrupção do tratamento com Bisulfa, da qual tomara mais 250 g após a alta. Não apresentava queixa para o lado do sistema nervoso. Ao *exame*, verificava-se a existência de acentuado enfartamento dos gânglios primitivamente afetados, alguns já fistulizados. O *quadro neurológico* não se modificara em relação ao verificado por ocasião da alta; persistia a abolição do patelar direito e dos aquilianos e da palestesia nos hálux.

*Resumo* — Moléstia iniciada por enfartamento progressivo dos gânglios submandibulares e cervicais; 10 meses após, enfraquecimento gradual dos membros inferiores, sendo depois atingidos também os superiores e, por fim, impossibilidade de andar. Hepatosplenomegalia, anemia, leucocitose. Ao *exame neurológico*: tetraparesia sensitivo-motora, flácida, predominando o déficit nas extremidades distais e nos membros inferiores; amiotrofias nas mãos. Líquor com dissociação albuminocitológica e bloqueio parcial às provas manométricas de Stookey; aracnoidite revelada pela perimielografia. O

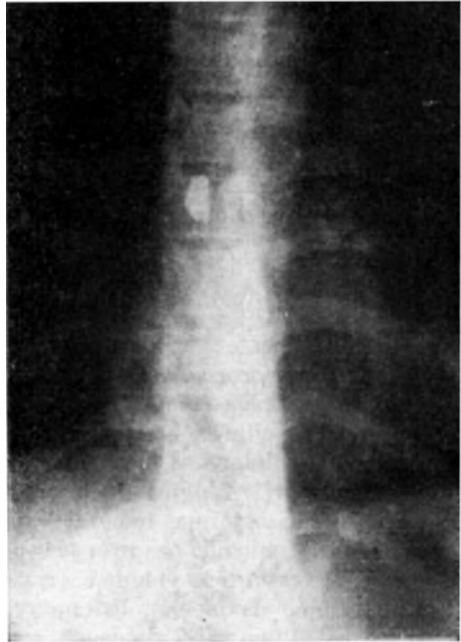


Fig. 3 — Caso 2 (C. S.). Perimielografia: parada do lipiodol em T<sub>7</sub> e T<sub>10</sub>-T<sub>11</sub>.

exame direto da polpa de gânglio cervical, bem como a biópsia, revelaram a presença de *P. brasiliensis*. Tratado com sulfa (inicialmente, sulfadiazina e depois, Bisulfa), houve melhoras rápidas e acentuadas; no 6.º dia já se locomovia sem auxílio e, um mês depois, o exame neurológico revelava apenas arreflexia nos membros inferiores, hipotonia e abolição da parestesia nos hálux, persistindo apenas discreto déficit motor. Após tomar 350 g de sulfa, à qual foi associada no último mês a vacina antiblastomicótica, o paciente teve alta, sendo inteiramente normal o exame clínico (com exceção de discreto enfartamento dos gânglios cervicais); o exame neurológico revelava ainda arreflexia dos aquilianos e do patelar direito, e apalestesia nos hálux; o exame elétrico denotava grandes melhoras. Após a alta tomou 250 g de Bisulfa, porém, cerca de 15 dias após a interrupção do tratamento, recidivou o processo ganglionar, permanecendo estacionário o quadro neurológico.

#### CRUPTOCOCOSE

Contrariamente à granulomatose paracoccidióidica, a torulose, determinada pelo *Cryptococcus neoformans* (ou *C. hominis*<sup>14</sup>), dentre todas as micoses é a que mais freqüentemente se localiza no sistema nervoso. Sob o ponto de vista clínico, a torulose se exterioriza comumente por lesões tegumentares ou pulmonares, ou mistas. Nestas últimas eventualidades, pode o parasito atingir o sistema nervoso, determinando manifestações encefálicas parenquimatosas (formas tumorais) quando se dissemina hematogênicamente, ou meníngeas, quando se propaga por contigüidade. Sendo relativamente numerosa a casuística mundial (mais de 100 casos), deixamos de referir aqui o resumo da mesma, bastando lembrar a revisão feita entre nós por Lacaz e col.<sup>13</sup>, em 1947, podendo ser consultado, para conhecimento da literatura mais recente, o excelente trabalho de Globus e col.<sup>15</sup> (1951).

No Serviço de Neurologia do Hospital das Clínicas de São Paulo tivemos a oportunidade de examinar um caso de neuromicose, cujo diagnóstico etiológico só pôde ser definitivamente firmado após a necrópsia, ocasião em que se verificou tratar-se de criptococose (torulose). Embora relativamente freqüente no hemisfério norte, esta granulomatose é extremamente rara entre nós e, segundo pudemos apurar, só há, na literatura brasileira, quanto à localização nervosa do *C. neoformans*, o relato de 2 casos: um de Almeida e Lacaz<sup>16</sup> (forma meníngea) e outro de Almeida e col.<sup>17</sup> (forma tumoral); em ambos foi comprovado o diagnóstico pelo encontro do parasito no líquido cefalorraqueano.

Caso 3 — K. I., com 38 anos de idade, japonês, lavrador, procedente de Birigüi (Estado de São Paulo). Registro H.C. 132726. Internado na 3.ª Clínica Cirúrgica do Hospital das Clínicas (Serviço do Prof. B. Montenegro) em 4 julho 1949. Desde março vinha apresentando enfraquecimento generalizado; em maio surgiram cefaléia violenta, vômitos, febre e diplopia, sem que, no entanto, acusasse diminuição da acuidade visual. Como se agravasse a sintomatologia, foi pedida sua internação, tendo-se suspeitado de abscesso cerebral. Nos antecedentes, o paciente referia que, há 8 anos, contraíra malária, ficando acamado durante um ano. Pouco antes de sua moléstia atual, teve uma hepatite (sic) que desapareceu espontaneamente. Dentre os hábitos ressalta o de palitar os dentes com gravetos.



*Exame clínico* dos diversos aparelhos, normal. *Exame otorrinolaringológico*: exame oral, rinoscopia anterior, bôca e faringe, sem alterações; otoscopia normal; à palpação, dor à pressão do tragus esquerdo (otalgia reflexa?). *Exame neurológico*: nada foi encontrado de anormal, a não ser a presença isolada dos sinais de Rosolimo e Mendel-Bechterew em ambos os pés.

*Exames complementares — Hemograma* (19-8-49): eritrócitos 3.000.000 por  $\text{mm}^3$ ; hemoglobina 9,2 g por 100 ml; V.G. 1; leucócitos 7.200 por  $\text{mm}^3$ ; neutrófilos bastonetes 14%, segmentados 60%; eosinófilos 5%; basófilos 1%; linfócitos típicos 15%; monócitos 5%. *Eritrossedimentação* (20-8-49): 29 mm na primeira hora (normal até 24 mm). *Provas de função hepática* (26-10-49): r Hanger fortemente positiva (+++); r. timol, 14,1 unidades de turvação McLagan. *Dosagem de bilirrubinas* (em mg por 100 ml): bilirrubina direta imediata-8,6; direta total 12,6; indireta 4; total 16. *Líquido cefalorraqueano* (10-9-49): punção suboccipital em decúbito lateral; pressão inicial 14 cm água (manômetro de Claude); líquido límpido e incolor: citometria 182,8 cels. por  $\text{mm}^3$  (linfócitos 71%, médios mononucleares 15%, grandes mononucleares 8%, polimorfonucleares neutrófilos 5%); proteínas totais 0,60 g por litro; cloretos 7,1 e glicose 0,55 g por litro; r. Pandy e Nonne-Appelt, fortemente positivas; r. benjoim 00012.00000.01000.0; r. Takata-Ara fortemente positiva, tipo misto; r. Wassermann, Steinfeld, Eagle, Meinicke e para cisticercose, negativas; exame bacteriológico negativo.

Defrontávamo-nos, pois, com um processo inflamatório geral determinando o aparecimento de sinais subjetivos de hipertensão intracraniana, embora não houvesse aumento da pressão líquórica; o resultado do exame de líquido, traduzindo um processo meníngeo de tipo linfomononuclear, não colidia com o diagnóstico inicial de abscesso cerebral, pois era lícito admitir que já se tivesse processado sua encapsulização. Na ausência de qualquer sinal clínico focal, foi realizada uma *iodoventriculografia* (24-9-49), sendo injetados 4 ml de lipiodol a 20% no corno frontal do ventrículo direito: passagem de parte do óleo radiopaco para o III ventrículo; apesar das insistentes manobras tendentes a encaminhar o contraste para a parte posterior do ventrículo lateral e para o aqueduto cerebral, não pudemos visualizar este último; a parte posterior do ventrículo lateral ficou com a parede impregnada, mas o lipiodol do corno frontal não se deslocou, desenhando aí imagem lacunar; o III ventrículo, por sua vez, encontrava-se deformado, estando retraída e arredondada sua porção anterior, não se observando os recessos supra-óptico e infundibular. O exame repetido depois de uma semana revelou permanência de pequena quantidade de contraste na porção anterior do III ventrículo, a qual se achava afunilada; partes da parede do III ventrículo, do ventrículo lateral direito e do aqueduto, impregnadas pelo contraste; gôtas de dimensões exíguas são vistas no IV ventrículo e no espaço subaracnóideo do segmento cefálico; trata-se, provavelmente, de ependimite (fig. 4). Nestas condições, embora ainda ignorada a etiologia da

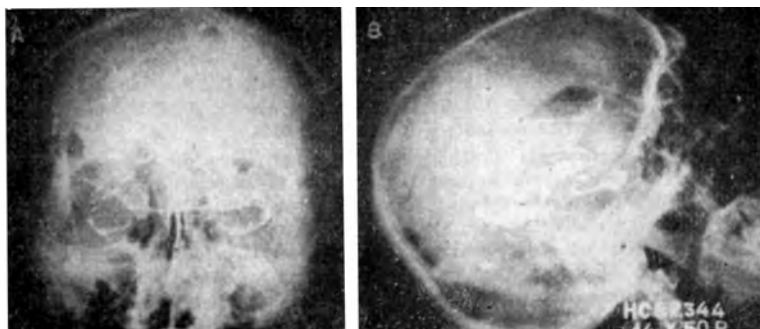


Fig. 4 — Caso 3 (K. I.). Ependimite: impregnação dos ventrículos cerebrais pelo lipiodol.

reação inflamatória do epêndima, foi iniciado tratamento com penicilina e sulfadiazina. Após ter tomado 72 g desta última, obteve o paciente cura clínica. Ao ter alta (19-11-49), porém, apresentou intensa icterícia, que regrediu após tratamento adequado.

Passou muito bem, tendo retomado o trabalho, até junho de 1950, quando retornaram os mesmos sintomas anteriores, que se agravaram rapidamente, de forma a motivar sua reinternação, agora na Clínica Neurológica. *Exame clínico*: mau aspecto geral, emagrecido, musculatura hipotrófica, pele de cor terrosa, mucosas medianamente descoradas; o exame dos diversos aparelhos revelou-se normal. *Exame neurológico*: Obnubilção mental. Equilíbrio estático normal; marcha espástica. Motricidade voluntária reduzida nos membros inferiores, especialmente à direita. Reflexos osteotendinosos vivos em geral; patelares exaltados, havendo clono da rótula direita; sinais de Rossolimo e Mendel-Bechterew nos pés. Reflexos superficiais normais. Ligeira rigidez de nuca; ausentes os sinais de Kernig e Brudzinski. Sensibilidade e nervos cranianos normais.

*Exames complementares* — *Líquido cefalorraqueano* (5-6-1950): punção suboccipital; pressão inicial 15; líquor levemente turvo; citometria 381,3 cels. por mm<sup>3</sup> (linfócitos 80%; monócitos 20%); proteínas 1 g por litro; cloretos 6,6 e glicose 0,13 g por litro; r. Pandy e Nonne-Appelt fortemente positivas; r. benjoim 22222.21122.22100.0; r. Takata-Ara fortemente positiva tipo vermelho; r. Wassermann negativa. *Exame neurológico* (16-6-50): Acuidade visual em A.O. 0,4; papilas levemente hiperemiadas; o restante foi normal. *Exame neurotorrinolaringológico* (11-7-50): ligeira hipocússia de percepção à direita; ramos vestibulares normais. *Provas de função hepática* (16-6-50): r. Hanger e r. formol-gel, negativas. *Bilirrubinas no sangue* (em mg por 100 ml): direta imediata 0,1; direta total 0,1; indireta 0,2; total 0,3. *Hemograma* (15-6-50): eritrócitos 4.700.000 por mm<sup>3</sup>; hemoglobina 14,4 g por 100 ml; VG 0,95; leucócitos 8.400 por mm<sup>3</sup>; neutrófilos bastonetes 6%, segmentados 63%; eosinófilos 3%; basófilos 0%; linfócitos típicos 18%, leucocitoides 2%; monócitos 8%; neutrófilos com algumas granulações tóxicas. *Eritrosedimentação* (7-10-50): 20 mm na primeira hora (normal até 10 mm). *Radiografia dos pulmões* (3-8-50): moderado refôrço do desenho hilar. *Radiografia da coluna dorsal* (4-8-50): deformações morfológicas e estruturas caracterizadas por platispondilia e alterações estruturais dos ângulos anteriores, com irregularidades dos costornos; sinais de espondilite infecciosa. *Electrencefalograma* (9-8-50) normal.

Estávamos, pois, em presença de um caso de ependimite e meningo-encefalomielite, com intensas alterações do líquido cefalorraqueano; êste humor apresentava um quadro meningo-parenquimatoso subagudo, sendo necessário frisar a acentuada hipoglicarraquia (0,13 g por litro em 5-6-50; 0,32 g em 12-7-50), não acompanhada, porém, de queda da taxa de cloretos; o exame bacteriológico, entretanto, nunca revelara presença de bacilos de Koch. A pesquisa dêstes últimos no escarro resultou negativa. A radiografia dos pulmões não evidenciava processo tuberculoso.

Dirigimos, pois, nossas vistas para a etiologia blastomicótica da lesão nervosa. Em 28-7-50, foi enviado líquor para exame micológico, sendo encontradas "numerosas formas de *Paracoccidioides brasiliensis*" (Dr. Aderbal Cardoso Cunha); a pesquisa de cogumelos no escarro foi negativa e novo exame rinolaringológico não revelou a existência de lesões suspeitas de blastomicose.

Estava, pois, comprovada a etiologia paracoccidióidica do processo neurológico, embora não se tivesse podido apurar a porta de entrada do parasito. A ependimite não era suficientemente intensa para bloquear completamente as vias de deflúvio ventriculares; descartava-se, assim, o tratamento cirúrgico, que, no caso de obstrução, consistiria na ventriculocisternostomia de Torkildsen. Em virtude dos bons resultados já obtidos com a quimioterapia, por ocasião da primeira internação, quando a natureza da moléstia ainda era desconhecida, resolvemos, em 25-8-50, iniciar a administração de sulfadiazina (6 g ao dia). Em 1-9-50 obtínhamos a confirmação do exame direto do líquor, pois a cultura se revelara positiva para *P. brasiliensis*. Em 9-9-50, a reação intradérmica à paracoccidióidina resultava também positiva.

Foi então, repetida a *iodoventriculografia* (14-10-50) com injeção de 3 ml de lipiodol no ventrículo direito: trânsito normal através do buraco de Monro; desaparecimento do recesso supra-óptico; ausência de outras anormalidades no III ventrículo; bloqueio do sistema ventricular ao nível do limite inferior do aqueduto cerebral, sem desvios. Nova *radiografia*, duas semanas após, revelou impregnação ependimária pelo lipiodol, que desenhava as partes mais declives das diversas cavidades intra-encefálicas; pequenas gôtas de contraste no segmento cervical, mostravam a permeabilidade das comunicações ventrículo-subaracnóideas.

Após o paciente ter tomado 108 g de sulfadiazina, novo *exame de líquido cefalorraqueano* (15-10-50) revelou-se inteiramente normal, inclusive a taxa de glicose (0,68 g por litro). Contudo, o exame micológico direto do líquor (Prof. Floriano de Almeida) revelou a presença de raras e miúdas formas de *P. brasiliensis* (formas involutivas, devido à agressão pela sulfa?), sendo negativas a cultura e a inoculação em embrião de galinha, o que também pode ser interpretado como efeito do tratamento. Nova *intradermorreação com paracoccidiodina* revelou-se positiva. Foi reiniciado o tratamento com sulfadiazina, que fôra suspenso devido à intolerância manifestada pelo paciente; entretanto, êste só suportou mais 30 g da droga. Em 12-11-50, passamos a administrar vacina antiblastomicótica (1 ml cada 4 dias) e, em 17-11-50, iniciamos tratamento pela tiossemicarbarsona (25 mg 3 vezes ao dia). Associamos sempre as vitaminas A e D, extrato hepático, colina e metionina, dieta hiperprotéica.

O paciente apresentou acentuada melhora com o tratamento e, ao lhe ser dada alta, em 2-12-1950, apenas se verificava a persistência dos sinais de Rossolimo e Mendel-Bechterew nos pés; tinham cedido os outros sinais objetivos e a cefaléia.

Em sua residência continuou a tomar, durante algum tempo, tiossemicarbarsona e vacina. Entretanto, cerca de 2 meses depois da alta, terminados os medicamentos, abandonou o tratamento. Em meados de março de 1951 começou novamente a apresentar cefaléia e enfraquecimento progressivo dos membros, especialmente à direita. No dia 25 desse mês apresentou uma crise tônica com hiperextensão dos quatro membros, não acompanhada de convulsões clônicas. Em vista disso, foi reinternado, em 27-3-1951, na Clínica Neurológica. O *exame clínico* nada revelou de anormal, a não ser dispnéia e profusa sudorese, com intensa sensação de frio, embora afebril. Ao *exame neurológico*, verificou-se a existência de tetraparesia espástica, sendo que o déficit motor predominava nos membros direitos; hiperreflexia osteotendinosa generalizada, com sinal de Rossolimo bilateral; ausentes os sinais de Babinski e Mendel-Bechterew. Paresia do hipoglosso direito, condicionando disartria; rigidez de nuca; sensibilidade e demais nervos cranianos, normais; psiquismo íntegro. O *exame do líquido cefalorraqueano* revelou, em 26-3-51, por punção suboccipital em decúbito lateral: líquor fortemente turvo e levemente xantocrômico; 266,6 células por mm<sup>3</sup> (linfócitos 78%, mononucleares 18%, polimorfonucleares neutrófilos 4%); proteínas 1,6 g por litro; cloretos 6,2 g por litro; glicose 0,26 g por litro; r. Pandy e Nonne fortemente positivas; r. benjoim 22222.11222.21000.0; r. Takata-Ara fortemente positiva, tipo misto; reações específicas para lues e cisticercose, negativas; exame micológico direto e cultura, negativos. Novo *exame otorrinolaringológico*, em 28-3-51, não mostrou lesões das mucosas rinofaringolaringeas. A *radiografia dos pulmões* nada revelou de anormal.

Logo após o início do tratamento pela sulfadiazina (10 ml na veia cada 8 horas), começou a queixar-se de náuseas, passando a vomitar repetidamente. Esse medicamento foi suspenso em 30-3-51, sendo iniciada a administração de tiossemicarbarsona em 5-4-51 (meio comprimido cada 8 horas), associada à vacina contra blastomicose (1 ml cada 4 dias). A sulfadiazina foi reiniciada em 14-4-51, em vista da agravação do estado geral. As condições do paciente, contudo, foram decaindo progressivamente e, em 19-4-51, veio a falecer.

O *exame necroscópico*, realizado pelo Dr. Osvaldo Arruda Behmer, revelou a existência de ependimite crônica e meningite produtiva difusa, porém com localização predominante na base (granuloma criptocócico); no tórax, aderências pleurais bilaterais e broncopneumonia do pulmão direito (processo terminal); não foram encontradas lesões de natureza micótica nos pulmões, nem nos demais órgãos. O re-

lato pormenorizado dos aspectos anátomo-patológicos será ulteriormente publicado pelo Departamento de Anatomia Patológica da Faculdade de Medicina da Universidade de São Paulo (Prof. L. Cunha Motta).

*Resumo* — Paciente com um quadro infeccioso geral, queixando-se de cefaléia, vômitos e diplopia, sintomas que levaram à hipótese inicial de abscesso cerebral. Os exames clínico e neurológico não trouxeram esclarecimentos. Líquor com intensas alterações de tipo meningo-parenquimatoso, de caráter subagudo; pôde ser afastada a etiologia tuberculosa. A iodoven-triculografia revelou intensa ependimite, cuja etiologia não pôde ser apurada na ocasião. Instituído tratamento antinfecioso com penicilina e sulfadiazina (72 g), regrediu totalmente a sintomatologia, obtendo alta, curado. Porém, 7 meses após, retornaram os mesmos sintomas, sendo o paciente re-internado. Exame clínico normal; espondilite infecciosa. A pesquisa neurológica evidenciava paraparesia crural espástica, obnubilação mental e sinais meníngeos. Foi então enviado líquido para exame micológico, tendo sido feito, pelo exame direto, o diagnóstico de *P. brasiliensis*, o que foi confirmado pela cultura. Com novo curso de tratamento pela sulfadiazina, houve normalização das propriedades físicas e químicas do líquido cefalorraqueano; novo exame micológico, após a administração de 108 g de sulfa, revelou a presença de raras formas de *P. brasiliensis*, sendo, porém, negativas a cultura e a inoculação em embrião de galinha. A sulfa, que já não era tolerada pelo paciente, foi substituída pela vacina antiblastomictica e tiossemicarbarsona. O paciente apresentou acentuada melhora com o tratamento, obtendo alta com mínimos sinais neurológicos residuais, tendo cedido as manifestações subjetivas.

Entretanto, 2 meses após a alta abandonou o tratamento e, algumas semanas depois, houve nova recidiva do processo, surgindo sinais meningo-encefálicos que determinaram sua reinternação, em precário estado geral. Não suportou a sulfa e, agravando-se gradualmente suas condições, veio a falecer 2 anos após a manifestação dos sintomas iniciais. O exame anátomo-patológico revelou ependimite e meningite crônicas, sendo que os característicos histopatológicos, aliados às particularidades do parasito, permitiram estabelecer o diagnóstico definitivo de granulomatose pelo *Cryptococcus neoformans* \*. O relato completo da necrópsia, inclusive quanto à patologia do parênquima nervoso pròpriamente dito, será publicado ulteriormente.

#### COMENTARIOS

As *neuroparacoccidioidoses* oferecem problemas de alto interêsse clínico, porquanto, do exato diagnóstico decorrem grandes possibilidades de benefícios para o paciente, se fôr instituída a tempo a medicação adequada.

\* Ao ser apresentado êste trabalho, sob o título de "Paracoccidioidose do Sistema Nervoso", ao IV Congresso Sul-Americano de Neurocirurgia, êste caso foi considerado como de neuroparacoccidioidose, diagnóstico que se baseara nas informações fornecidas pelo exame micológico do líquido, realizado pelo Prof. Floriano de Almeida e no Laboratório Central do Hospital das Clínicas (Drs. Aderbal Cardoso Cunha e Celeste Fava Neto).

São dignos de menção particular os aspectos neurocirúrgicos de alguns desses casos, nos quais a blastomicose pode simular a existência de tumores, quer encefálicos, quer medulares, o que conduz os pacientes à mesa de operação, muitas vezes com resultados pouco satisfatórios. Assim, nos três casos de Prado, Insausti e Matera<sup>9</sup> e de Ritter<sup>12</sup>, a neuroblastomicose apresentou-se sob forma tumoral, com caráter eminentemente neurocirúrgico. E não tendo sido feito diagnóstico etiológico, os pacientes foram levados à sala de cirurgia, sendo que dois deles vieram a falecer no pós-operatório imediato, obtendo bons resultados o terceiro.

Embora em nosso caso 1 também houvesse elementos clínicos e laboratoriais sugestivos de compressão medular, com bloqueio do canal raqueano, indicando, à primeira vista, o tratamento cirúrgico, foi particularmente no caso 2 que o aspecto neurocirúrgico se mostrou realmente digno de realce. Neste caso, a impressão clínica inicial era de que o paciente — portador de compressão medular bem caracterizada neurológicamente e confirmada pelo bloqueio parcial do canal raqueano evidenciado pela prova de Stookey — pertencesse ao grupo neurocirúrgico. Entretanto, o diagnóstico etiológico, fornecido pela biópsia ganglionar, levou-nos a instituir o tratamento sulfamídico, cujos resultados foram magníficos, obtendo-se a regressão quase total dos sintomas. Neste caso, como no caso 1, não pôde ser encontrado o parasito no líquido, fato que não nos permite considerar a lesão nervosa como de comprovada etiologia paracoccidióidica. Entretanto, são ponderáveis as probabilidades a favor da determinação blastomicótica do processo neurológico. Também não pudemos esclarecer a patogenia da lesão medular no caso 2. Pensamos inicialmente que tivesse havido infiltração do espaço extradural (e conseqüente compressão medular) pelo processo blastomicótico que com tanta intensidade atingiu o sistema linfático cervical. Outra hipótese seria de que, através das comunicações existentes entre o neuraxe e o sistema linfático paravertebral, tivesse ocorrido o ataque direto do parasito ao parênquima medular. Estariam assim explicadas as manifestações de tipo periférico nos membros superiores; restaria esclarecer o caráter flácido dos fenômenos motores dos membros inferiores, para o que se poderia invocar talvez o comprometimento (acentuado e persistente) dos funículos dorsais. Podia-se ainda admitir que a sintomatologia decorresse da aracnoidite adesiva espinal, revelada pela perimielografia; não tendo sido encontrado o parasito no líquido, a etiologia do processo inflamatório das leptomeninges deverá ser imputada à ação de toxinas. Por fim, poderíamos ainda supor que a paracoccidioidose ganglionar determinasse uma reação alérgica caracterizada por inflamação serosa (Rössle) difusa da medula, a qual, inteiramente reversível, cedeu ante a terapêutica que precocemente foi instituída.

Logo, somos de parecer que as neuroparacoccidioidoses, como afirma Ritter, devem ser incluídas realmente no diagnóstico diferencial neurocirúrgico, embora tais parasitoses não sejam, como afirma esse autor, verdadeiramente neurocirúrgicas, mas, pelo contrário, pertençam ao domínio da clínica e tenham possibilidades de ser resolvidas pela sulfamidoterapia. Contudo, é evidente que, tal seja o estágio evolutivo do processo neuromicótico,

ou a sua particular localização no neuraxe, haverá eventualidades em que o neurocirurgião será obrigado a intervir, pela solução mais rápida que poderá dar ao problema mórbido.

A feição neurocirúrgica era saliente também no caso 3, de *granulomatose criptocócica (torulose)*. O paciente foi internado diretamente numa enfermaria de cirurgia, com a suspeita de abscesso cerebral, tal o relêvo que assumiam os sintomas de hipertensão intracraniana em indivíduo com um quadro infeccioso. Porém, verificada a existência de ependimite, cuja etiologia era ignorada, foi iniciado tratamento pela penicilina e sulfadiazina; os resultados foram excelentes e o paciente teve alta. Todavia, decorridos 7 meses, houve recidiva do processo anterior, agregando-se sinais meningoencefalomielíticos; o paciente foi reinternado e, através do exame micológico do líquido cefalorraqueano, foi estabelecido o diagnóstico de paracoccidiodose do sistema nervoso. Foi instituída a sulfamidoterapia maciça, porém, em vista da intolerância manifestada, foi o paciente medicado com vacina antiblastomycótica, associada a tiossemicarbarsona. Com essa terapêutica foi obtida a regressão quase total dos sintomas. Entretanto, 3 meses após a alta e em seguida ao abandono do tratamento, o estado geral e o quadro neurológico novamente se agravaram, caminhando o paciente rapidamente para o êxito letal, com um quadro de meningoencefalite do tronco cerebral. A real etiologia criptocócica, entretanto, só pôde ser firmada pelo exame histopatológico post mortem. Tratando-se, pois, de torulose, há explicação para o fato de não ser encontrada a porta de entrada do germe, porquanto êste pode atingir a corrente sangüínea através de mínima lesão pulmonar, que decorre assintomaticamente, indo o parasito se localizar diretamente no sistema nervoso. Assim se explica também o malôgro do tratamento sulfamídico, visto que esta droga não tem poder fungistático sobre o *Cryptococcus neoformans*<sup>17</sup>.

Importa, pois, ressaltar os meios de *diagnóstico das neuroblastomicoses*. O diagnóstico clínico será estabelecido pela existência de uma das formas (tegumentar, ganglionar, pulmonar, ou mista) da afecção. Especialmente a existência de lesões cutâneas, ou das mucosas do orofaringe, ou ainda, de enfartamento ganglionar em pacientes com sintomatologia neurológica, deve orientar o espírito para a possibilidade de tratar-se de blastomicose do sistema nervoso.

Os meios laboratoriais de que se deve lançar mão para o diagnóstico da blastomicose são os seguintes: 1) biópsia das lesões cutaneomucosas ou ganglionares; 2) pesquisa do fungo em qualquer lesão, seja a aspiração da polpa ganglionar, seja o raspado das lesões tegumentares; 3) cultura em meios especializados; 4) inoculação do material suspeito (líquor, no caso de lesão nervosa) nos testículos de cobaias (paracoccidiodose) ou injeções intraperitoneais e cerebrais em ratos (torulose) ou na membrana alantocoriônica de embriões de galinha; 5) reações imunalérgicas, que incluem a intradérmica com paracoccidiodina ou levedurina, e a reação de fixação de complemento com antígeno blastomicótico; foi verificado<sup>13</sup> que esta última, realizada no líquido, tem pequena especificidade na paracoccidiodose; 6) de grande valor é o exame do escarro, pois, de um lado, pode

revelar a presença do *P. brasiliensis* (caso 1) ou do *C. neoformans* e, de outro, pode contribuir para afastar a suspeita de tuberculose, com a qual a blastomicose muitas vezes se confunde; 7) a radiografia dos pulmões pode revelar a existência de lesões que, afastada a etiologia tuberculosa, poderão ser atribuídas à blastomicose; 8) por fim, o caráter infeccioso do hemograma, a eosinofilia, o aumento da eritrossedimentação, podem contribuir como elementos de suspeita naqueles casos em que a etiologia estiver obscura. O diagnóstico de certeza do comprometimento do neuraxe pela blastomicose é dado, unicamente, pelo encontro do *P. brasiliensis* ou do *C. neoformans* no líquido, seja por meio do exame direto, seja através de culturas e inoculações em cobaia ou embrião de galinha.

Convém ressaltar que os casos de neurotorulose se confundem comumente com os de meningoencefalite tuberculosa, tendo em vista o caráter das alterações líquóricas, particularmente o baixo teor de glicose, que atingiu, no caso 3, o valor de 0,13 g por litro. No caso de Busscher e col.<sup>18</sup>, a hipoglicorraquia foi de 0,27 g por litro; no de Stone e Sturdivant<sup>19</sup>, alcançou 0,272 g por litro; no de Anderson<sup>20</sup>, aproximou-se das cifras por nós encontradas, isto é, 0,10 g por litro; no primeiro caso de Globus e col.<sup>15</sup> a glicose chegou a ocorrer apenas em traços. Contrariamente ao que sucede comumente na meningoencefalite tuberculosa, não se observam geralmente alterações paralelas da taxa de cloretos, embora, em casos excepcionais, tenha sido observada também intensa hipoclororraquia. Outros caracteres do líquido são a xantocromia freqüente, a linfomononucleose (os autores<sup>15, 21</sup> advertem que, se desprevenidos, os analistas poderão tomar por linfócitos os microorganismos) e a hiperproteinose.

Para finalizar estas considerações sobre o diagnóstico, resta referir que, nos casos de neuroparacoccidiodose, pode ser tentada a prova terapêutica.

No *tratamento da paracoccidiodose do sistema nervoso*, aplicam-se as mesmas medidas usadas para outras localizações desta micose. Muitos medicamentos já haviam sido preconizados, com resultados desanimadores, até que Oliveira Ribeiro<sup>22</sup> (1940) iniciou o uso das sulfonamidas na terapêutica destas micoses. Os derivados sulfamídicos devem ser usados, inicialmente, em doses elevadas, visando atingir concentrações sanguíneas entre 5 e 10 mg de substância ativa por 100 ml, o que se consegue, na maioria dos casos, administrando inicialmente 3 g e, a seguir, 1 g cada 4 horas (a dose diária pode ser enunciada como de 0,1 g por quilo de peso). Essa concentração relativamente elevada tem dupla finalidade: a obtenção de cura mais rápida e principalmente evitar a resistência do fungo à sulfonamida. Após a cicatrização das lesões tegumentares, a melhora do quadro clínico e a redução da eritrossedimentação, passamos a administrar a droga em intervalos maiores (1 g cada 6 horas). Essa dose é mantida até a cura clínica, pois as sulfonamidas exercem apenas ação fungistática, mesmo em doses elevadas. Por isso é regra a recidiva quando a medicação é suspensa precocemente. Como derivados sulfamídicos de eleição, temos usado a sulfadiazina e a sulfamerazina — as duas sulfas de maior poder fungistático<sup>23</sup> — administradas em mistura de partes iguais; esta associação (Bisulfa) é mui-

to bem tolerada pelo organismo, tendo sido também preconizada recentemente por Lacaz<sup>24</sup> como a mais ativa e a que fornece maiores concentrações sangüíneas com a mesma posologia.

Almeida<sup>25</sup>, que vem estudando as vacinas desde 1938, obteve produto ativo e em quantidade suficiente para ser usado longo tempo. As vacinas agem estimulando o sistema retículo-endotelial, determinando a formação de maior quantidade de anticorpos, reforçando as defesas naturais, permitindo, assim, ao organismo destruir os cogumelos prèviamente inibidos pelas sulfonamidas.

Um de nós (F. P. L.) está estudando a ação sôbre o *Paracoccidioides brasiliensis* de vários antibióticos, entre os quais a tiossemicarbarsona, que revelou ação benéfica na blastomicose sul-americana, sendo útil em casos de intolerância às sulfas.

Entre os primeiros recursos medicamentosos usados na terapêutica da paracoccidioidose, salientam-se os iódicos. Empregados inicialmente graças à ação fungicida observada em relação à maioria dos cogumelos<sup>26</sup>, seus efeitos foram contraditórios na paracoccidioidomicose. Alguns pesquisadores relataram efeitos benéficos, porém a grande maioria dos estudiosos observou piora das lesões por ação do iodo. Hoje sabemos que, ao menos em doses elevadas, os iódicos são contra-indicados na blastomicose sul-americana.

Além da medicação visando diretamente o agente mórbido (sulfas, vacinas e tiossemicarbarsona), sempre administramos: a) líquidos em quantidade elevada, sob forma de sucos vitaminados e água alcalinizada, visando proteger os rins contra eventual precipitação de cristais de sulfonamidas; b) bicarbonato de sódio acompanhando as sulfas; c) vitaminas e extrato hepático por via parenteral; protetores da célula hepática (aminoácidos, colina, metionina, lecitina, etc.); d) dieta hiperprotéica, hipercalórica e hipervitamínica; e) medidas adequadas a casos especiais, como transfusões, ferro, hidratação por via parenteral; f) medicação sintomática. A duração do tratamento é, em geral, prolongada, impondo a realização de hemogramas semanais e das provas para estudo da função hepática.

Quanto à *criptococose*, ainda nos encontramos praticamente desarmados. Resultados favoráveis não foram obtidos, in vitro ou in vivo, com os iódicos, arsenicais, prata e cobre coloidais, tártaro emético, quinino e estreptomina<sup>15</sup>. As sulfas não possuem poder fungistático sôbre o *Cryptococcus neoformans*<sup>17</sup>. A radioterapia também não parece agir sôbre essa micose<sup>15</sup>.

Shapiro e Neal<sup>27</sup> verificaram que a acriflavina é capaz de inibir o crescimento do *C. neoformans*, o que levou Warvi e Rawson<sup>28</sup> a indicarem o seu emprêgo, em solução a 1:10000, por via intratecal. Lewis e Hopper<sup>29</sup> recomendaram o uso da violeta de genciana, em solução aquosa, por via intratecal; entretanto, ela revelou-se ineficaz por via parenteral<sup>30</sup>.

Quanto aos antibióticos, Hamilton e Thompson<sup>31</sup> obtiveram redução da pleocitose pelo emprêgo de penicilina por via intra-raqueana na criptococose, embora o caso tenha tido evolução clínica desfavorável. O efeito benéfico da penicilina foi negado por numerosas outras pesquisas. Outros antibióticos têm sido investigados; resultados favoráveis foram obtidos particular-



mente com a gliotoxina e a estreptotricina, bem como certas cetonas insaturadas, particularmente a acrilofenona<sup>32</sup>. As doses de estreptotricina necessárias para inibir o crescimento do *C. neoformans* podem ser obtidas nos humores, inclusive no líquido cefalorraqueano<sup>33</sup>. Contudo, trata-se de droga tóxica e que, em contacto com o parênquima nervoso, atua como agente convulsivante<sup>34</sup>. Apesar disso, Globus e col.<sup>15</sup> sugerem o seu emprêgo experimental nos casos de torulose, utilizando-se doses moderadas e produto isento de impurezas. Outro antibiótico possuidor de ação fungistática é a actidiona, obtida de culturas de *Streptomyces griseus*, a qual revelou, além disso, baixa toxidez nos estudos experimentais em animais<sup>35</sup>. Fisher<sup>21</sup> utilizou-a por via intraventricular em um de seus casos de criptococose, tendo verificado acentuada redução dos fungos nas culturas, porém os resultados clínicos foram precários.

Kuhn<sup>36</sup> observou que os coelhos, ao contrário dos camundongos, são muito resistentes à infecção experimental pelo *C. neoformans*, o que relacionou ao fato de que os primeiros animais possuem uma temperatura corporal muito mais elevada que os últimos. Conseqüentemente, é possível que a piroterapia exerça ação benéfica no combate à criptococose<sup>15</sup>.

Na avaliação clínica dos efeitos de qualquer medicamento sobre a torulose devemos levar em conta a possibilidade de remissões espontâneas do processo micótico<sup>37</sup>, que talvez tenham ocorrido em nosso caso 3, coincidentemente com o emprêgo da sulfa.

#### RESUMO

Os autores chamam a atenção sobre os erros de diagnóstico nos casos de neuroblastomicose, seja nas formas meningoencefálicas, seja nas tumorais. São focalizadas a paracoccidiodose e a criptococose.

Depois de caracterizarem clinicamente a paracoccidiodose, acentuam a raridade das formas nervosas (1,2% dos casos dessa micose autopsiados no Departamento de Anatomia Patológica da Faculdade de Medicina da Universidade de São Paulo). Pela revisão da literatura foi verificado haver apenas 12 casos registrados. O caso de Casiello e Klass é o único em que o diagnóstico foi feito em vida; os demais, ou constituem achado de necrópsia, ou foram inesperadamente revelados pelo exame histopatológico realizado após intervenções cirúrgicas. Os autores registram 2 casos de paracoccidiodose do sistema nervoso. No primeiro, tratava-se de meningomielleradiculite crônica, sendo o parasito identificado no escarro; o segundo era portador de síndrome de compressão medular, cuja patogenia é discutida pelos autores, tendo sido a etiologia paracoccidiodica comprovada pelo exame da polpa e biópsia ganglionares.

Considerações clínicas sobre a criptococose precedem o relato de um caso de meningoencefalomielite subaguda, no qual fôra feito em vida o diagnóstico de paracoccidiodose, pelo exame micológico do líquido cefalorraqueano; este paciente, embora medicado com doses maciças de sulfa e tiosemicarbarsona, veio a falecer, tendo o exame anátomo-patológico revelado

tratar-se, na realidade, de lesões nervosas produzidas pelo *Cryptococcus neoformans*.

Nos três casos era incisivo o caráter neurocirúrgico da sintomatologia. Entretanto, ante o diagnóstico de paracoccidiodose, foi instituído tratamento pelas sulfas, vacina específica e tiossemicarbarsona. Os resultados foram excelentes no caso 2, em que a terapêutica pôde ser instituída mais precocemente; melhoras também foram obtidas no caso 1. No caso 3, foram verificadas melhoras transitórias com o tratamento, porém, após dois anos de moléstia, o paciente veio a falecer.

Os autores concluem que a blastomicose do sistema nervoso deverá participar das cogitações neurocirúrgicas. Entretanto, na paracoccidiodose, a sulfamidoterapia em doses elevadas, associada às vacinas antiblastomicóticas, deve constituir a primeira tentativa terapêutica. Para o tratamento da torulose são indicadas a estreptotricina e a actidiona, embora a experiência com o seu uso clínico ainda seja muito pequena para que se chegue a conclusões definitivas. A cirurgia ficará reservada àqueles casos em que as condições topográficas ou evolutivas da lesão exijam solução urgente.

#### SUMMARY

##### *Blastomycosis of the nervous system*

The authors emphasize the dangers of diagnostic errors in the cases of neuroblastomycosis, whether in the meningoencephalic or the tumoral forms. Paracoccidiodosis and cryptococcosis are studied.

After a clinical characterization of paracoccidiodosis, the authors stress the scarceness of its nervous forms (1,2 per cent of 84 necropsies of this mycosis performed at the Department of Pathology of the Faculty of Medicine of São Paulo). In the literature there are but 12 cases reported. Casiello and Class' is the only case where the diagnosis was made during life; the other cases were necroscopic findings or unexpected histopathologic data after the patients had been operated on por presumptive tumors. The authors report 2 cases of paracoccidiodosis of the nervous system. In the first one, showing meningo-myelo-radiculitis, the parasite was identified in the sputum; the second patient exhibited a syndrome of spinal compression, whose pathogeny is discussed by the authors (lymphatic infiltration of the epidural cervical space? lymphatic infiltration of the spinal cord? allergic diffuse serous inflammation of the spinal cord caused by the ganglionar focus?); the paracoccidiodal etiology was attested by bacteriologic examination and biopsy of cervical lymph nodes.

After clinical comments on cryptococcosis, the authors report a case of subacute meningoencephalomyelitis, which was diagnosed as paracoccidiodal by the mycologic examination of the cerebrospinal fluid; this patient, although treated with high doses of sulfonamides and thiosemicarbarsona, died after two remissions of the symptomatology; the necroscopic examination disclosed the real nature of the neurological changes, which were diagnosed as torular granuloma.

In all cases the neurosurgical aspect of the symptomatology was impressive. Nevertheless, the diagnosis of paracoccidioidosis imposed the treatment with sulfadiazine, sulfamerazine, specific vaccine and thiosemicarbarbone. Results were remarkable in case 2, where treatment was earlier started; case 1 also showed improvement. In case 3, transient improvement followed the treatment, but, after two years of disease, the patient died.

The authors conclude that nervous blastomycosis must be taken on account in neurosurgical considerations. In paracoccidioidosis massive doses of sulfa drugs associated to specific vaccine, however, will be the first therapeutic approach. In the treatment of cryptococcosis streptothricin and actidione are worth trying according to experimental studies. Surgery is indicated only in the cases where the site or developmental conditions of the disease demand urgent resolution.

## BIBLIOGRAFIA

1. Ciferri, R. e Redaelli, P. — *Paracoccidioidaceae*; nuova familia istituita per l'agente del granuloma paracoccidióide (*P. brasiliensis*). Bol. Ist. Sieroter. Milanese, **15**:97-102 (fevereiro) 1936.
2. Cunha Motta, L. e Aguiar Pupo, J. — Granulomatose paracoccidióidica (blastomicose brasileira). An. Fac. Med. Univ. São Paulo, **12**:407-426, 1936.
3. Maffei, W. E. — Micoses do sistema nervoso. An. Fac. Med. Univ. São Paulo, **29**:297-327, 1943.
4. Pereira, J. M. e Jacobs, F. — Um caso de blastomicose cutânea com acessos epilépticos. An. Paulistas de Med. e Cir., **10**:217-219 (outubro) 1919.
5. Gurgel, L. N. — Blastomicose generalizada. Brasil-Méd., **34**:540-541 (14 agôsto) 1920.
6. Pena de Azevedo, A. — a) Plaques conjonctives meníngées dans la blastomycose par le *Coccidioides immitis*. Compt. Rend. Soc. de Biol., **109**:125-128 (22 janeiro) 1932. b) Lesões do sistema nervoso central na doença de Lutz (blastomicose brasileira). Hospital, **36**:465-488 (outubro) 1949.
7. Chirife, A. — La paracoccidioidosis en Paraguay. An. Fac. Ciencias Méd. (Paraguai), **4**:9-66, 1944.
8. Gonzalez, G. e Boggino, J. — Para la casuística de las formas meningo-encefálicas de la enfermedad de Lutz-Splendore-Almeida (granuloma paracoccidióidico). An. Fac. Ciencias Méd. (Paraguai), **4**:66-78, 1944.
9. Prado, J. M., Insausti, T. e Matera, R. F. — Contribución al estudio de las coccidio y paracoccidiomycosis del sistema nervioso. Arch. Neurocir., **3**:90-106, 1946.
10. Casiello, A. e Klass, R. L. — A propósito de una blastomycosis paracoccidióide a forma de granulia pulmonar y meníngica. Rev. Med. Rosario, **37**:748-768 (junho) 1947.
11. Sammartino, R. — Absceso cerebeloso por *Paracoccidioides brasiliensis*. Arch. Soc. Argent. Anat. Normal y Patol., **9**:360-368, 1947.
12. Ritter, F. H. — Tumor cerebral granulomatoso por paracoccidióide. A propósito de dois casos operados. Arq. Neuro-Psiquiat., **6**:352-359 (dezembro) 1948.
13. Lacaz, C. S., Assis, J. L. e Bittencourt, J. M. T. — Miseses do sistema nervoso. Arq. Neuro-Psiquiat., **5**:1-52 (março) 1947.
14. Benham, R. W. — Cryptococci: their identification by morphology and by serology. J. Infect. Dis., **57**:255-274 (novembro-dezembro) 1935.
15. Globus, J. H., Gang, K. M. e Bergman, P. S. — *Torula meningoencephalitis*. J. Neuropathol. a. Exper. Neurol., **10**:208-228 (abril) 1951.
16. Almeida, F. e Lacaz, C. S. — Mucose pelo *Cryptococcus neoformans*. An. Paulistas Med. e Cir., **42**:385-394 (novembro) 1941.

17. Almeida, F., Lacaz, C. S. e Monteiro Salles — Blastomicose do tipo Busse-Buschke. Segundo caso observado em São Paulo. An. Fac. Med. Univ. São Paulo, **20**:115-139, 1944.
18. Busscher, H. J., Scherer, J. e Thomas, F. — La méningite à *Torula*. Rev. Neurol., **70**:149-168 (agosto) 1938.
19. Stone, W. J. e Sturdivant, B. F. — Meningoencephalitis due to *Torula histolytica*. Arch. Int. Med., **44**:560-575 (outubro) 1929.
20. Anderson, G. C. — Fungous infections of the brain. Report of four cases. Arch. Surg., **42**:379-385 (fevereiro) 1941.
21. Fisher, A. M. — The clinical picture associated with infections due to *Cryptococcus neoformans* (*Torula histolytica*). Report of three cases with some experimental studies. Bull. Johns Hopkins Hosp., **86**:383-414, 1950.
22. Oliveira Ribeiro, D. — Nova terapêutica para a blastomicose. Publ. Méd. (São Paulo), **12**:36-54 (agosto) 1940.
23. a) Almeida, F., Lacaz, C. S. e Forattini, O. P. — Ação da sulfanilamida e seus derivados, in vitro, sobre o *Paracoccidioides brasiliensis*. Resenha Clín.-Cient., **15**:113-117 (1 março) 1946. b) Pellegrino, J. — Ação in vitro da sulfanilamida e seus derivados sobre o desenvolvimento do *Paracoccidioides brasiliensis* Almeida, 1929. Rev. Bras. Biol., **6**:73-83 (agosto) 1946. c) Freire, A. e Pellegrino, J. — Ação da sulfanilamida e derivados sobre o *Paracoccidioides brasiliensis*. An. Bras. Dermat. e Sif., **4**:270 (setembro) 1946.
24. Lacaz, C. S. — Associação de sulfadiazina e sulfamerazina no tratamento da blastomicose sul-americana. Níveis obtidos. Profilaxia dos acidentados. Hospital, **37**:689-708 (maio) 1950.
25. Almeida, F. — Vacina contra o granuloma paracoccidióidico. Fol. Clín. e Biol., **10**:195-197, 1938.
26. Lacaz, C. S. — O iodo no tratamento das micoses. An. Paulistas de Med. e Cir., **39**:379-399 (maio) 1940.
27. Shapiro, L. L. e Neal, J. B. — *Torula meningitis*. Arch. Neurol. e Psychiat., **13**:174-190 (fevereiro) 1925.
28. Warvi, W. N. e Rawson, R. W. — *Torula meningitis*. Arch. Int. Med., **69**:90-98 (janeiro) 1942.
29. Lewis, G. M. e Hopper, M. E. — An Introduction to Medical Mycology. The Year-book Publ. Inc., Chicago, 1943.
30. Jones, S. H. e Klinck, G. H. — *Torula histolytica* (*Cryptococcus hominis*) meningitis. Case report and therapeutic experiments. Ann. Int. Med., **22**:736-745 (maio) 1945.
31. Hamilton, L. C. e Thompson, P. E. — Treatment of cryptococcal meningitis with penicillin. Am. J. Dis. Child., **72**:334-342 (setembro) 1946.
32. Reilly, H. C., Schatz, A. e Waksman, S. A. — Antifungal properties of antibiotic substances. J. Bacteriol., **49**:585-594 (julho) 1945.
33. Robinson, H. J. — Streptomycin and streptothricin: the absorption, excretion and chemotherapeutic properties. Ann. N. York Acad. Sc., **48**:119-142 (27 setembro) 1946.
34. Walker, A. E., Johnson, H. C., Case, T. J. e Kollros, J. J. — Convulsive effects of antibiotic agents on the cerebral cortex. Science, **103**:116 (25 janeiro) 1946.
35. Whiffen, A. J. — The production, assay and antibiotic activity of actidione, an antibiotic from *Streptomyces griseus*. J. Bacteriol., **56**:283-291 (setembro) 1948.
36. Kuhn, I. R. — Growth and viability of *Cryptococcus hominis* at mouse and rabbit body temperature. Proc. Soc. Exper. Biol. e Med., **41**:573-574 (junho) 1939.
37. Willard, H. N. e Wolff, H. G. — Remission as a feature in torulosis. J. Nerv. e Ment. Dis., **112**:237-239 (setembro) 1950.