

# CISTO ARACNÓIDE DO TERCEIRO VENTRÍCULO

RELATO DE DOIS CASOS

WANDER MIGUEL TAMBURUS \*

MARIO BROCK \*\*

MANFRED WOLTER \*\*\*

Cistos aracnóides do sistema ventricular e das cisternas são raros. Hayashi e col.<sup>10</sup> resumem os 24 casos publicados por 13 autores. Até o presente 46 casos foram registrados. A maioria destes cistos causa sinais e sintomas de hipertensão intracraniana devido a aumento de seu volume<sup>1,2,16,18,19</sup>. Nos relatos mais antigos o diagnóstico foi feito mediante pneumoencefalografia e/ou angiografia cerebral. Em trabalhos mais recentes a tomografia axial computadorizada de crânio e considerada o método diagnóstico de escolha<sup>3,8,12,19</sup>. A mortalidade relativamente alta por cistos aracnóides (10-15%) parece ser devida a hérnia das amígdalas cerebelares<sup>1,9,11,17</sup>.

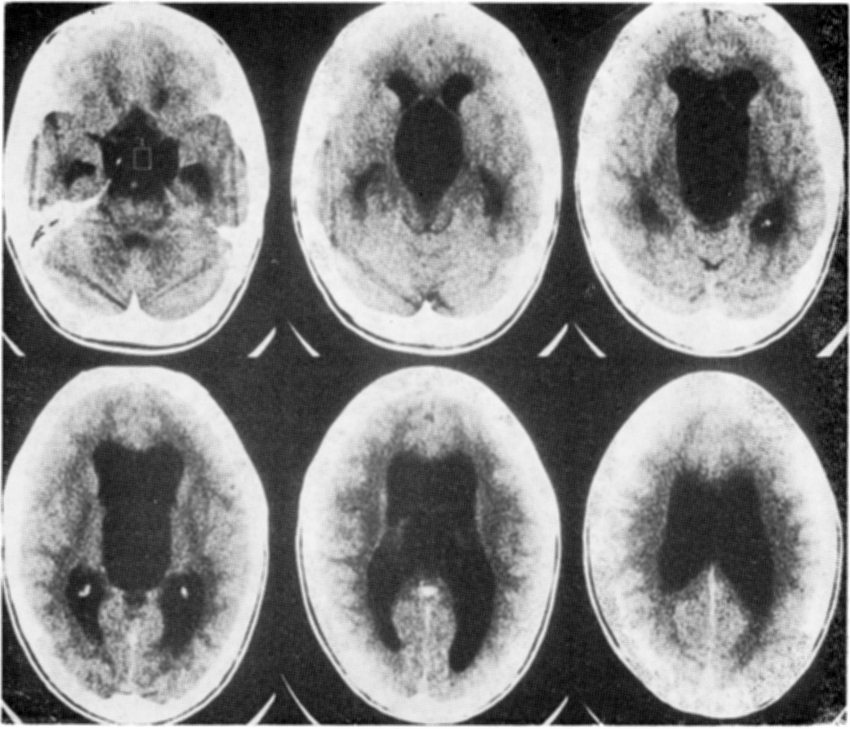
A raridade dos cistos aracnóides do terceiro ventrículo justifica, a nosso ver, registro destes dois casos, que permitem também aquilatar o valor diagnóstico da tomografia computadorizada, da angiografia cerebral e da tomografia de ressonância magnética nesta entidade mórbida.

## OBSERVAÇÕES

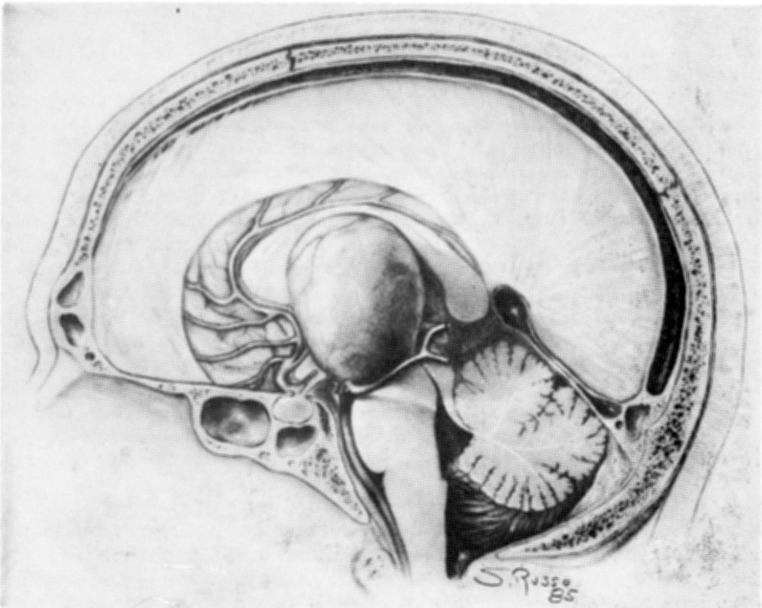
Caso 1 — R.M., paciente masculino com 20 anos de idade, foi admitido em 16-10-85 com cefaléia progressiva, náuseas e vômitos há 6 meses. O diagnóstico inicial foi de distúrbio gastro-intestinal abandonado após extensa investigação. Nessa ocasião, tomografia computadorizada de crânio mostrou hidrocefalia obstrutiva devida a processo expansivo ao nível de forame de Monro (Figs. 1 e 2). O exame neurológico revelou apenas nistagmo horizontal. A angiografia cerebral permitiu excluir tumor intraventricular cu malformação arteriovenosa e confirmou o diagnóstico de cisto intraventricular (Fig. 3). O paciente foi submetido a trepanação frontal em 18-10-85 com o intuito de puncionar o cisto e introduzir reservatório de Ommaya. O controle tomográfico mostrou, porém, que o catéter de punção havia deixado o cisto intacto. Ademais, o paciente desenvolveu meningite bacteriana, controlada por administração de antibióticos. A retirada do sistema foi acompanhada de melhora acentuada. O paciente teve alta a pedido em 30-10-85 e foi readmitido para abordagem direta da lesão em 11-11-85. Em 14-11-85 foi efetuada craniotomia osteoplástica parietal paramediana à direita e o cisto foi abordado por via transcalosa (M.B.), confirmando-se sua origem no terceiro ventrículo. O conteúdo do cisto era límpido. Sua membrana foi removida, com exceção de pequena porção que se encontrava aderida à parede do terceiro ventrículo. O exame histológico confirmou tratar-se de cisto aracnóide. No

---

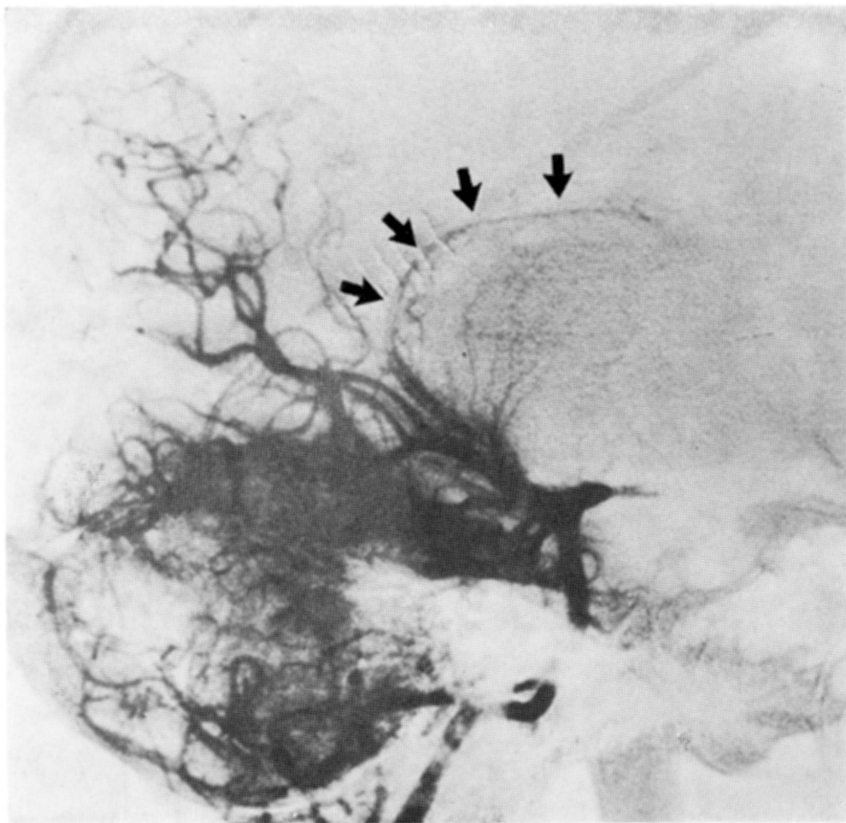
\* Fundação Universidade Estadual de Londrina e Neuroclínica, Londrina; \*\* Neurochirurgische Klinik, Universitätsklinikum Steglitz, Freie Universität Berlin; \*\*\* Neurochirurgische Abteilung, Schlossparkklinik, Berlin. *Agradecimento* — Os autores agradecem ao Dr. med. Sergio Russo, bolsista do Governo de Berlin na Clínica Neurocirúrgica da Universidade de Berlin, pela ilustração do presente trabalho.



*Fig. 1 — Caso 1: Tomografia axial computadorizada de crânio: hidrocefalia obstrutiva; cisto ao nível do terceiro ventrículo.*



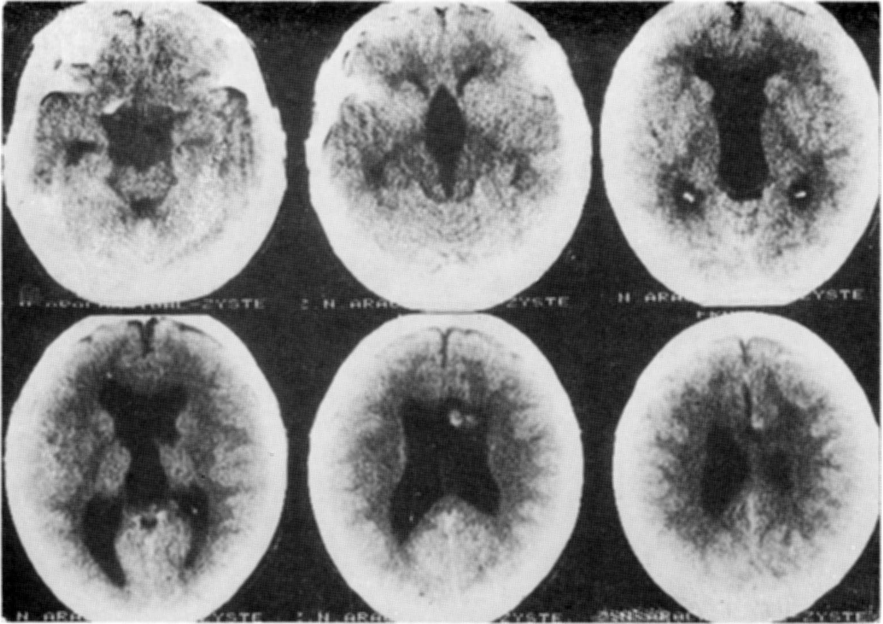
*Fig. 2 — Caso 1: Desenho esquemático mostrando o cisto do terceiro ventrículo.*



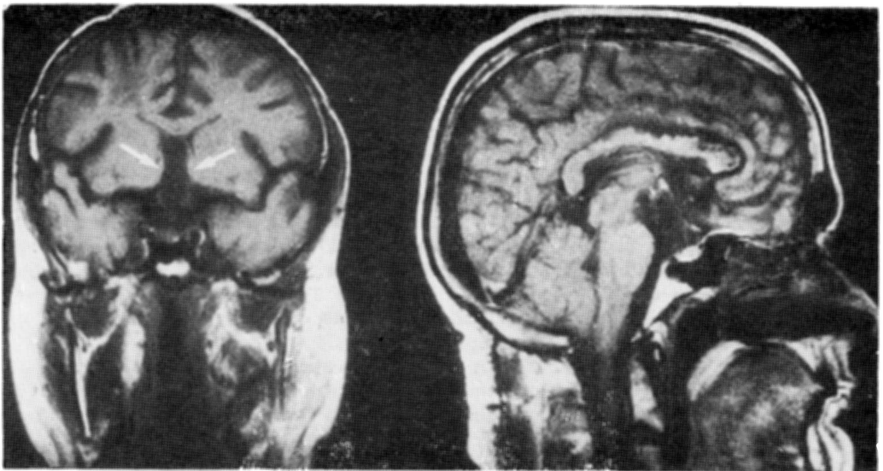
*Fig. 3 — Caso 1: Angiografia vertebral de perfil mostrando artéria ocróideia posterior medial e lateral distendidas.*

pós-operatório imediato o paciente apresentou distúrbios mentais transitórios, tendo alta em excelentes condições físicas e mentais. Controle tomográfico antes da alta hospitalar demonstrou diminuição do cisto (Fig. 4).

Caso 2 — K.K., paciente masculino com 46 anos de idade, foi inicialmente operado em 1955, 30 anos atrás. Na ocasião havia apresentado síndrome de hipertensão intracraniana, diminuição da acuidade visual e atrofia bilateral do nervo óptico. A ventriculografia foi então interpretada como indicativa de estenose do aqueduto, o que levou à realização de derivação ventriculo-cisternal de Torkildsen. Em 1973 o paciente sofreu duas crises convulsivas generalizadas, passando a tomar 300 mg de fenitoína por dia. No final de 1975 voltou a apresentar cefaléia progressiva e distúrbios do equilíbrio. Em 31-08-76 foi submetido a derivação ventriculo-atrial (Spitz-Holter) com diagnóstico de insuficiência da drenagem ventriculo-cisternal. Após alta hospitalar houve piora acentuada da cefaléia e baixa adicional da acuidade visual, sendo diagnosticado hematoma epidural à direita, operado em 4-10-76. Em 8-10-76 estava amaurotico. Nesta ocasião a tomografia computadorizada demonstrou hematoma subdural à direita operado em 16-10-76. Como a causa do hematoma fosse atribuída a descompressão excessiva, após a drenagem ventriculo-atrial, o sistema foi substituído por outro, de alta pressão. Dez anos depois, em 1985, o paciente voltou a notar inquietante dimi-



*Fig. 4 — Caso 1. Tomografia axial computadorizada de crânio: controle pós-operatório, com diminuição de volume do cisto de terceiro ventrículo.*



*Fig. 5 — Caso 2. Tomografia de ressonância magnética, em duas posições, confirmando a presença de um cisto ao nível do terceiro ventrículo.*

nuição da acuidade visual residual. Em 11-06-86 foi realizada nova tomografia computadorizada, sendo feito pela primeira vez o diagnóstico de cisto aracnóide do terceiro ventrículo. Este achado foi confirmado pela tomografia de ressonância magnética (Fig. 5). Em 12-06-86 o paciente foi submetido a craniotomia frontoparietal paramediana, através de incisão linear. O cisto foi aberto e a maior parte de sua parede removida por via transcalosa (MB). O exame histopatológico confirmou o diagnóstico. Este paciente também apresentou alterações mentais transitórias. O pós-operatório foi complicado por embolia pulmonar no quarto dia. Na ocasião da alta, 4 semanas após a ocorrência da embolia, o paciente se encontrava em excelentes condições físicas e mentais. A tomografia computadorizada de controle (Fig. 6) confirmou o sucesso do tratamento.

#### COMENTARIOS

A hipótese de meningocele interna, proposta na publicação de Di Rocco e col.<sup>3</sup>, em 1979, poderia ser aceita como explicação de cisto aracnóide do terceiro ventrículo e adjacências. Para aumento de volume destes cistos Dyck e Gruskin<sup>4</sup> propõem três mecanismos: 1. diferença de pressão osmótica entre o conteúdo dos cistos e líquido cefalorraqueano (LCR); 2. presença de tecido ependimário secretor na parede do cisto; 3. presença de um "sistema valvular" na membrana da parede do cisto, permitindo a entrada de LCR mas não sua saída. Hayashi e col.<sup>10</sup> acreditam que o primeiro mecanismo seja o mais plausível. Go e col.<sup>7</sup> realizaram estudo pormenorizado destes cistos com a ajuda de microscopia eletrônica, demonstrando que as células do seu interior apresentam microvilosidades e que seu citoplasma contém corpos multivesiculares, vesículas pinocitóticas e vacúolos. As células são ligadas por conexões semelhantes às desmossômicas e algumas vezes apresentam membrana basal incompleta. Baseados nesses achados, consideram que o crescimento desses cistos pode ser atribuído, principalmente, à capacidade secretória de suas células.

Com o advento da tomografia axial computadorizada de crânio e da tomografia de ressonância magnética, tornou-se mais fácil o diagnóstico dos cistos do terceiro ventrículo e adjacências, assim como seu tratamento. A abordagem transcalosa, utilizada em substituição à transcortical, mostra-se conveniente. Jeeves e col.<sup>13</sup> relataram as consequências funcionais da remoção de tumores intraventriculares por incisão e abertura ao nível de corpo caloso. Foram observados transtornos mentais transitórios em todos os pacientes operados por eles. A abordagem direta dos cistos aracnóides, através de craniotomia osteoplástica parietal, paramediana, transcalosa, com o estabelecimento de ampla comunicação com o sistema ventricular pela remoção das partes da membrana não aderente às paredes ventriculares, parece constituir o tratamento de escolha

#### RESUMO

Foram atendidos no Departamento de Neurocirurgia da Universidade de Berlim, nos anos de 1985 e de 1986, dois casos de cisto aracnóide do terceiro ventrículo, ambos submetidos com sucesso a tratamento cirúrgico. São eles registrados neste artigo. Os cistos aracnóides do sistema ventricular e das cisternas são raros. Até o momento tinham sido registrados 46 casos na literatura. A tomografia axial computadorizada e a tomografia de ressonância magnética tornaram fácil o diagnóstico desta entidade, como se verifica nos casos registrados.

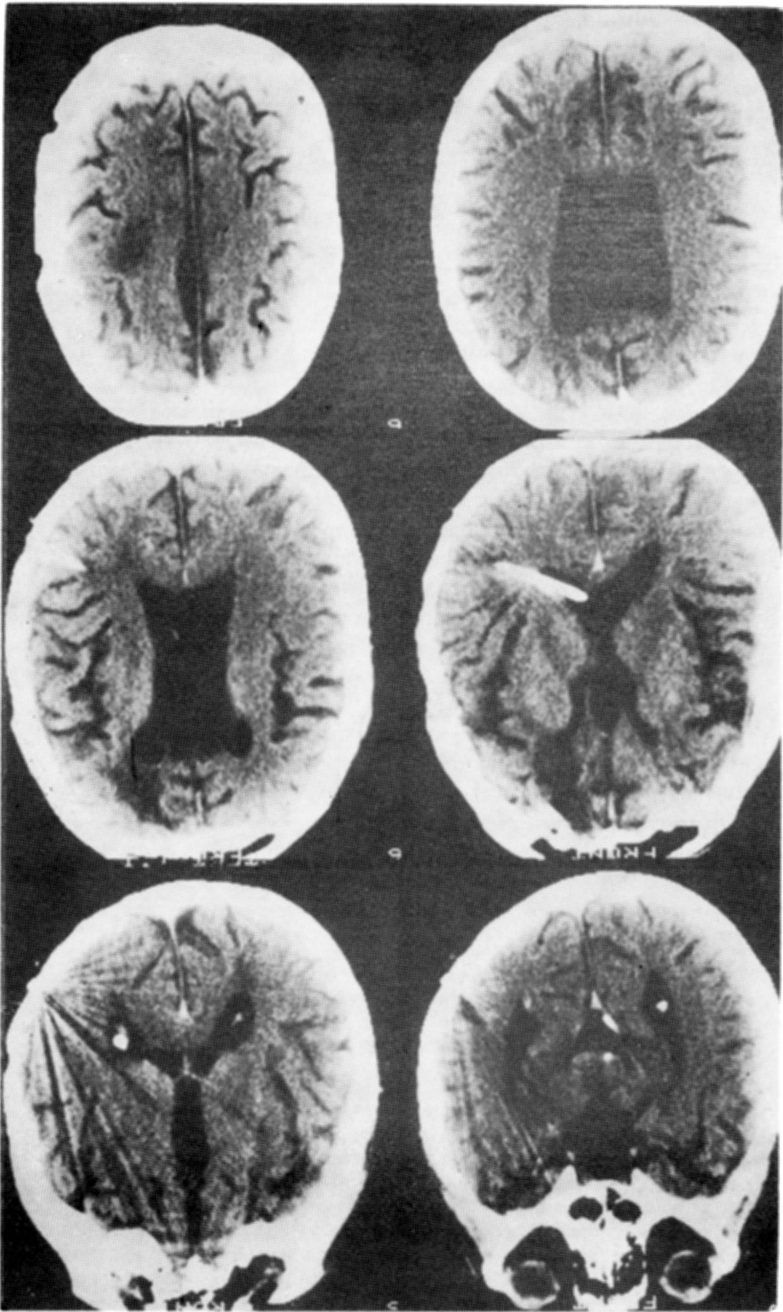


Fig. 6 — Caso 2. Tomografia axial computadorizada de crânio: controle pós-operatório.

## SUMMARY

*Arachnoid cyst of the third ventricle: report of two cases.*

In 1985 and 1986 the Department of Neurosurgery of the University of Berlin treated two cases of arachnoid cysts of third ventricle, both of which were successfully dealt with surgically. They are reported in this paper. Arachnoid cysts from ventricular system and cisterns are rare. Up to now 46 cases have been reported in the specialized literature. The computerized tomography and magnetic resonance make diagnosis easier, as shown through the cases reported.

## REFERÊNCIAS

1. ALEXANDER, E.Jr. — Benign subtentorial supracollicular cyst as cause of obstructive hydrocephalus. *J. Neurosurg.* 10:317, 1953.
2. BENTON, J.W.; NELLHAUS, G.; HUTTENLOCHER, P.R. — The bobblehead doll syndrome: report of a unique truncal tremor associated with third ventricular cyst and hydrocephalus in children. *Neurology* 16:725, 1966.
3. DI ROCCO, C.; DI TRAPANI, G. & IANNELLI, A. — Arachnoid cyst of the fourth ventricle and «arrested» hydrocephalus. *Surg. Neurol.* 12:467, 1979.
4. DYCK, P. & GRUSKIN, P. — Supratentorial arachnoid cysts in adults. *Arch. Neurol.* 34:276, 1977.
5. DVORAK, M. & ZAPLETAL, B. — Operative Heilung einer Zyste der Cisterna Ambiens. *Zentralbl. Neurochir.* 26:143, 1965 .
6. FARIS, A., BALE, G.F., CANNON, B. — Arachnoid cyst of the third ventricle with precocious puberty. *South. med. J.* 64:1139, 1971.
7. GO, K.G.; HOUTHOFF, H.J.; BLAAUN, E.H.; STOKROOS, I. & BLAAUN, G. — Morphology and origin of arachnoid cysts: scanning and transmission electron microscopy of three cases. *Acta Neuropathol. (Berlin)* 44:57, 1978.
8. GOC, J.L. & AL-MEFTY, O. — Suprasellar arachnoid cysts: an extension of the membrane of Lilliequist. *Neurosurgery* 7:615, 1980.
9. HUCKMAN, M.S.; DAVIS, D.O. & COXE, W.S. — Arachnoid cyst of the quadrigeminal cistern: case report. *J. Neurosurg* 32:367, 1970.
10. HAYASHI, T.; KURATOMI, A. & KURATOMO, S. — Arachnoid cyst of the quadrigeminal cistern. *Surg. Neurol.* 14:267, 1980.
11. KATAGIRI, A. — Arachnoid cyst of the cisterna ambiens: report of two cases. *Neurology* 10:783, 1960.
12. LOURIE, H. & BERNE, A.S. — Radiological and clinical features of an arachnoid cyst of the quadrigeminal cistern. *J. Neurol. Neurosurg. Psychiat.* 24:374, 1961.
13. JEEVES, M.A.; SIMPSON, D.A. & GEFFEN, G. — Functional consequences of the transcalsal removal of intraventricular tumors. *J. Neurol. Neurosurg. Psychiat.* 42:134, 1979.
14. JENSEN, H.P.; PENDL, G. & GOERKE, W. — Head bobbing in a patient with a cyst of the third ventricle. *Child's Brain* 4:235, 1978.
15. MAYHER, W.E., III & GINDIN, R.A. — Head bobbing associated with third ventricular cysts. *Arch. Neurol* 23:274, 1970.
16. MURALI, R.; EPISTEIN, F. — Diagnosis and treatment of suprasellar arachnoid cyst: report of three cases. *J. Neurosurg* 50:515, 1979.
17. NOETZEL, H. — Arachnoidal cyst in der Cisterna ambiens. *Zentralbl. Neurochir.* 5:251, 1940.
18. OBENCHAIN, T.G. & BECKER, D.P. — Head bobbing associated with a cyst of the third ventricle: case report. *J. Neurosurg* 37:457, 1972.
19. THOMPSON, R.K. — Cystic cerebellar arachnoiditis. *J. Neurosurg.* 3:461, 1980.