

OCLUSIÓN ESPONTÁNEA DE MALFORMACIÓN ARTERIOVENOSA CEREBRAL PARCIALMENTE EMBOLIZADA

Reporte de dos casos

Alejandro Torrico T.¹, José Tevah C.²

RESUMEN - *Objetivo:* Mostrar dos casos de oclusión espontánea de remanente malformativo previamente embolizado y analizar sus probables causas. *Método:* Revisión retrospectiva de pacientes con malformaciones arteriovenosas cerebrales (MAV) embolizadas entre Enero de 1999 y Agosto de 2005 en nuestra institución y análisis de dos casos de oclusión de MAV remanentes. *Resultados:* Se presentan dos casos de MAV tratadas por vía endovascular, con remanentes del nido malformativo post-embolización, que posteriormente en controles angiográficos presentan desaparición completa de las lesiones sin mediar otro tratamiento. *Conclusión:* La oclusión espontánea de un remanente arteriovenoso es un hecho infrecuente. Se discuten diversos mecanismos relacionados.

PALABRAS CLAVE: malformación arteriovenosa cerebral, embolización, oclusión espontánea.

Spontaneous occlusion of previously cerebral embolized residual arteriovenous malformation: report of two cases

ABSTRACT - *Objective:* To report two cases of spontaneous occlusion of residual malformations that had previously been embolized and to analyze their probable causes. *Method:* Retrospective review of patients with embolized arteriovenous malformations (AVMs) between January 1999 and August 2005 in our institution and analysis of two cases of occlusion in residual AVMs. *Results:* Two cases of AVMs that received endovascular treatment and had post-embolization residual nidus malformation, which in later angiographic controls showed a complete disappearance of the lesions without other treatment. *Conclusion:* The spontaneous occlusion of residual arteriovenous malformations is an infrequent occurrence. Several related mechanisms are discussed.

KEY WORDS: cerebral arteriovenous malformation, embolization, spontaneous occlusion.

Las malformaciones arteriovenosas cerebrales (MAV) son una entidad causante de manifestaciones neurológicas, relativamente rara. Se trata de una malformación vascular que puede manifestarse como déficit neurológico focal, crisis convulsivas, hemorragia cerebral o cursar asintomática. El riesgo de sangramiento se ha estimado entre 2 a 4% anual^{1,2}. Las modalidades de tratamiento empleados para ésta enfermedad son: la resección quirúrgica, la radiocirugía y la terapia endovascular. Esta última ha cobrado relevancia por ser un tratamiento accesible con morbimortalidad baja y aplicable a gran parte de las malformaciones, e incluso a aquellas que por su tamaño o localización son complejas o no susceptibles de tratamiento por otras modalidades

terapéuticas³⁻⁵.

La oclusión espontánea de una MAV es un hecho infrecuente; pero existen reportes en la literatura en revisiones retrospectivas. Para explicar este hecho, se han encontrado varios factores y propuesto diferentes mecanismos, como tipo de drenaje venoso, antecedente de hemorragia previa, tamaño del nido, fenómenos trombóticos⁶⁻¹⁰. Sin embargo la oclusión de una MAV remanente luego de un tratamiento previo es un hecho escasamente reportado. Abdulrauf reportó 2 casos de oclusión de MAV remanente (demostrada por angiografía postoperatoria) luego de resección quirúrgica y otros cuatro casos con oclusión espontánea en pacientes sin tratamiento previo⁶.

Se presentan dos casos de pacientes tratados por

Departamento de Radiología, Hospital Clínico Pontificia Universidad Católica de Chile, Santiago, Chile: ¹Médico Residente; ²Medico Profesor Auxiliar.

Received 7 November 2005, received in final form 24 March 2006. Accepted 28 April 2006.

Dr. José Tevah C. - Departamento de Radiología - Hospital Clínico Pontificia Universidad Católica de Chile - Marcoleta # 367 Piso 2 - 6510260 Santiago - Chile. E-mail: jtevah@med.puc.cl

vía endovascular, en el Hospital Clínico de la Universidad Católica de Chile, con remanente del nido malformativo demostrado después de las sesiones de embolización y que luego de 28 meses en el caso 1, y 6 meses en el caso 2 presentan en el control angiográfico desaparición completa de la lesión. Se revisa la literatura, los mecanismos y factores asociados.

Durante el periodo comprendido entre Enero de 1999 y Agosto de 2005, se trataron por vía endovascular 145 pacientes con malformaciones arteriovenosas cerebrales en el Hospital Clínico de la Pontificia Universidad Católica de Chile. Se revisa la historia clínica y los exámenes angiográficos de dos pacientes en los que se presenta desaparición de la malformación remanente, en controles posteriores.

Casos

Caso 1 - Hombre de 39 años de edad, de raza blanca sin

MÉTODO

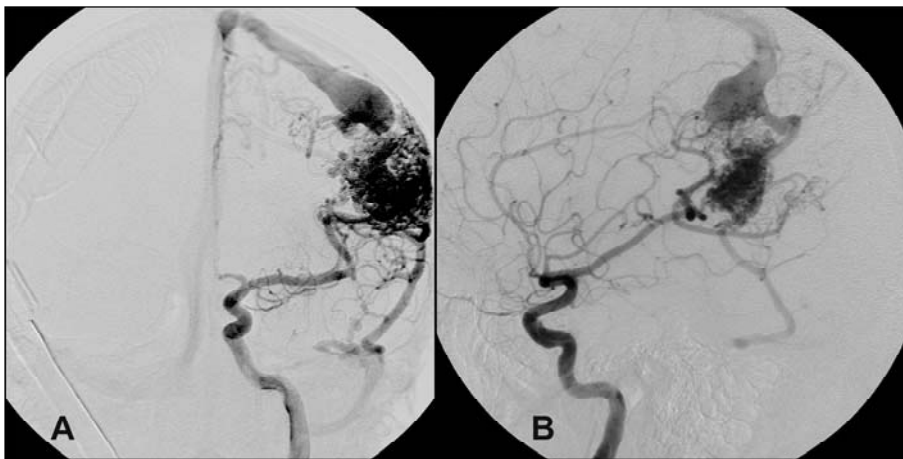


Fig 1. Caso 1. Angiografía con sustracción digital AP (A), lateral (B), que muestran la presencia de una malformación arteriovenosa alimentado por varias ramas de ACA y ACM con la presencia de una gran vena que drena al Seno longitudinal superior y otra inferior menos voluminosa.

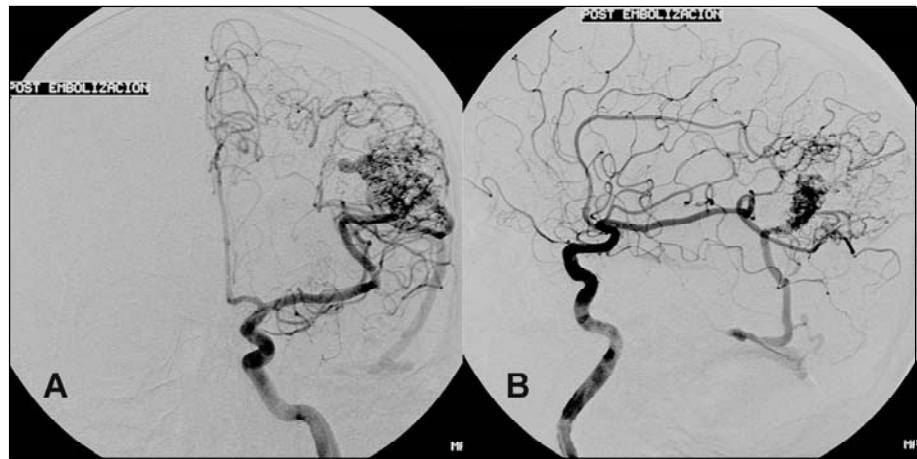


Fig 2. Caso 1. Angiografía luego de la embolización (vista AP y lateral). Nótese la ausencia de la vena de drenaje superior y la reducción del tamaño del nido arteriovenoso, con persistencia de la vena de drenaje inferior.

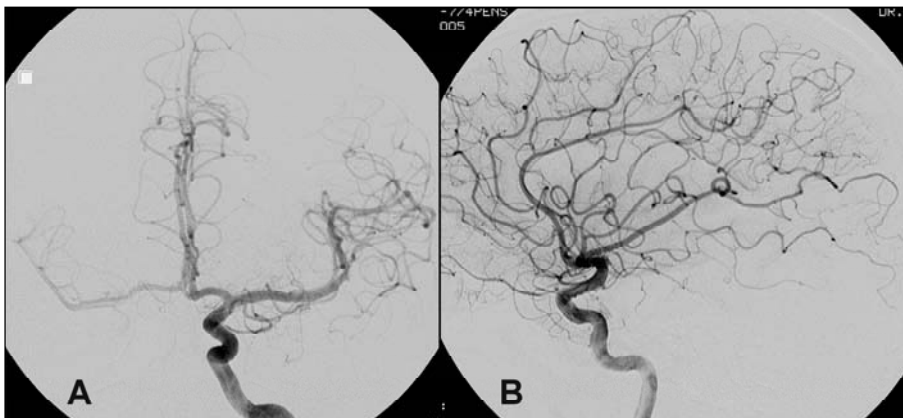
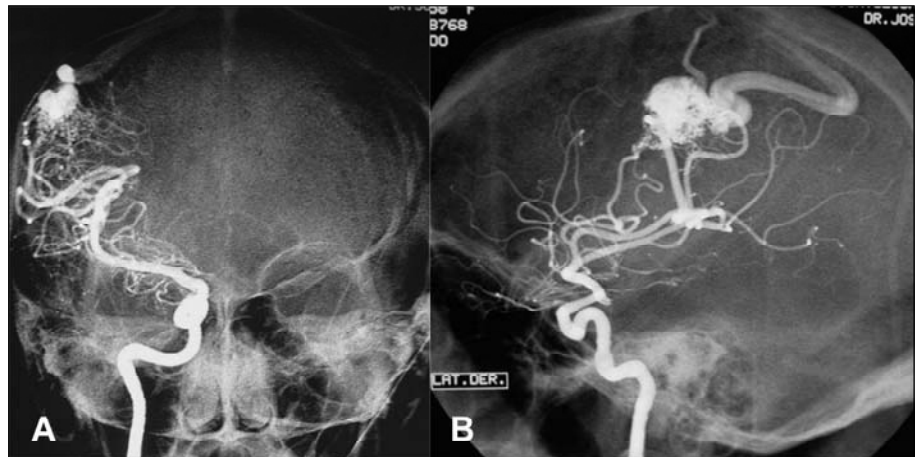


Fig 3. Caso 1. Angiografía luego de 28 meses luego de la primera embolización. Se observa ausencia completa de la lesión. Vista AP (A) y lateral (B).

Fig 4. Caso 2. Angiografía cerebral que muestra una malformación arteriovenosa frontal derecha, AP (A) y lateral (B) con drenaje cortical hacia seno longitudinal superior.



antecedentes mórbidos que se presenta con dos episodios de crisis tónico clónicas generalizadas con relajación de esfínteres. El estudio de RNM de cerebro sugiere una MAV cerebral parietal rolándica izquierda sin signos de hemorragia. La angiografía cerebral (Fig 1) confirma la presencia de una MAV con un nido de aproximadamente 35 por 25 milímetros (mm), alimentada por aferencias provenientes de ramas de la arteria cerebral media, anterior y posterior, con drenaje múltiple hacia seno longitudinal superior y seno transversal ipsilateral. Luego del procedimiento de embolización con Hystoacril® diluido con Lipiodol® al 25%, se puede apreciar la disminución del tamaño del nido arteriovenoso y desaparición de la vena de drenaje superior. En una segunda sesión de embolización realizada luego de 4 meses se utilizó Onyx® 18 (Micro Therapeutics, Inc), un copolímero de etileno vinil alcohol disuelto en un solvente orgánico dimetil sulfoxido (dimethyl sulfoxide - DMSO). Luego del procedimiento (Fig 2) se observa mayor reducción del tamaño del nido en su porción más anterior con visualización de una vena de drenaje única, quedando un residuo malformativo en el aspecto más posterior del nido inicial de aproximadamente 12 por 10 mm. El paciente posteriormente no asiste a los controles médicos. Luego de dos años y cuatro meses después de la primera embolización se constata la desaparición angiográfica completa de la lesión vascular (Fig 3).

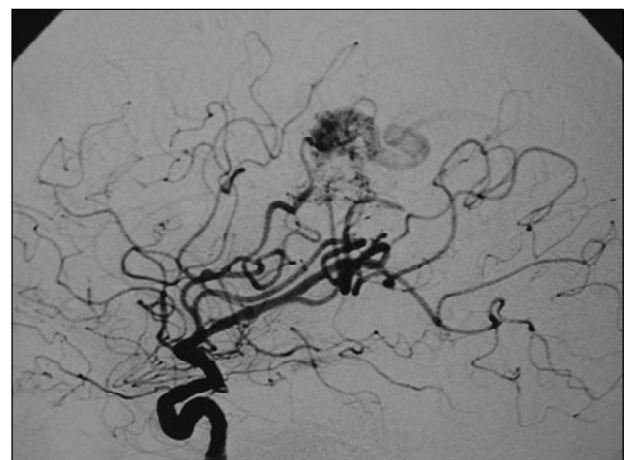


Fig 5. Caso 2. Vista lateral de la angiografía, luego de la embolización que muestra una reducción del tamaño del nido arteriovenoso.

Caso 2 - Mujer de 42 años previamente sana, de raza blanca, que presenta un hematoma pequeño fronto parietal cortical derecho, lo cual genera una disartria. El estudio angiográfico pone en evidencia la presencia de una mal-

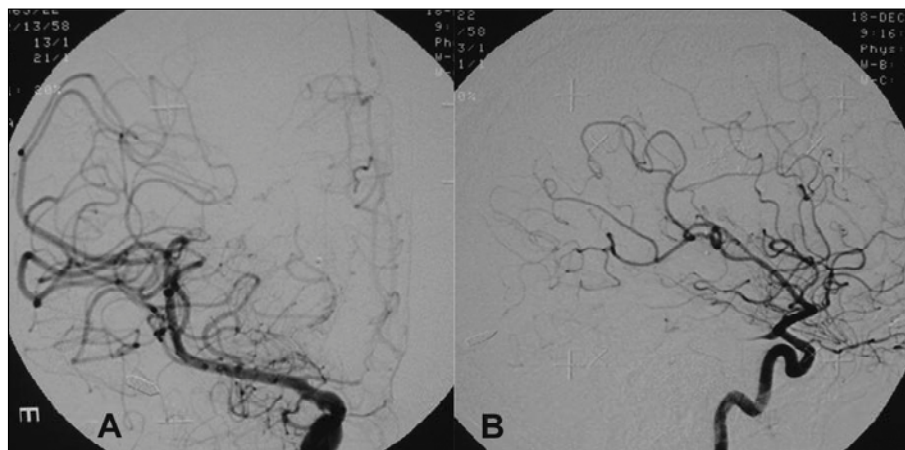


Fig 6. Caso 2. En un control previo a radiocirugía se observa ausencia de la lesión, vista AP (A) y lateral (B).

formación arteriovenosa rolándica derecha con aferencias arteriales provenientes de ramas frontales y parietales de la arteria cerebral media, y con un drenaje cortical al seno longitudinal superior. El nido medía aproximadamente 25 mm en su eje máximo (Fig 4). La paciente fue sometida a dos sesiones de embolización con Hystoacril® al 25 y 33% con un intervalo de 4 meses, sin complicaciones. Posterior a estas sesiones quedaba un residuo malformativo en el aspecto superior con opacificación de la vena de drenaje (Fig 5). La paciente al cabo de 6 meses concurrió a realizarse un tratamiento de radiocirugía. El control angiográfico para la programación del "target" mostró la desaparición del nido malformativo, así como también de la vena de drenaje (Fig 6). Un control angiográfico al cabo de un año muestra estabilidad en la curación total de dicha MAV.

DISCUSIÓN

La oclusión espontánea, completa o incompleta, de una MAV es un acontecimiento infrecuente, su incidencia exacta es desconocida; pero algunos la han estimado entre 1 a 3% aproximadamente^{6,11}. En la revisión de la literatura realizada por Krapf et al.⁷ publicada el año 2001, existían cerca de 50 casos reportados, de los cuales 29 estaban descritos en adultos. En 20 de éstos estaba presente el antecedente de hemorragia; 18 con hematoma intracerebral y dos descritos con hemorragia subaracnoidea. Otros cuatro descubiertos a raíz de crisis epilépticas, cuatro por cefalea y un hallazgo incidental. El intervalo de tiempo entre el diagnóstico inicial y la constatación de la desaparición angiográfica de la lesión fue ampliamente variable: entre 3 meses y 21 años^{2,6}.

Se han propuesto varios mecanismos que puedan explicar este acontecimiento, como la presencia de arteriosclerosis que determine una mayor predisposición a la trombosis intraluminal¹⁰ dando entonces lugar a regresión de la lesión. Dyck⁹ atribuyó la presencia de trombosis del nido al flujo turbulento determinado por la tortuosidad de los vasos; Lakke propone la presencia de fenómenos glióticos en el interior del nido y su alrededor por la presencia de una hemorragia previa. Este hecho determinaría fenómenos cicatrizales, la angulación y posterior oclusión de los vasos malformados. También se ha propuesto la presencia de un sólo vaso aferente como factor asociado a la desaparición de la lesión, éste hecho sin embargo estaba presente en sólo el 17% de los casos de Abdulrauf. Otros proponen como factor etiológico fenómenos embólicos arterioarteriales^{13,14} o en pacientes con cardiopatías, placas ateromatosas, u originados menos probablemente en aneurismas de las arterias

aferentes. Menos frecuentemente se ha demostrado trombosis de grandes arterias proximales a la lesión, con preservación del nido lesional, alimentándose éste por colaterales⁸.

Algunos autores han propuesto la presencia de una vena de drenaje única, como factor predisponente a la trombosis y posterior desaparición angiográfica de la lesión^{6,13,15}. Abdulrauf encontró éste hecho en el 86% de los casos reportados en la literatura y en el 100% de sus seis casos. Cellerini¹¹ también describe esta particularidad en tres de sus cuatro casos reportados de MAV embolizadas. La presencia de una única vena de drenaje determinaría un fenómeno de éstasis y consecuente trombosis al interior de la MAV produciendo su exclusión completa de la circulación. La obstrucción podría facilitarse por efecto mecánico (presencia de sangrado o hematoma), trombosis, fenómenos embólicos o factores relacionados con el huésped como estados hipercoagulables; la obstrucción de una sólo vena de drenaje sería entonces considerablemente más factible que en una MAV con drenaje múltiple.

La presencia de hemorragia que llevó al diagnóstico de la lesión está presente en el 71% de los casos revisados por Abdulrauf en la literatura⁶; sin embargo el antecedente de sangrado antes de la desaparición de la lesión está presente en pocos casos⁶ y tampoco está presente en el caso presentado.

El tamaño también es un factor que podría incidir en la probabilidad de oclusión de una MAV, en la mayor parte de los casos reportados se tratan de lesiones menores a 6 cm^{6,11,16,17}, (como es el caso de los pacientes presentados) y sólo se encontraron dos nidos mayores de 6 cm.

La desaparición de una MAV residual luego de una embolización parcial, es un hecho poco reportado en la literatura. Cellerini¹¹ describe cuatro casos de desaparición de las lesiones en controles angiográficos, de un total de 76 pacientes embolizados (5,3%) y propone que luego de una embolización parcial puede desencadenarse un fenómeno de trombosis progresiva del drenaje venoso, que determinaría cambios en el patrón hemodinámico de la MAV y trombosis retrógrada del nido arteriovenoso, en un fenómeno que ha llamado remodelamiento de flujo.

En el caso 1 luego de la primera embolización se puede apreciar la disminución del tamaño del nido arteriovenoso y desaparición de la vena de drenaje superior. El hecho de reducir el nido arteriovenoso

junto a la reducción del número de aferencias y sobretudo el drenaje venoso a una sola vena, podría determinar que la malformación esté sometida a factores diferentes al de su situación previa a la embolización; de tal forma que la malformación se transforma en una lesión similar a los casos reportados por Abdulrauf (una MAV pequeña y con drenaje único). Estos cambios pueden condicionar entonces modificaciones en la anatomía de la lesión y consecuentemente cambios hemodinámicos, como disminución de flujo y estasis; que en algunos casos concluyen en la trombosis del nido malformativo y por lo tanto su exclusión de la circulación. Sin embargo se debe distinguir ausencia angiográfica de la lesión de su desaparición total; pues éste puede estar excluido de la circulación, y por tanto de la visualización angiográfica; pero permanecer físicamente patente. Este hecho ha sido descrito en pocas oportunidades^{6,18,19} como malformaciones con desaparición espontánea y reaparición posterior. Este hecho parece ser extremadamente raro, a la luz de su excepcional hallazgo en la literatura disponible. No obstante en caso de desaparición espontánea de una lesión, es aconsejable realizar una angiografía de control en un tiempo prudente.

En conclusión, la oclusión espontánea de una MAV previamente embolizada es un suceso infrecuente, aunque se han propuesto varios mecanismos como el antecedente de hemorragia, tamaño del nido o la presencia de una vena de drenaje única para explicar éste acontecimiento, el papel exacto de éstos no está claro.

REFERENCIAS

1. Wilkins RH. Natural history of intracranial vascular malformations: a review. *Neurosurgery* 1985;16:421-430.
2. Hook O, Johanson C. Intracranial arteriovenous aneurysms: a follow-up study with particular attention to their growth. *Arch Neurol Psychiatry* 1958; 80:39-54.
3. Tevah J, Huete I. Endovascular treatment of cerebral AVMs with a new material: Onyx. Partial results. *Interventional Neuroradiol* 2005;11:165-170.
4. Picard L, Bracard S, Anxionnant R, Lebedinsky A, Finitis S. Brain AVM embolization: retrospective study concerning 728 patients followed between 1984 and 2004. *Interventional Neurorad* 2005;11:45-50.
5. Raymond J, Iancu D., Weill A. Embolization as one modality in a combined strategy for the management of cerebral arteriovenous malformations. *Interventional Neuroradiol* 2005;11:57-62.
6. Abdulrauf SI, Malik GM, Awad IA. Spontaneous angiographic obliteration of cerebral arteriovenous malformations. *Neurosurgery* 1999;44:280-287.
7. Krapf H, Siekmann R, Freudenstein D, Kuker W, Skalej M. Spontaneous occlusion of a cerebral arteriovenous malformation: angiography and MR imaging follow-up and review of the literature. *Am J Neuroradiol* 2001;22:1556-1560.
8. Enam SA, Malik GM. Association of cerebral arteriovenous malformations and spontaneous occlusion of major feeding arteries: clinical and therapeutic implications. *Neurosurgery* 1999;45:1105-1111.
9. Dyck P. Spontaneous thrombosis of an arteriovenous malformation. *Neurosurgery* 1977; 1: 287-290.
10. Sasaki U, Itagaki T, Shimizu H, Takahashi M. Almost complete regression of cerebral arteriovenous malformation: report of a case [in Japanese]. *No Shinkei Geka* 1976;4:175-181.
11. Cellerini M, Mangiatico S, Villa G, Ammannati F, Giordano GP. Disappearance of cerebral arteriovenous malformations after partial endovascular embolisation: four cases with follow-up. *Neuroradiology* 2003; 45:916-920.
12. Crawford PM, West CR, Chadwick DW, Shaw MD. Arteriovenous malformations of the brain: natural history in unoperated patients. *J Neurol Neurosurg Psychiatry* 1986;49: 1-10.
13. Omojola MF, Fox AJ, Viñuela FV, Drake CG. Spontaneous regression of intracranial arteriovenous malformations: report of three cases. *J Neurosurg* 1982;57:818-822.
14. Hamada J, Yonekawa Y. Spontaneous disappearance of a cerebral arteriovenous malformation: case report. *Neurosurgery* 1994;34:171-173.
15. Pasqualin A, Vivenza C, Rosta L, Scienza R, Da Pian R, Colangeli M. Spontaneous disappearance of intracranial arteriovenous malformations. *Acta Neurochir (Wien)* 1985;76:50-57.
16. Nehls DG, Pittman HW. Spontaneous regression of arteriovenous malformations. *Neurosurgery* 1982;11:776-780.