
**ALTERAÇÕES NUCLEARES E NUCLEOLARES NAS PANENCEFALITES
SUBAGUDAS ESCLEROSANTES**

ALEXANDRE ALENCAR *

Sòmente nos últimos anos as alterações nucleolares têm despertado a curiosidade dos pesquisadores. O interesse por esta estrutura começou, praticamente, com os trabalhos de Gaspersson¹² e de Hydén¹⁴, ao demonstrarem sua íntima relação com a síntese de ribonucleoproteínas pela célula. Variações no tamanho do nucléolo, bem como sua duplicação em relação a estudos funcionais diversos foram relatadas. Os estudos foram feitos, em sua maior parte, em material experimental, sendo as conclusões aplicadas posteriormente à compreensão de estados patológicos, notadamente em relação à célula nervosa.

Nas descrições clássicas sobre a célula nervosa⁴² são freqüentes as referências a nucléolos, de grande porte e vacuolizados, embora não façam os autores qualquer consideração sobre a sua significação. Após os trabalhos de Gaspersson¹² e Hydén¹⁴ começou-se a interpretar as variações morfológicas observadas como traduções de estados funcionais. De grande importância foram as publicações de Love e col.^{17, 19, 20, 23} vulgarizando técnicas para a evidenciação de 9 tipos diversos de ácidos nucléicos²². A fácil evidenciação dos nucleolinos (L. Agassis, citado por Love e Bharadwaj¹⁷) e suas variações com estados funcionais tiveram grande importância. Esta técnica, aliada às tradicionais, mostrou ser o nucléolo mais do que um simples detalhe de ordem morfológica. A aplicação da técnica de coloração com azul de toluidina e molibdato de amônio (TBM) e de outras que serão relatadas oportunamente a material proveniente de certas formas de encefalites subagudas nos levou a verificações que constituem motivo da presente comunicação.

* Chefe da Secção de Neuropatologia do Instituto de Neurologia da Universidade Federal do Rio de Janeiro (Prof. Deolindo Couto); Chefe da Secção de Anatomia Patológica do Instituto Oswaldo Cruz.

MATERIAL E MÉTODOS

Nosso material, parte já publicado¹ e parte inédito, consta do estudo do parênquima nervoso de quatro casos de encefalite subaguda do tipo Dawson, três de leucoencefalite subaguda esclerosante do tipo Van Bogaert e três de panencefalite nodular de Pette-Döring. Do material, fixado em formol neutro a 10% e incluído em parafina, foram feitos cortes com 5 a 10 micra de espessura; a este material foram aplicadas as técnicas do TBM, do cresil-violeta e de Brachet⁷, além da coloração rotineira pela hematoxilina-eosina e pelo tricrômico de Gomori. O material cortado em congelação com a espessura de 25 micra foi impregnado pelo método do carbonato de prata de Rio Hortega (dupla impregnação). Usamos preferencialmente cortes de medula espinal ao nível dos intumescimentos cervical e lombar, bem como de bulbo raqueano. As alterações foram encontradas principalmente nos grandes motoneurônios bulbomedulares, embora possam também ser observadas nos neurônios corticais.

RESULTADOS

A) *Polioencefalite subaguda de Dawson e leucoencefalite subaguda esclerosante de Van Bogaert* — O núcleo celular aparece como formação vesicular, com nucléolo único, no centro do carioplasma, cercado de grânulos de cromatina geralmente muito finos, havendo apenas um ou outro mais volumoso (Fig. 1). O primeiro indício de que o metabolismo celular foi afetado é constituído pelo aumento de volume dos grânulos de cromatina, podendo, ou não, ocorrer pequena cariólise. Lentamente começam a rarear os finos grânulos cromatínicos, persistindo apenas os mais volumosos ao mesmo tempo em que, no centro do núcleo, condensa-se um corpúsculo arredondado, acidófilo, de dimensões iguais ou menor que as do nucléolo, cercado por um halo claro, deslocando o nucléolo e tornando-o excêntrico. A inclusão, cercada pelo halo claro, torna-se cada vez maior, deslocando o nucléolo e acolando-o à membrana nuclear. A esta altura a membrana nuclear pode tornar-se irregular, pela diminuição do conteúdo cromatínico do núcleo, persistindo apenas os grânulos mais volumosos de cromatina.

As inclusões são acidófilas, Feulgen e Brachet negativas, mostrando não conterem ácidos nucleicos. Nisto se diferenciam de inclusões semelhantes, vistas em células de cultura de tecido e produzidas pelo vírus de herpes simples, que, de acordo com as observações de Love e Wildy²⁴, mostram partículas Feulgen positivas em sua estrutura. Os grânulos grosseiros e volumosos de cromatina podem ser aglomerados de ácido desoxirribonucleico (DNA) do próprio núcleo celular ou aglutinados de partículas virais ainda não incorporadas à inclusão, admitindo-se ser esta última um verdadeiro conglomerado de partículas elementares, como foi visto com microscopia eletrônica. O nucléolo pode ser de tamanho normal ou mostrar-se hipertrofiado. A coloração pelo TBM (Fig. 2) mostra que ocorre uma anisonucleolinose moderada, não havendo extrusão de nucleolinos, a não ser excepcionalmente. As partículas perinucleolares são grânulos de cromatina grosseiros, Feulgen positivos, mostrando o seu conteúdo em DNA. Pesquisas recentes realizadas com microscopia eletrônica mostraram que as inclusões são aglutinados de partículas virais. Trata-se de um pseudomixovírus do grupo do vírus do sarampo.

B) *Panencefalite subaguda nodular de Pette-Döring* — Inicialmente o núcleo celular torna-se mais escuro (Fig. 3), devido a aumento do número de grânulos de cromatina, podendo haver, ou não, moderada cariólise. Em seguida aparecem grânulos volumosos de cromatina, Feulgen positivos, ao mesmo tempo que rareiam os grânulos cromatínicos menores, tomando o núcleo uma aparência vacuolizada. A membrana nuclear torna-se ondulada e irregular pela diminuição do conteúdo cromatínico do núcleo. O nucléolo começa a hipertrofiar-se, ao mesmo tempo que volumosos corpúsculos, alguns bem grandes e fortemente basófilos, aparecem próximos ao nucléolo, diferentes da cromatina. Em coloração rotineira pela hematoxilina-eosina o nucléolo aparece hipertrofiado e um pouco vacuolizado, corando-se

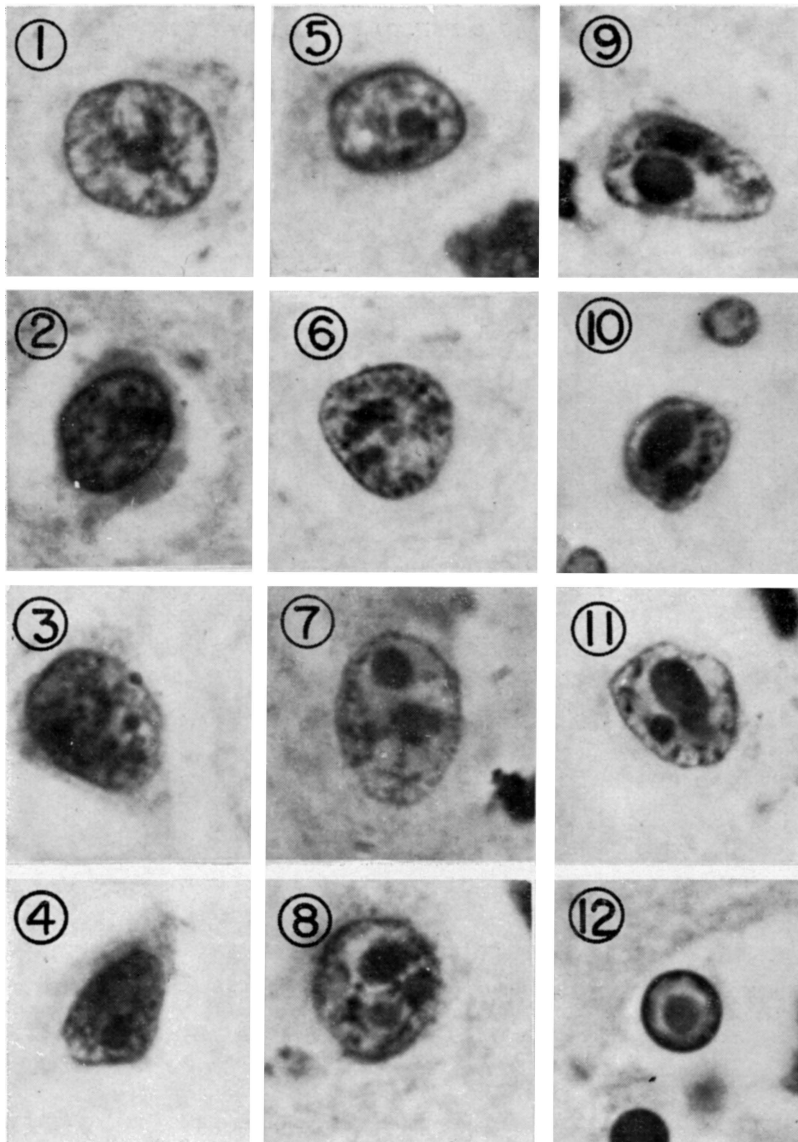


Fig. 1 — Polioencefalite subaguda de Dawson: em 1, núcleo neuronal normal, vendo-se o nucléolo e finos grânulos de cromatina dispersos; em 2 e 3, aumento do conteúdo cromatínico do núcleo, com o aparecimento de grânulos volumosos de cromatina; em 4, cariólise incipiente; em 5, diminuição gradativa dos grânulos cromatínicos finos, com persistência dos volumosos; em 6 e 7, diminuição gradativa dos grânulos finos, persistência dos volumosos e início de condensação de inclusão acidófila deslocando o nucléolo; em 8, inclusão acidófila dupla; em 9, 10 e 11, diminuição do conteúdo cromatínico, crescimento da inclusão acidófila cercada pelo halo claro, irregularidade da membrana nuclear e persistência dos grânulos cromatínicos volumosos; em 12, inclusão em célula glial (col. H. E.; Oc. 10X Obj. 93X im.; Leitz).

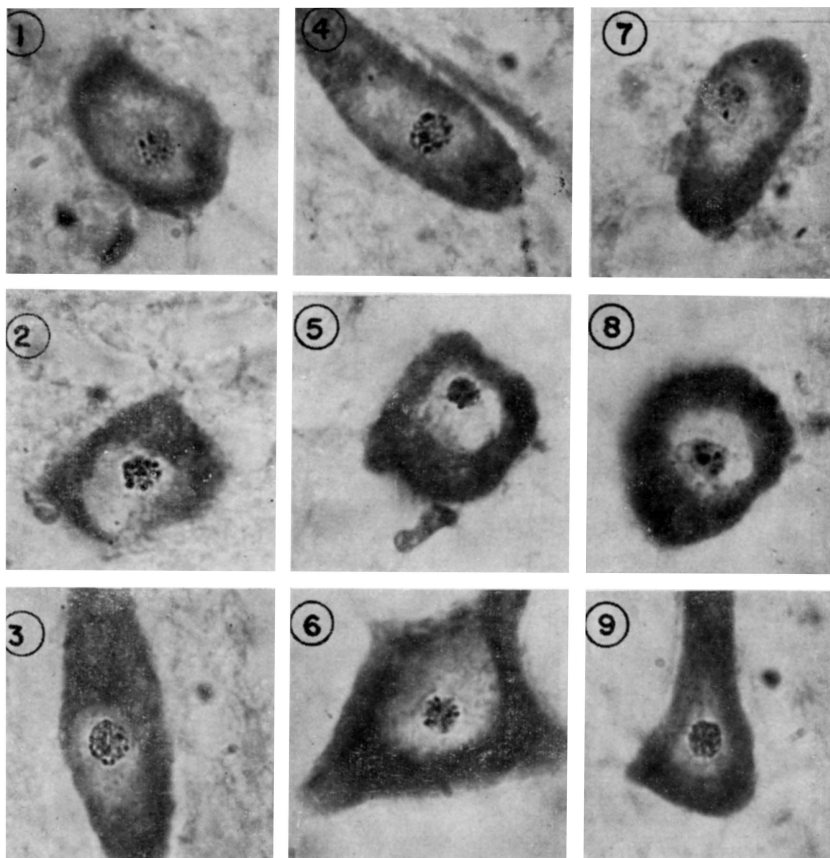


Fig. 2 — Polioencefalite subaguda de Dawson: em 1, 2, 3, 6 e 9, moderada nucleolinose; em 4, 5, 7 e 8, anisonucleolinose. Notar a variação de tamanho dos nucleolinos (Col. TBM; Oc.10X Obj. 93X im.; Leitz).

mais claro do que o habitual. A coloração por métodos específicos e, mais ainda, a técnica do TBM mostram numerosas modificações nesta estrutura, com sejam: 1) quando o nucléolo começa a se hipertrofiar pode-se ver, em seu interior, vários corpúsculos arredondados, sendo um mais volumoso, podendo ser, ou não, central, estando os outros na periferia (Fig. 4 e 5). Este aspecto, visto mediante impregnação argêntica, é confirmado pelo TBM, mostrando tratar-se de violenta anisonucleolinose (Fig. 6); 2) à proporção que o nucléolo aumenta de tamanho estes corpúsculos (nucleolinos) mais volumosos podem destacar-se do nucléolo, sendo lançados no carioplasma, vindo a constituir aqueles volumosos corpúsculos basófilos em posição peri e paranucleolar que parecem diferentes da cromatina nuclear. O TBM e o método de Brachet mostram sua indiscutível origem nucleolar (Fig. 7). O nucléolo “explode” como se fôsse uma granada, vindo os nucleolinos extrusos a constituir os grandes corpúsculos basófilos. Não se observa a presença de inclusões acidófilas como na encefalite do grupo Dawson-Van Bogaert.

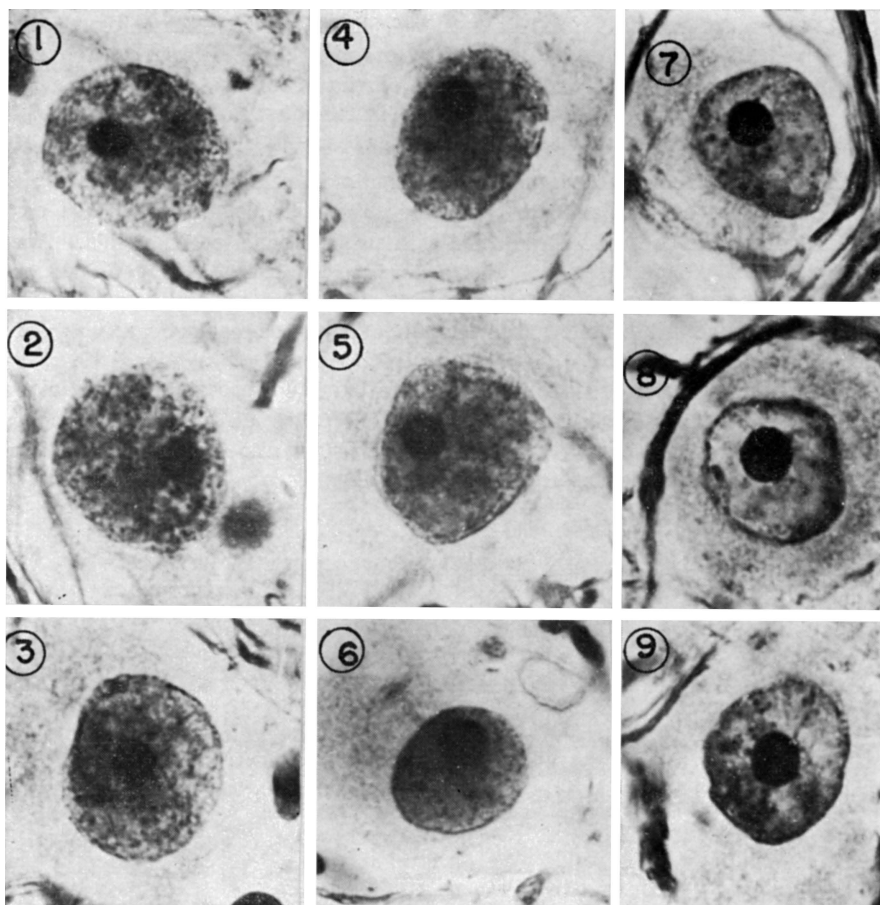


Fig. 3 — Panencefalite nodular de Pette-Döring: em 1, 2 e 3, aumento do conteúdo cromatínico do núcleo; em 4, 5 e 6, aumento do conteúdo cromatínico do núcleo com cariólise; em 7, 8 e 9, diminuição do conteúdo cromatínico do núcleo, com persistência de grânulos volumosos, a membrana nuclear tornando-se ondulada, o nucléolo começando a hipertrofiar-se (Dupla impregnação argêntica pelo método de carbonato de prata de Rio Hortega — Oc. 10X Obj. 93X im.; Leitz).

COMENTÁRIOS

O nucléolo da célula nervosa humana é um corpúsculo arredondado, fortemente basófilo pelo seu alto conteúdo em ácido ribonucléico (RNA). Habitualmente único, está situado no centro do núcleo celular, em pleno carióplasma, cercado por grânulos basófilos dispersos pertencentes ao conteúdo cromatínico do núcleo formado por DNA, os quais formam parte da chamada “cromatina associada ao nucléolo” (nucleolus associated chromatin).

A encefalite subaguda de Dawson^{9,10}, inicialmente descrita como um tipo especial da encefalite letárgica de Economo¹¹, foi posteriormente reconhecida como entidade autônoma. Sua evolução subaguda, sem letargia inicial, e a presença de inclusões acidófilas intranucleares e intracitoplasmáticas permitiram separá-la completamente da encefalite letárgica.

A presença de inclusões, morfológicamente idênticas às observadas nas encefalites determinadas pelo vírus do herpes simples, levou à confusão com esta última virose, confusão esta que já está suficientemente esclarecida. Apesar das inclusões serem morfológicamente idênticas, a evolução das duas entidades é diferente, sendo aguda na herpética e subaguda ou crônica na de Dawson. Nunca foi isolado vírus herpético de casos comprovadamente de encefalite do tipo Dawson, porém isto foi feito em casos agudos³¹ de encefalite nos quais o exame histopatológico, de biópsia cerebral ou material de autópsia, mostrou inclusões acidófilas. A encefalite de Dawson, portanto, nada tem de comum com a encefalite herpética, a não ser uma superficial semelhança morfológica das inclusões observadas.

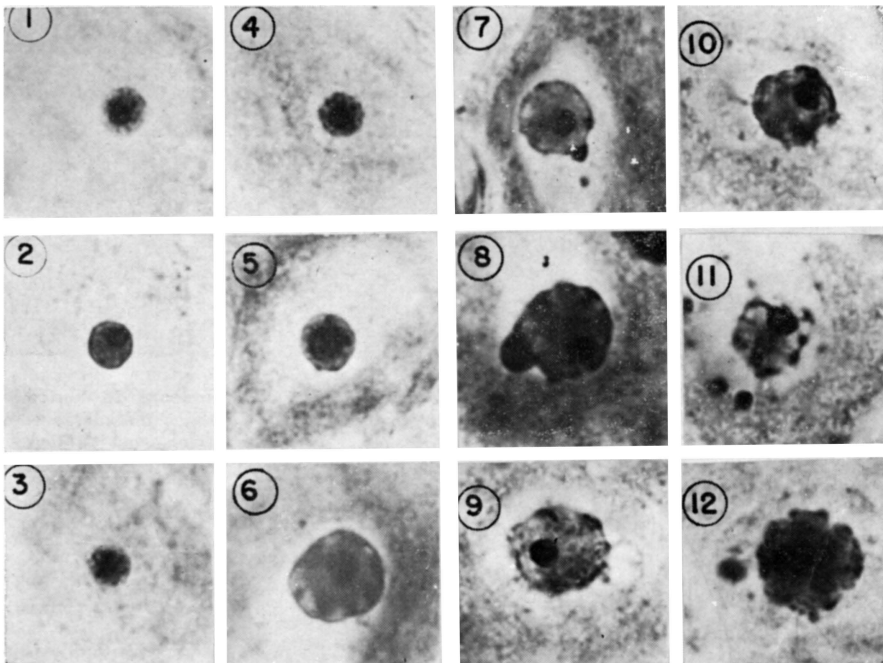


Fig. 4 — Panencefalite nodular de Pette-Döring: em 1, 2, 3, 4, 5 e 6, nucléolos hipertrofiados, vendo-se nucleolinos muito volumosos, alguns em posição central, outros na periferia; em 7 e 8, nucleolinos sendo expulsos para o carioplasma, alguns ainda presos ao nucléolo; em 9, 10, 11 e 12, fases sucessivas de desagregação do nucléolo, com extrusão de nucleolinos para o carioplasma (Dupla impregnação pelo método do carbonato de prata de Rio Hortega — Oc. 10X Obj. 93X im.; Leitz).

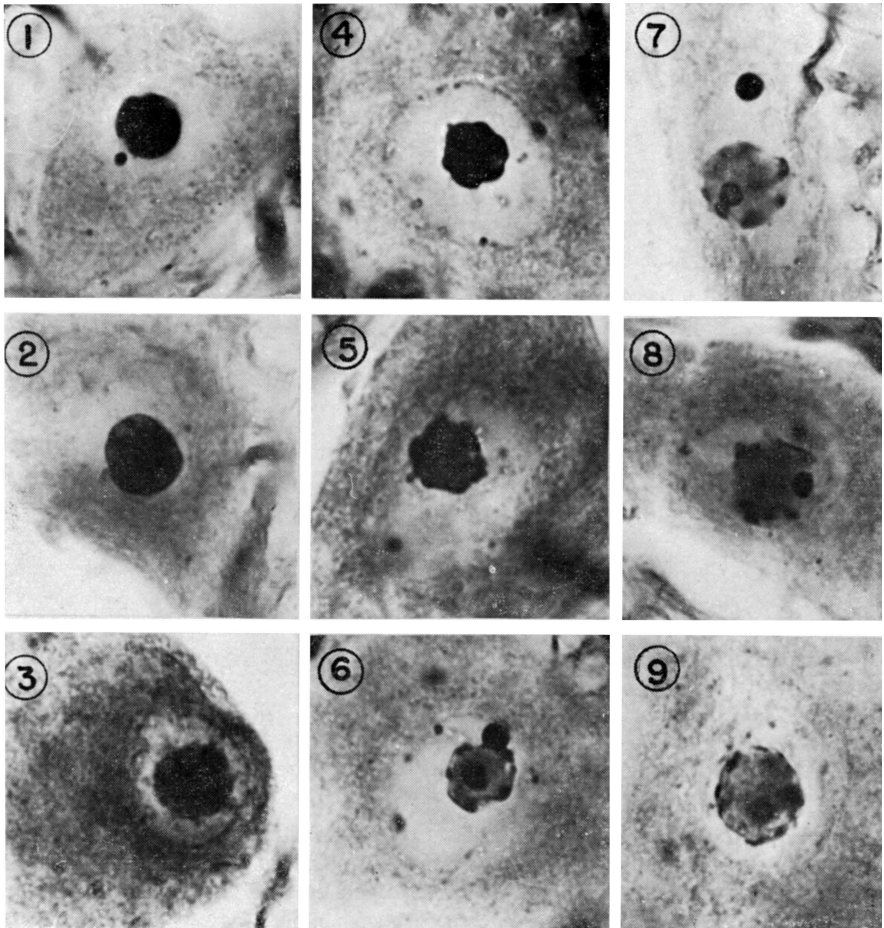


Fig. 5 — Panencefalite nodular de Pette-Döring: em 1, 2, 3, 4 e 5, aspectos variados de nucléolos hipertrofiados, de contornos irregulares; em 6, nucléolo vacuolizado, vendo-se um nucleolino central, muito volumoso, e um sendo expulso para o carioplasma, ainda prêso ao nucléolo; em 7, nucleolino expulso para o carioplasma, estando o nucléolo fortemente hipertrofiado, vendo-se, ainda, um nucleolino em seu interior; em 8 e 9, fragmentação de nucléolos, com nucleolinos em fase de expulsão (Dupla impregnação pelo método do carbonato de prata de Rio Hortega — Oc. 10X Obj. 93X im.; Leitz).

A leucoencefalite subaguda esclerosante de Van Bogaert^{3, 4}, como seu próprio nome indica, caracteriza-se por evolução também subaguda, acompanhada de enorme gliose e desmielinização da substância branca. A evolução clínica faz-se de maneira semelhante à da polioencefalite subaguda de Dawson, sendo impossível o diagnóstico diferencial com base em dados clínicos. A leucoencefalite de Van Bogaert tem aspectos eletrencefalográficos sugestivos⁵. A ocorrência de casos de encefalite de Dawson, com grande gliose da substân-

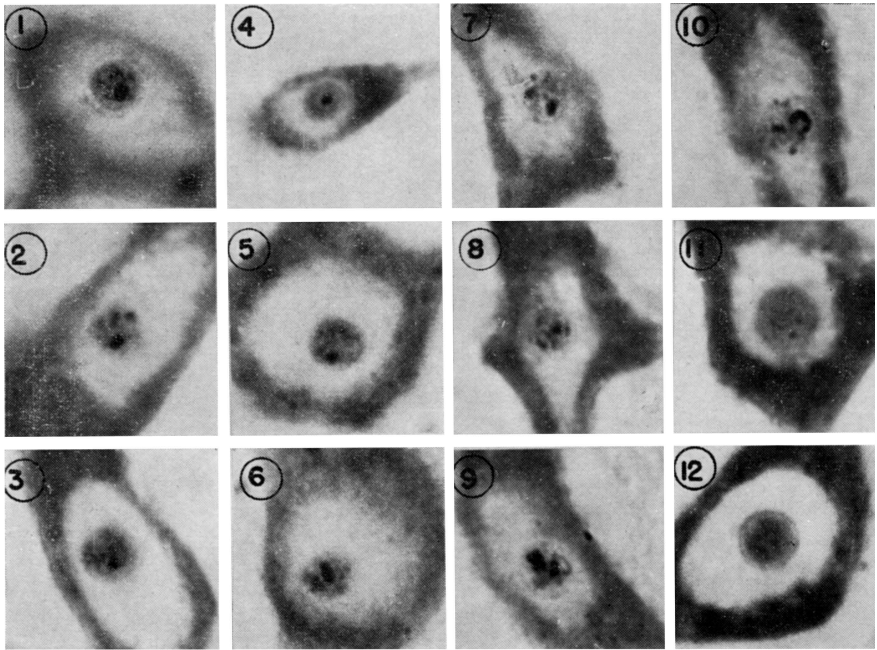
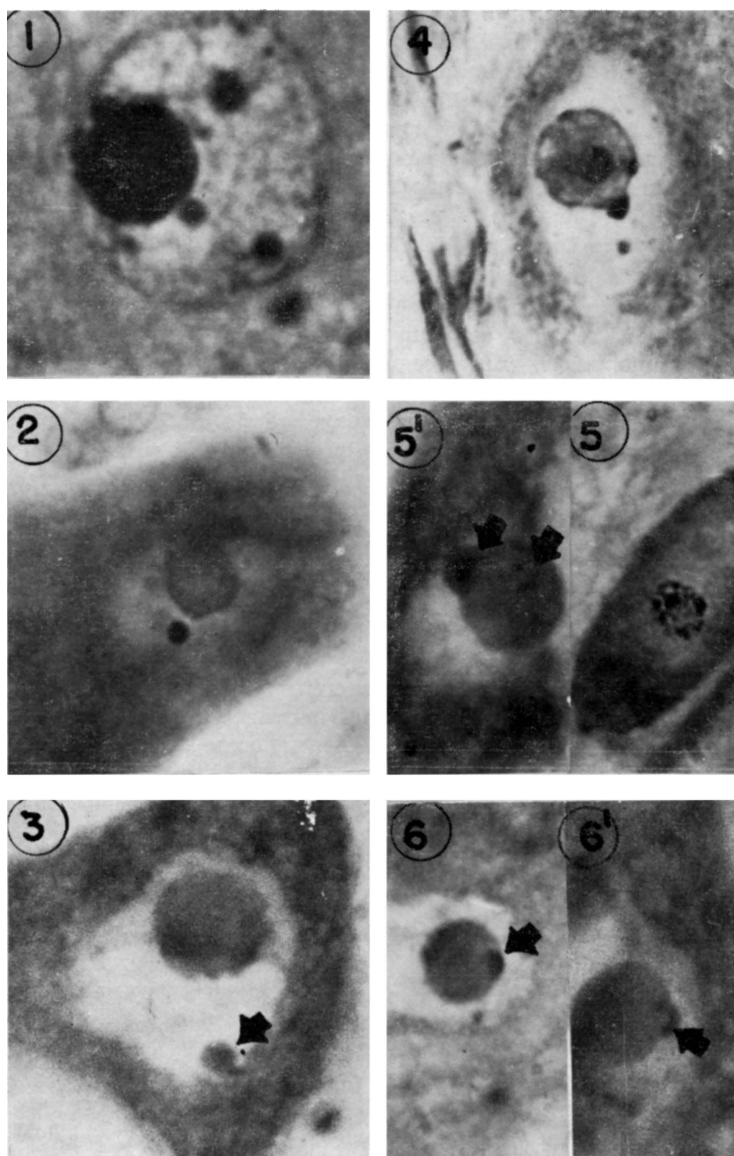


Fig. 6 — Panencefalite nodular de Pette-Döring: de 1 a 10, anisonucleolinose acentuada, com expulsão de nucleolinos; em 11 e 12, grande hipertrofia nucleolar, com desaparecimento gradativo dos nucleolinos (Col. TBM; Oc. 10X Obj. 93X im.; Leitz).

cia branca e ocasional desmielinização, bem como de casos de leucoencefalite subaguda esclerosante de Van Bogaert com inclusões celulares idênticas às observadas na encefalite de Dawson, identificou estas duas formas de encefalite como variantes de uma mesma entidade mórbida. Estudos recentes feitos com microscopia eletrônica^{6, 8, 27, 28} e trabalhos com imunofluorescência permitiram identificar o vírus do sarampo^{25, 30}. Como se trata de uma mesma entidade, os resultados de nossos estudos em casos destas afecções foram descritos em conjunto.

Em 1932 Pette e Döring²⁹ descreveram um processo encefalítico subagudo, caracterizado pela presença de acúmulos gliais nodulares e focos de neuronofagia esparsos por toda substância nervosa cinzenta. Não existiam inclusões e sua extrema disseminação no sistema nervoso central levou os au-

Fig. 7 — Panencefalite nodular de Pette-Döring (Oc. 10X Obj. 93X im.; Leitz): em 1, núcleo neuronal vendo-se três corpúsculos volumosos, dispersos pelo carioplasma (Col. H. E.); em 2, núcleo neuronal com volumoso corpúsculo fortemente basófilo, paranucleolar (Col. cresil-violeta); em 3, núcleo neuronal com volumoso corpúsculo assinalado pela seta, contendo RNA, tal como o nucléolo que se mostra muito hipertrofiado (Col. método de Brachet); em 4, núcleo neuronal, vendo-se nucléolo volumoso e vacuolizado, con-



tendo um grande nucleolino em seu interior e outro sendo expulso para o carioplasma (dupla impregnação pelo carbonato de prata de Rio Hortega); em 5 e 5', anisonucleolinose (5), vendo-se (5') assinalados pelas setas, nucleolinos intranucleolares e no interior de partícula que está sendo expulsa para o carioplasma (Col. TBM); em 6 e 6', partículas basófilas, sendo expulsa para o carioplasma (assinaladas pelas setas), com forte basofilia (Col. método de Brachet).

tores a denominá-la panencefalite, salientando que não se tratava de encefalite japônica, como na época seria lícito admitir. Tratava-se de um processo subagudo, absolutamente sem inclusões, com grande quantidade de focos de neuronofagia e nódulos gliais disseminados por todo o parênquima nervoso. Não foram encontradas desmielinizações. A substância negra peduncular estava conservada. Três de nossos casos apresentavam características que permitiram identificá-los como do tipo Pette-Döring. Foi neste grupo que as modificações nucleolares mostraram-se mais evidentes. Tal como no tipo anterior (grupo Dawson e Van Bogaert) os grânulos finos de cromatina desaparecem, persistindo apenas grânulos mais volumosos que poderiam ser constituídos pelo DNA aglutinado do próprio núcleo ou por partículas virais conglomeradas. Como não se viam inclusões, a última hipótese pode ser considerada como viável. A repicagem do vírus leva o nucléolo a extrema desorganização, evidenciada pela nucleolinose. Os nucleolinos, fortemente aumentados de tamanho, acabam sendo expulsos do nucléolo e lançados no carioplasma (Fig. 4, 5, 6, 7), ficando em posição peri ou paranucleolar. Muitas vezes alguns destes nucleolinos extrusos são tão volumosos que chegam a parecer inclusões basófilas. O seu conteúdo, rico em RNA (Brachet positivo) e não em DNA (Feulgen negativo), mostra sua origem nucleolar, distinguindo-se claramente dos grânulos cromatínicos volumosos perinucleolares que são constituídos por DNA e, portanto, Feulgen positivos. Quando estão próximos ao nucléolo, sua origem, a partir deste último, pode ser vista principalmente nos preparados com impregnação argêntica ou corados pelo TBM.

A possibilidade de confusão com a cromatina sexual pode ser afastada sabendo-se que esta última, nos neurônios humanos, fica por baixo da membrana nuclear e não em posição paranucleolar, como foi descrito nos neurônios do gato por Barr e Bertram² e por Moore²⁶. Além disso, ela é Feulgen positiva pelo seu conteúdo em DNA e Brachet negativa por não conter RNA, ao contrario dos corpúsculos de que nos ocupamos.

O satélite nucleolar de Cajal^{13, 33}, como se sabe, é DNA e RNA negativo, não contendo qualquer dos ácidos nucléicos (Quadro 1).

Posição		RNA (Brachet)	DNA (Feulgen)	Número
Corpúsculos basófilos (nucleolinos expulsos)	Intra, peri ou paranucleolares.	++	—	1 a 4
Grânulos de cromatina	Dispersos no carioplasma, peri ou paranucleolares.	—	++	numerosos e diminutos
Cromatina sexual	Por baixo da membrana nuclear (neurônios do homem).	—	++	1
Corpo acessório de Cajal	Peri ou paranucleolares.	—	—	1 (raramente 2)

Quadro 1 — Características topográficas e histoquímicas das inclusões citoplasmáticas.

O estudo citológico comparativo das alterações nucleolares observadas nos dois grupos — tipo Dawson e Van Bogaert e tipo Pette-Döring — como se pode observar na figura 8, mostra que o fenômeno da anisonucleolinose com extrusão de nucleolinos parece ser mais freqüente no tipo Pette-Döring que no tipo Dawson e Van Bogaert, embora também esteja presente neste último. Como se sabe, a anisonucleolinose é um fenômeno que se observa em células alteradas genêricamente (neoplasias), em intoxicações por certas substâncias (actinomicina D) e nas infecções por vírus^{15, 16, 18, 21}.

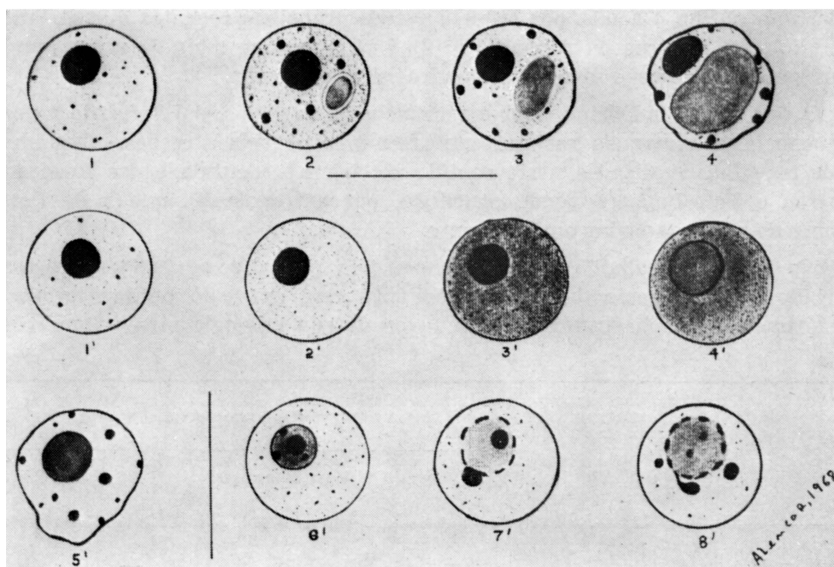


Fig. 8 — Representação esquemática das alterações nucleares na polioencefalite subaguda de Dawson: em 1, núcleo neuronal normal, com a rede de cromatina fina e dispersa; em 2, aumento do conteúdo cromático do núcleo, com aparecimento de partículas volumosas; presença de inclusão acidófila cercada por halo claro; em 3, diminuição do conteúdo cromático do núcleo que se torna rarefeito, com persistência dos grânulos volumosos e crescimento da inclusão acidófila, apresentando-se irregular a membrana nuclear; em 4, diminuição acentuada do conteúdo cromático do núcleo, com persistência de grânulos volumosos por baixo da membrana nuclear, tornada ondulada; inclusão acidófila muito volumosa, às vezes múltipla.

Representação esquemática das alterações nucleares na panencefalite nodular de Pette-Döring: em 1', núcleo neuronal normal, com a rede de cromatina fina e dispersa; em 2', aumento do conteúdo cromático no núcleo; em 3' e 4', cariólise com progressiva hipertrofia nuclear; em 5', diminuição do conteúdo cromático do núcleo, com persistência de grânulos volumosos, tornando-se ondulada a membrana nuclear. Até esta fase, as alterações são perfeitamente perceptíveis com coloração rotineira pela H.E. As fases seguintes somente podem ser apreciadas com coloração específica (impregnação argêntica e TBM): em 6', nucléolo com aumento de tamanho dos nucleolinos; em 7' e 8', nucleolinos aumentados de tamanho, sendo expulsos para o carioplasma onde vêm a constituir volumosos corpúsculos basófilos.

Nos dois últimos anos são cada vez mais fortes os indícios de que a polioencefalite subaguda com inclusões de Dawson e a leucoencefalite subaguda esclerosante de Van Bogaert representam variantes de uma infecção do sistema nervoso central por um mesmo vírus ou grupo de vírus, ponto de vista já defendido por vários autores na reunião de Antuérpia, em 1959, e endossado por Van Bogaert⁵. Simpósio realizado em Bethesda (Neurology vol. 18 parte 2, pag. 1, 1968) permitiu chegar à conclusão de que muitos casos de panencefalite subaguda esclerosante são devidos a um pseudomixovírus muito próximo ao vírus do sarampo. Há alguns fatos, porém, que devem ser considerados, como sejam: 1) a etiologia sarâmpica das panencefalites subagudas esclerosantes não é aceita por todos, havendo trabalhos recentes que atribuem sua etiologia ao vírus da rubéola³⁴; 2) é possível que mais de um grupo de vírus possa determinar o mesmo quadro histopatológico.

O tipo de Pette-Döring também foi incluído no grupo, daí surgindo o nome "Panencefalite subaguda esclerosante" reunindo as três afecções. Geralmente os trabalhos realizados neste sentido mostram a identidade das formas de Dawson e Van Bogaert, sendo concluído, por extrapolação, que a de Pette-Döring deva ser também uma variante.

No presente trabalho demonstramos, pela primeira vez nestes processos mórbidos, a ocorrência de anisonucleolinose com extrusão de nucleolinos, o que é mais um forte argumento em favor de sua etiologia viral (Quadro 2).

	Encefalites	
	Tipos Dawson e Van Bogaert	Tipo Patte-Döring
Inclusões	++++	—
Anisonucleolinose	+	++++
Extrusão de nucleolinos	+	++++

Quadro 2 — Ocorrência de inclusões, de anisonucleolinose e de extrusão de nucleolinos nos nossos casos de encefalite tipos Dawson e Van Bogaert e tipo Pette-Döring.

RESUMO

Relato de minucioso estudo das alterações nucleares e nucleolares encontradas nas chamadas panencefalites subagudas esclerosantes dos tipos Dawson (4 casos) e de Van Bogaert (três casos) e na panencefalite nodular de Pette-Döring (três casos), sendo demonstrada nestes processos mórbidos, pela primeira vez, a ocorrência de fenômenos da anisonucleolinose com extrusão de nucleolinos. Este tipo de alteração nucleolar foi encontrado mais freqüentemente no tipo Pette-Döring que nos tipos Dawson e Van Bogaert, sendo mais um argumento em favor da etiologia viral destes processos.

S U M M A R Y

Subacute sclerosing panencephalitis: histological study of nuclear and nucleolar alterations

A study of nuclear and nucleolar alterations found in cases of subacute sclerosing leucoencephalitis of van Bogaert (three cases) and of Dawson type (four cases) and in nodular panencephalitis of Pette-Döring (three cases) is reported. In all these types of encephalites there was found anisonucleolinos with extrusion of nucleolus, alterations not yet reported in these processes. These nucleolar changes were found more frequently in Pette-Döring than in Dawson and Van Bogaert types, being a strong argument favouring the viral aetiology of these diseases.

R E F E R Ê N C I A S

1. ALENCAR, A.; BROCK, M. & CAVALCANTI, J. T. S. — Encefalites atípicas. *J. bras. Neurol.* Vol. 16, 1965 (em publicação).
2. BARR, M. R. & BERTRAM, E. G. — A morphological distinction between neurones of the male and the behaviour of the nucleolar satellite during accelerated nucleoprotein synthesis. *Nature (London)* 163:676, 1939.
3. BOGAERT, L. VAN — Une leucoencéphalite sclérosante subaigue. *J. Neurol. Neurosurg. & Psychiat.* 8:101, 1945.
4. BOGAERT, L. VAN — Sur une leucoencéphalite sclérosante subaiguë (deuxième mémoire). *Rev. Neurol.* 87:1, 1952.
5. BOGAERT, L. VAN — Encephalitides. *In Encephalitides: L. Van Bogaert, J. Hozay e A. Löwenthal, editores. Elsevier Publishing Co., Amsterdam, 1961.*
6. BOUTEILLE, M.; FONTAINE, C.; VEDRENNE, Cl. & DELAURE, J. — Sur un cas d'encéphalite subaigue à inclusions: étude anatomo-clinique. *Rev. Neurol.* 113:454, 1965.
7. BRACHET, J. — The use of basic dyes and ribonuclease for the cytochemical detection of ribonucleic acid. *Quart. J. Micr. Scien.* 94:1, 1963.
8. DAYAN, A. D.; GORTLING, J. V. T.; GREAVES, J. L.; STEVENS, D. W. & WOODHOUSE, M. A. — Evidence of a pseudomyxovirus in the brain in subacute sclerosing leucoencephalitis. *Lancet* 1, 7497:980, 1967.
9. DAWSON Jr., J. R. — Cellular inclusions in cerebral lesions of lethargic encephalitis. *Am. J. Path.* 9:7, 1933.
10. DAWSON, Jr., J. R. — Cellular inclusions in cerebral lesions of epidemic encephalitis: second report. *Arch. Neurol. & Psychiat.* 31:685, 1934.
11. ECONOMO, C. VON — *Encephalitis Lethargica: its Sequellae and Treatment.* Oxford University Press, London, 1931.

12. GASPERSSON, T. O. — Cell Growth and Cell Function. A Cytochemical Study. W. A. Norton & Co., New York, 1950.
13. HAGGAR, R. A. — Behavior of the accessory body of Cajal during axon reaction. J. comp. Neurol. 108:269, 1957.
14. HYDÉN, H. — Protein and nucleotide metabolism in the nerve cell under different functional conditions. Symposia of the Soc. Exp. Biol. 1:150, 1947.
15. LOVE, R. — Differences in the internal structure of nucleoli of diploid transformed or neoplastic cells *in vitro*. Exp. Cell. Res. 40:188, 1965.
16. LOVE, R. — Anisonucleolinoses in Mammalian Cell Cultures. National Cancer Institute Monograph 23:167, 1966.
17. LOVE, R. & BHARADWAJ, T. P. — Two types of ribonucleoproteins in the nucleolus of mammalian cells. Nature (London) 183:1453, 1959.
18. LOVE, R. & FERNANDES, M. V. — Cytological and cytochemical studies of green monkey kidney cells infected *in vitro* with simian virus 40. J. Cell Biol. 25:529, 1965.
19. LOVE, R. & LILES, R. H. — Differentiation of nucleoproteins by inactivation of protein bound amino groups and staining with toluidine blue and ammonium molybdate. J. Histochem. Cytochem. 7:164, 1959.
20. LOVE, R. & RABOTTI, G. — Studies of the cytochemistry of nucleoproteins: demonstration of deoxyribonucleic acid-ribonucleic acid complexes in mammalian cells. J. Histochem Cytochem. 11:603, 1963.
21. LOVE, R.; RABSON, A. S. & WILDY, P. — Changes in the nucleolus of normal and neoplastic cells infected with riboviruses and deoxyriboviruses. Acta Unio Internationalis Contra Cancro 20:1384, 1964.
22. LOVE, R. & SUSKIND, R. G. — Characterization of nine types of ribonucleoprotein in the cell by the toluidine blue-molybdate stain. Ann. Histochem 6:437, 1962.
23. LOVE, R. & WALSH, R. J. — Studies of the cytochemistry of nucleoproteins: improved staining methods with toluidine blue and ammonium molybdate. J. Histochem. Cytochem. 11:188, 1963.
24. LOVE, R. & WILDY, P. — Cytochemical studies of the nucleoproteins of Hella cell infected with herpes virus. J. cell Biol. 17:237, 1963.
25. Measles and panencephalitis. Editorial. Brit. med. J. 189, 1968.
26. MOORE, K. L. — The Sex Chromatin. W. B. Saunders Co., Philadelphia, London, 1966.
27. NAGEL, I T. — Subacute sclerosing leucoencephalitis: ultrastructure of intranuclear and intracytoplasmic inclusions. Science 154:899, 1966.
28. PERIER, O. & VANDERHAEGHEN, J. J. — Indications etiologiques apportées par la microscopie électronique dans certaines encéphalites humaines. Rev. Neurol. 115:250, 1965.
29. PETTE, H. & DÖRING, G. — Über einheimische Panencephalomyelitis von Charakter der Encephalitis japonica. Dtsch. Z. Nervenheilk. 149:7, 1939.

30. SHAW, C. M.; BUCHAN, G. C. & COLDEVIN, B. C. — Myxovirus as a possible etiologic agent in subacute inclusion body encephalitis. *New England J. Med.* 277:511, 1967.
31. SMITH, M. G.; LENNETTE, E. H. & REAME, H. R. — Isolation of the virus of herpes simplex and the demonstration of intranuclear inclusions in acute encephalitis. *Am. J. Path.* 17:55, 1941.
32. SPIELMEYER, W. — *Histopathologie des Nervensystems*. Julius Springer Verlag, Berlin, 1922.
33. THOMPSON, B. K.; HAGGAR, R. A. & BARR, M. L. — The accessory body of Cajal in nerve cell nuclei of the cat. *J. comp. Neurol.* 108:253, 1957.
34. ZEMAN, W. — *Leucoencéphalite sclérosante subaigüe et virus de la rougeole*. *Préssé méd.* 79:907, 1968.

Instituto de Neurologia — Av. Wenceslau Braz 95, Botafogo — Rio de Janeiro, GB — Brasil.