

NEUROCISTICERCOSE NO SUDESTE DA BAHIA

A PROPÓSITO DE QUATRO CASOS

ALBERTO JORGE P. PEREGRINO *

SILVIO DE OLIVEIRA PORTO **

O presente registro justifica-se por ser de maneira geral rara a incidência da neurocisticercose no nordeste brasileiro. Servem de exemplo o fato de em Pernambuco terem sido registrados até 1982 apenas 6 casos da doença^{1,8,11,12} e de, na Bahia, revisão de 4.000 necrópsias de hospital geral ter mostrado incidência de 0,3% de neurocisticercose⁷. A incidência da doença é tributo pago ao subdesenvolvimento³, diretamente relacionado a deficiências na área da medicina pública e sanitária.

Apesar das dificuldades locais quanto ao diagnóstico laboratorial e neuroradiológico, conseguimos registrar 4 casos de neurocisticercose no período de janeiro de 1977 a dezembro de 1982. Os pacientes foram atendidos no eixo Ilhéus-Itabuna, duas cidades do sudeste da Bahia, região conhecida como região cacauzeira. Estes dois municípios são responsáveis por 70% da produção do cacau brasileiro. Nessa região predomina a monocultura do cacau (98% da área cultivada) e sua população está sujeita aos mesmos males sócio-econômicos que o restante da população nordestina. Os locais de atendimento foram o Hospital Estadual Luiz Viana Filho de Ilhéus, o Ambulatório do INAMPS de Ilhéus, o Hospital Santa Cruz da Santa Casa de Misericórdia de Itabuna e clínica privada.

OBSERVAÇÕES

Caso 1 — J.N.N.O., 9 anos de idade, sexo masculino, natural de Ilhéus, residente nesse município. Em 24-07-80 começou apresentar cefaléia difusa de média intensidade, contínua, às vezes acompanhada de vômitos, de freqüência semanal e que cedia com analgésicos comuns. Examinado pela primeira vez em 20-08-80, por apresentar forte cefaléia e vômitos. O exame físico geral nada revelou. Ao exame neurológico foi encontrado apenas edema de papila bilateral. Medicado na ocasião com dexametasona (4mg/dia, via oral). Dez dias após apresentou crise convulsiva que se iniciou no membro superior esquerdo, com posterior generalização. Examinado nesse dia, persistia o

Trabalho apresentado na VI Jornada de Neurologia e Neurocirurgia do Norte e Nordeste do Brasil (Maceió, 1983): *Neurologista da Santa Casa de Misericórdia de Itabuna e do Hospital Estadual de Ilhéus. ** Neurocirurgião do Hospital da Santa Casa de Misericórdia de Itabuna.

papiledema bilateral. A pedido da família foi encaminhado para a cidade de São Paulo onde realizou: angiografia cerebral carotidiana bilateral, considerada normal; líquido céfalo-raquidiano (LCR) sub-occipital (SOD). Este era límpido e incolor e apresentava: 0,7 células por mm³; cloretos 711mg/100ml; glicose 80mg/100ml; proteínas totais 43mg/100ml; reações de Pandy e Nonne levemente positivas; reação de Takata-Ara positiva, tipo floculante; reações de Wassermann e do VDRL não reagentes; reação de Weinberg reagente, 4 unidades (Laboratório de Neurodiagnóstico Spina França). O paciente voltou para Ilhéus medicado com corticóides e anticonvulsivantes. Após 20 dias de tratamento o edema de papila regrediu totalmente e, até a presente data, o paciente encontra-se assintomático. No exame parasitológico de fezes havia ovos de *Ascaris lumbricoides*; o hemograma apresentava 3% de eosinófilos; o RX de crânio foi normal. O paciente não mora perto de rebanhos de porcos e come esporadicamente carne de porco.

Caso 2 — E.E.P., 25 anos de idade, sexo feminino, natural de Porto Seguro, residente em Eunápolis, distrito de Porto Seguro. Em 25-10-80 começou apresentar dor de cabeça e vômitos. No dia seguinte apresentava temperatura de 37,5°C e a cefaléia persistia. Procurou assistência médica em Ilhéus, sendo internada em 04-11-80. Ao exame físico, nada foi encontrado além de temperatura de 37,3°C. O exame neurológico foi normal. No dia seguinte, a temperatura era 37,5°C e havia discreta rigidez de nuca, que se tornou mais evidente no decorrer do dia. Foi colhido LCR que era normotenso e apresentava: 200 células por mm³ (linfócitos 56%; monócitos 36%; neutrófilos 3%; eosinófilos 5%); proteínas totais 83,9mg/100ml; cloretos 715mg/100ml; glicose 67mg/100ml; reação do VDRL não reagente; não foi realizada a reação de Weinberg. Foi medicada com dexametasona (16mg/dia). Após 5 dias encontrava-se sem cefaléia, febre ou rigidez de nuca. Foi realizada nova colheita de LCR via SOD que era normotenso e apresentava: 100 células por mm³ (linfócitos 68%; monócitos 28%; eosinófilos 4%); proteínas totais 22,1mg/100ml; glicose 63mg/100ml; reação do VDRL não reagente. Parte desta amostra de LCR foi encaminhada para o Laboratório de Neurodiagnóstico Spina França para estudo imunológico que revelou: reação de Wassermann não reagente; reação de Weinberg reagente; reações de imunofluorescência para toxoplasmose não reagente, para sífilis (FTA-Abs) não reagente e para cisticercose reagente. Dez dias após a paciente recebeu alta hospitalar, estando assintomática e, até a presente data, não apresentou repetição do quadro. Esta paciente apresentava 3% de eosinófilos no sangue, exame parasitológico de fezes negativo e RX de crânio normal. Come carne de porco esporadicamente e não mantém contacto com suínos.

Caso 3 — R.S., 12 anos de idade, sexo feminino, natural de Itabuna, residente nesse município. Em janeiro de 1982 foi atendida por apresentar cefaléia e ter tido crise convulsiva há 5 dias. A cefaléia era de média intensidade, difusa, contínua e se iniciou após a convulsão. A convulsão foi generalizada, durou cerca de três minutos e ocorreu sem pródromos. Segundo a genitora, não houve ocorrências anormais durante a gravidez nem durante o parto. O exame neurológico foi normal. Foi pedido RX de crânio e eletrencefalograma (EEG), sendo medicada com fenobarbital (100mg/dia). A paciente não realizou os exames e somente retornou 6 meses após, desta vez atendida em pronto socorro, com intensa cefaléia, vômitos, diminuição da acuidade visual, desorientação têmporo-espacial e agitação psicomotora. Ao exame neurológico foi encontrado edema de papila bilateral, além da desorientação e agitação já citadas; não havia sinais de

irritação meníngea. O RX de crânio revelou disjunção de sutura sagital e impressões digitiformes. O EEG mostrou lentificação difusa do ritmo de base. Foi submetida a estudo angiográfico do sistema carotídeo e vértebro basilar e a uma ventriculografia, todos normais; foram retirados 10ml de LCR ventricular, cujo exame mostrou 76 células por mm³ (linfócitos 77%; neutrófilos 20%; eosinófilos 3%); glicose 46mg/100ml; proteínas totais 324mg/100ml; cloretos 751mg/100ml; reações de Pandy e Nonne positivas; reação do VDRL não reagente; reação de imunofluorescência para cisticercose reagente. Foi medicada com dexametasona (16mg/dia) e anticonvulsivantes. Após 30 dias havia total regressão do papiledema, assim como remissão das alterações do estado de consciência. Atualmente faz uso de anticonvulsivantes. A paciente come raramente carne de porco e nunca teve contato com locais de criação de suínos.

Caso 4 — A.A.S., 60 anos de idade, sexo feminino, natural de Itabuna, residente nessa mesma cidade. Há dois anos apresentou crise convulsiva generalizada sobre a qual não sabe referir maiores detalhes. Na época, segundo a paciente, o exame neurológico, realizado por especialista, foi normal, assim como RX de crânio e estudo angiográfico do sistema carotídeo, bilateralmente. Foi então medicada com anticonvulsivantes. Não foi realizado estudo do LCR na época. Evoluiu bem até novembro de 1982, quando começou a apresentar cefaléia de forte intensidade, difusa, contínua, predominantemente matinal, às vezes com vômitos. Foi então realizada tomografia computadorizada crânio-encefálica (TAC) que mostrou múltiplas lesões, arredondadas, nos lobos frontal e parietal esquerdos bem como occipital direito, as quais após injeção de contraste intravenoso apresentavam discreta captação periférica, sugerindo aspecto inflamatório (Fig. 1). Foi realizado então estudo do LCR que mostrou o seguinte resultado: normotenso; 68 células por mm³ (linfomonócitos 94%; eosinófilos 6%); proteínas totais

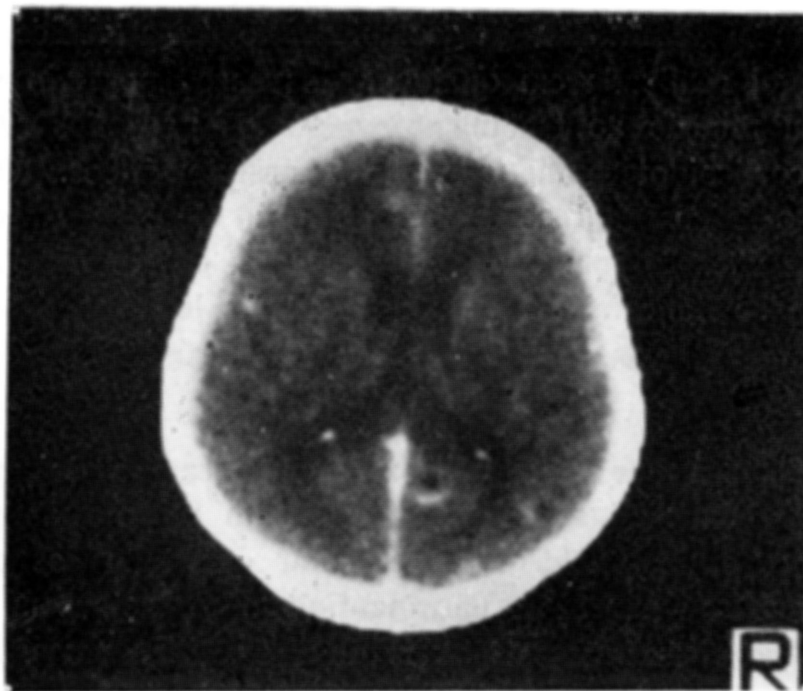


Fig. 1 — *Caso 4 (A.A.S.): tomografia computadorizada do crânio mostrando lesões arredondadas, entre as quais nos lobos frontal e parietal esquerdos e no lobo occipital. Após contraste, apresentavam discreta captação periférica sugestiva de processo inflamatório.*

60mg/100ml; reação de imunofluorescência para cisticercose reagente. A paciente come esporadicamente carne de porco e nunca teve contacto com locais de criação de suínos.

COMENTARIOS

Os 4 casos de neurocisticercose registrados apresentaram formas clínicas já bem conhecidas e presentes nas classificações de vários autores^{2,3,4,6,9,12}. Assim, a forma hipertensiva ocorreu em todos os casos, sendo moderada nos casos 2 e 4 e intensa nos casos 1 e 3, nos quais foi encontrado edema de papila bilateral. A forma convulsiva ocorreu nos casos 1, 3 e 4, sendo predominante no último. Apenas no caso 2 ocorreram sinais de irritação meníngea. Para o diagnóstico da doença foram obedecidos os critérios clássicos: achado do cisticerco em estrutura do sistema nervoso mediante ato cirúrgico ou necrópsia; demonstração de anticorpos específicos a cisticercos no LCR mediante a positividade da reação de fixação de complemento para neurocisticercose (reação de Weinberg) ou da reação de imunofluorescência para cisticercose, com ou sem eosinoflorraquia⁵; positividade da reação de fixação do complemento ou de imunofluorescência para cisticercose no soro, associada à presença de calcificações parvinodulares no RX de crânio e/ou nódulos inflamatórios típicos na TAC^{3,9}. Na presente casuística, a reação de Weinberg no LCR foi realizada nos casos 1 e 2, com resultados positivos. Nos casos 3 e 4 o diagnóstico foi baseado na positividade de reação de imunofluorescência para cisticercose no LCR, realizado em laboratório da cidade de Itabuna (Drs. Eric Ettinger e Ari Paranhos) e, no caso 2, também em laboratório de São Paulo. A eosinoflorraquia foi encontrada nos casos 2, 3 e 4. Em nenhum dos casos foram verificadas calcificações em RX de crânio. Apenas no caso 4 foi realizada TAC, a qual foi útil para o diagnóstico. No soro, a reação de fixação do complemento para cisticercose (reação de Weinberg) não foi realizada em qualquer dos casos por não ser praticada em nosso meio. Em relação ao tratamento, todos os pacientes responderam satisfatoriamente a corticoidoterapia, tornando-se assintomáticos. O caso 3, o mais grave de todos, o único a apresentar alteração do nível de consciência, foi o que necessitou de mais tempo com a corticoidoterapia: cerca de 90 dias para a total remissão do quadro da cefaléia. Por dificuldades locais e de ordem econômica não foram traçados planos para o uso do praziquantel¹⁰, que estaria indicado para o caso 4.

Quanto à maneira que estes pacientes contraíram a doença, nossas observações não trouxeram dados esclarecedores. Em relação às possibilidades de manutenção do ciclo dos tenídeos, é de notar que todos os pacientes comiam carne de porco esporadicamente e não mantinham contacto com suínos. Nenhum deles teve residência em outros Estados do País. Com exceção do paciente 3, todos possuem bons hábitos de higiene. Segundo inquérito realizado por ocasião do III Congresso Panamericano de Neurologia (1971), a ocorrência de cisticercose nos matadouros da cidade do Recife, foi verificada em 65 de 29.621 porcos abatidos; resultados semelhantes foram verificados em pesquisa em matadouros do Estado de Sergipe (34 porcos com cisticercose entre 922 animais

abatidos). Esses resultados levam a crer que, nos matadouros do sudeste da Bahia, pesquisas semelhantes possam vir a mostrar índices de contaminação bem mais elevados visto que, proporcionalmente em relação ao tempo de observação e população, registramos número de casos considerável em relação a outras regiões e Estados nordestinos. Por outro lado, quanto à ingestão de ovos de tênia, até que ponto a ingestão de legumes e verduras provenientes de outros Estados (80% destes alimentos aqui ingeridos são originários de outras regiões e Estados, principalmente do Estado de S. Paulo) estaria tendo importância, sendo responsável pelo aparecimento da doença no homem, quando contaminados por ovos viáveis.

Os dados registrados permitiram sugerir às autoridades públicas competentes, uma investigação junto aos matadouros de porcos da região para concluirmos se o índice de contaminação de suínos apresenta importância epidemiológica. Além disso, é importante frisar que pacientes atendidos nesta região com queixas de cefaléia e crises convulsivas, parciais ou não, devem ser submetidos a investigações no LCR e neurorradiológicas, sobretudo TAC, direcionadas ao diagnóstico da cisticercose do sistema nervoso central, mesmo sabendo que esta patologia é rara no nordeste brasileiro.

RESUMO

Os autores registram 4 casos de neurocisticercose no eixo Ilhéus-Itabuna, dois municípios da região sudeste da Bahia e justificam o relato pela baixa incidência da doença na região e no nordeste brasileiro. Os 4 casos registrados foram enquadrados nas formas clínicas: hipertensiva, meningítica, convulsiva e psíquica. O diagnóstico foi baseado na positividade das reações de fixação de complemento e imunofluorescência para cisticercose no LCR, associada ou não a eosinofilorraquia. Em apenas um caso foi realizada a TAC. Reafirmando ser a neurocisticercose doença que é fruto do subdesenvolvimento sócio-econômico, os autores sugeriram às autoridades públicas competentes levantamento adequado do problema e maior fiscalização junto aos locais onde porcos são criados e abatidos na região. Foi frisada ainda a importância regional de se investigar a neurocisticercose mediante estudo do LCR e, sempre que possível, associado a estudo da TAC, naqueles pacientes com queixas de cefaléia e de crises convulsivas, mesmo sabendo que a incidência dessa patologia é baixa no nordeste brasileiro.

SUMMARY

Neurocysticercosis in Southeast of Bahia: report of four cases.

Report of four cases of neurocysticercosis observed in the Southeast of Bahia. This region is situated in the Northeast of Brazil. The report is justified by the low incidence of the disease in this region of the country according to previous studies. Considerations are made on clinical forms observed, diagnosis and regional characteristics of human infestation. Public health rules considering

the disease to be adopted in the region are discussed. The importance to consider neurocysticercosis among possible causes of headache and epilepsy in this region is emphasized.

REFERÊNCIAS

1. BENICIO, G. & TRAVASSOS, F. — Considerações sobre neurocisticercose e epilepsia no nordeste do Brasil. *Neurobiol. (Recife)* 35:115, 1972.
2. BRAGA, F.M. & FERRAZ, F.A.P. — Forma edematosa da neurocisticercose: registro de 4 casos. *Arq. Neuro-Psiquiat. (São Paulo)* 39:434, 1981.
3. CANELAS, H.M. — Neurocisticercose: incidência, diagnóstico e formas clínicas. *Arq. Neuro-Psiquiat. (São Paulo)* 20:1, 1962.
4. FACURE, N.O. & FACURE, J.J. & NUCCI, A. — Aspecto tumoral da cisticercose intracraniana: abordagem cirúrgica. *Arq. Neuro-Psiquiat. (São Paulo)* 36:200, 1978.
5. LIVRAMENTO, J.A. — Contribuição de reações de imunofluorescência no líquido cefalorraqueano ao estudo da neurocisticercose. *Arq. Neuro-Psiquiat. (São Paulo)* 39:261, 1981.
6. MORAIS-REGO, S.F. & LATUF, N.L. — Cisticercose do quarto ventrículo simulando neoplasia da fossa posterior à cintilografia cerebral: registro de um caso. *Arq. Neuro-Psiquiat. (São Paulo)* 36:371, 1978.
7. QUEIROZ, A.C. & MARTINEZ, A.M.B. — Envolvimento do sistema nervoso central na cisticercose. *Arq. Neuro-Psiquiat. (São Paulo)* 37:34, 1979.
8. SILVA, W.F.; ATAIDE, L. & CHIAPPETTA, J. — Neurocisticercose: a propósito de três casos. *Neurobiol. (Recife)* 28:51, 1965.
9. SPINA-FRANÇA, A. — Cisticercose do sistema nervoso central. Considerações sobre 50 casos. *Rev. paul. Med.* 48:58, 1956.
10. SPINA-FRANÇA, A. & NOBREGA, J.P.S. — Neurocisticercose e praziquantel. II. Avaliação de resultados em 20 pacientes. *Arq. Neuro-Psiquiat. (São Paulo)* 39:279, 1981.
11. TRAVASSOS, F.M.M.; GONÇALVES E SILVA, G.E.; CRUZ, D.L. & CAMBOIN Jr., N. — Neurocisticercose: relato de um caso. *Neurobiol. (Recife)* 43:329, 1980.
12. VAN DER LINDEN, A.M. & VAN DER LINDEN, H. — Tumores cisticercóticos múltiplos intracerebrais: relato de um caso. *Neurobiol. (Recife)* 44:261, 1981.

Hospital Santa Cruz da Santa Casa de Misericórdia de Itabuna — Rua Antonio Muniz — 45.650, Itabuna, Bahia — Brasil.