

# DISSECÇÃO ESPONTÂNEA DE ARTÉRIA CARÓTIDA INTERNA COM PARALISIA DE NERVOS CRANIANOS INFERIORES

## Relato de caso

Vera L.F. Vieira<sup>1</sup>, Daniel C. Pereira<sup>2</sup>, Vinícius T. Ribeiro<sup>2</sup>, Alex B.C. Leite<sup>2</sup>, Iran Emerique<sup>3</sup>

**RESUMO** - A dissecção espontânea da artéria carótida interna é evento raro, acometendo principalmente indivíduos em idade produtiva. Como a abordagem precoce e adequada dessa doença determina quase sempre melhora significativa, torna-se evidente a necessidade de ampliar os conhecimentos sobre seus aspectos clínicos, patogênicos e fisiopatológicos, visando o diagnóstico e tratamento precoces, bem como a redução de suas possíveis seqüelas. Pelos motivos expostos, julgamos pertinente relatar o caso de um homem de 46 anos com dissecção espontânea de artéria carótida interna, com manifestações clínicas atípicas dentre as quais ressaltamos a paralisia de nervos cranianos inferiores.

**PALAVRAS-CHAVE:** dissecção arterial espontânea, carótida interna, manifestações clínicas atípicas, paralisia de nervos cranianos inferiores.

### **Spontaneous internal carotid artery dissection with paralysis of lower cranial nerves: case report**

**ABSTRACT** - Spontaneous internal carotid artery dissection is a rare event that strikes patients at their productive age. As early intervention frequently determines a significant improvement, it is important to broaden the knowledge of the clinical, pathogenic and pathophysiological aspects of this disease. The objective is making an early diagnosis and treatment to avoid a bad outcome. We report the case of a 46 years-old man with spontaneous carotid artery dissection that had an atypical manifestation characterized by sudden paralysis of lower cranial nerves.

**KEY WORDS:** spontaneous dissection, carotid artery, atypical clinical manifestation, lower cranial nerves paralysis.

A dissecção espontânea da artéria carótida interna ocorre em cerca de 2,5 a 3 por 100000 habitantes/ano, sendo responsável por 2% dos acidentes vasculares cerebrais isquêmicos (AVCI), dos quais 10-25% envolvem a faixa etária abaixo de 50 anos<sup>1-3</sup>. Os indivíduos mais acometidos encontram-se na quinta década de vida, são brancos, não havendo predileção por sexo. Existe associação com fatores de risco bem determinados, tais como: hipertensão arterial sistêmica, diabetes mellitus, dislipidemia, síndromes de anticorpo antifosfolípidos, trombofilias, traumas cervicais leves (muitas vezes não valorizados pelo pacientes) e alterações genéticas do tipo displasia fibromuscular, síndrome de Marfan e síndrome de Ehlers-Danlos<sup>4</sup>.

A apresentação clínica típica é cefaléia fronto-temporal, dor na hemiface e cervicalgia acompanhada de miose e anidrose facial. A cefaléia é mais comum que a cervicalgia, podendo em alguns casos ser hemicraniana ou até mesmo occipital<sup>5,6</sup>. Pode existir hemiparesia ou hemiplegia contralateral. Paralisia de nervos cranianos é descrita em apenas 12% dos casos de dissecção carotídea<sup>1-3</sup>.

Relatamos caso em que ocorreu paralisia de nervos cranianos inferiores.

### **CASO**

Homem de 46 anos, engenheiro, com quadro súbito de dor na hemiface esquerda com irradiação para todo o

<sup>1</sup>Professora Adjunta do Departamento de Neurologia da Faculdade de Medicina da Universidade Federal do Espírito Santo, Vitória ES, Brasil (FMUFES); <sup>2</sup>Acadêmico da FMUFES; <sup>3</sup>Médico Radiologista, Multiscan, Vitória ES, Brasil.

Recebido 16 Março 2006, recebido na forma final 23 Julho 2006. Aceito 29 Julho 2006.

Dra. Vera L.F. Vieira - Rua Manoel Falcão 6 - 29143-793 Cariacica ES - Brasil.

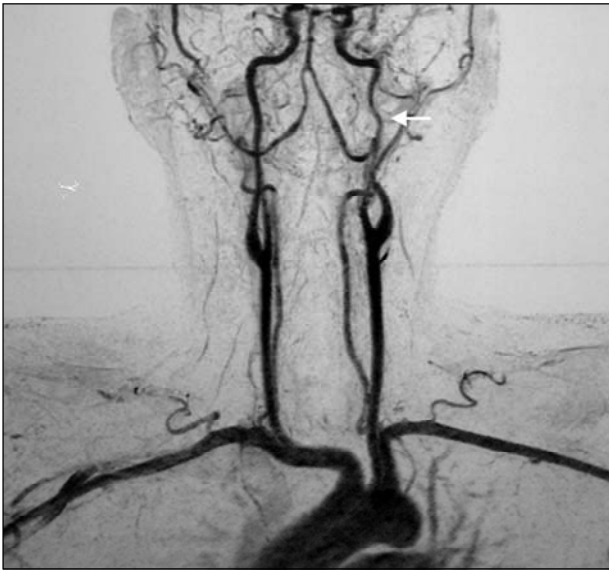

Fig 1. Angiorressonância cervical evidenciando dissecção da porção cervical ascendente da artéria carótida interna esquerda (seta).

hemicrânio esquerdo, disfonia, disfagia para sólidos e líquidos e dificuldade de movimentar a língua. O paciente não possuía fatores de risco para doença cérebro-vascular. Ao exame físico, presença de alterações dos nervos cranianos IX, X, e XII, compatíveis com os sintomas apresentados. Ausência de déficit motor nos membros e de reflexos patológicos. A angiorressonância magnética arterial com gadolínio da região cervical e encéfalo evidenciou dissecção da porção cervical ascendente do segmento C1 da artéria carótida interna esquerda, sem extensão para os segmentos intracranianos do vaso (Fig 1). A dissecção determinava estenose parcial da luz do vaso com irregularidades de seus contornos. A ressonância magnética (RM) do encéfalo, nas seqüências com pulso de saturação de gordura, evidenciou trombo intramural excêntrico, de forma espiralada, com crescimento predominantemente subadventicial (Fig 2). A angiografia digital cerebral confirmou o diagnóstico de dissecção de artéria carótida esquerda.

A abordagem terapêutica consistiu, no início, de heparinização plena durante 2 semanas, seguida de anticoagulação oral com warfarin por 6 meses. Após suspensão do cumarínico, iniciamos terapia com antiagregante plaquetário com clopidogrel e ácido acetil salicílico. Após duas semanas do início do tratamento, o paciente melhorou consideravelmente. No final do sexto mês de tratamento, houve melhora acentuada dos exames de imagem.

O paciente assinou termo de consentimento informado para a publicação do caso.

## DISCUSSÃO

O acometimento dos nervos cranianos inferiores na dissecção espontânea da artéria carótida interna é acontecimento tão raro que justifica a apresentação deste caso. Procuramos correlacionar as bases anatô-

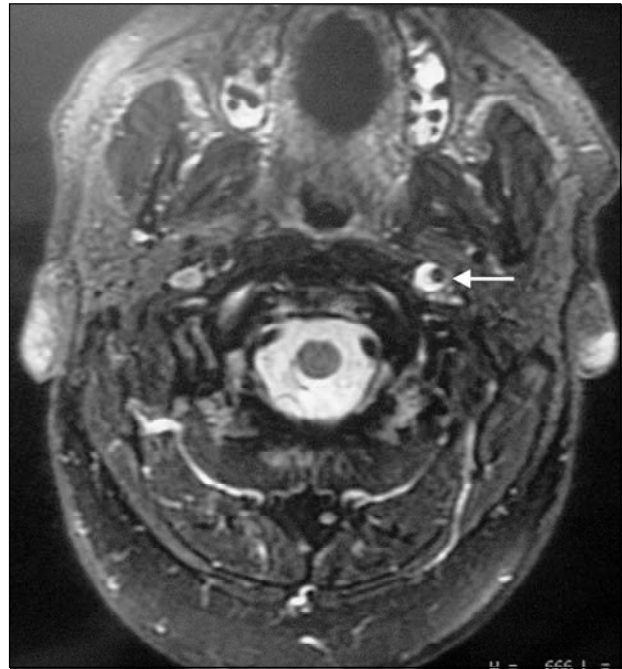


Fig 2. RM com pulso de saturação de gordura evidenciando trombo intramural excêntrico (seta) com crescimento predominantemente subadventicial.

micas com os sintomas da doença, bem como ressaltar a importância do diagnóstico clínico precoce e as implicações prognósticas do tratamento.

A patogenia das dissecções arteriais tem com base a fragilidade do endotélio vascular, que permite ao sangue difundir-se entre as camadas do vaso, causando uma lesão expansiva ou não. As manifestações clínicas dependem da porção da parede arterial mais acometida. Quando há o envolvimento das camadas mais internas (intima e média) ocorre estenose luminal, promovendo isquemia distal por hipoperfusão. Se as camadas mais externas (média e adventícia) forem afetadas, ocorrerá dilatação aneurismática, determinando compressão de estruturas adjacentes<sup>1-3</sup>. A dissecção nas porções arteriais mais externas frequentemente leva à formação de aneurismas saculares<sup>2,3</sup>. Já os eventos isquêmicos encefálicos podem ocorrer por mecanismos embólico ou hemodinâmico. A paralisia dos nervos cranianos inferiores é explicada por dois mecanismos que são a expansão aneurismática com compressão nervosa direta e/ou a compressão da artéria faríngea ascendente (ramo da artéria carótida externa que contribui para a irrigação dos nervos cranianos inferiores) com conseqüente isquemia neural (Fig 3)<sup>1-3,7-10</sup>.

Na paralisia secundária dos nervos cranianos inferiores, o acometimento do nervo hipoglosso é o mais

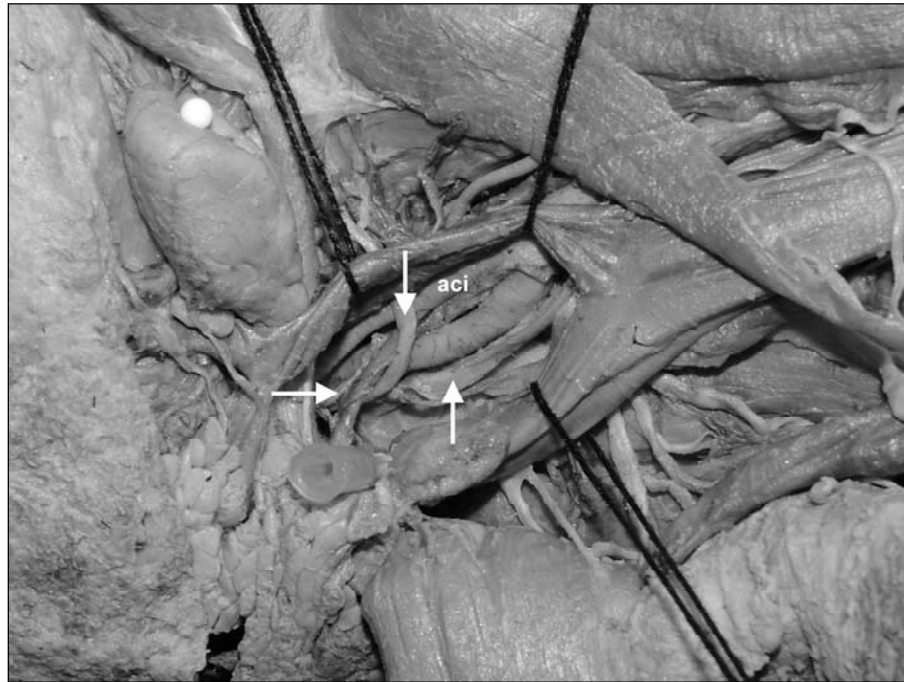

Fig 3. Imagem de disseção anatômica realizada em nosso laboratório evidenciando a íntima relação dos nervos cranianos glossofaríngeo (seta à esquerda), vago (seta à direita), e hipoglosso (seta superior) com a artéria carótida interna (aci).

frequente, estando ou não associado a outros nervos cranianos<sup>1</sup>. No caso em questão, houve o envolvimento do IX, X e XII nervos cranianos, associação pouco descrita.

Diante de um quadro súbito de paralisia de nervos cranianos baixos, a primeira hipótese a ser descartada é a de lesão isquêmica aguda do tronco cerebral. Entretanto, os achados de cervicálgia, dor na hemiface, cefaléia pulsátil, ausência de sinais localizatórios como hemiplegia e disfunção cárdio-respiratória e nível de consciência preservado<sup>2</sup>, apontam para a dissecação espontânea da artéria carótida interna.

Em relação à investigação etiológica, é importante ressaltar que o padrão-ouro para o diagnóstico de dissecação arterial continua sendo a arteriografia, que permite identificar com precisão o local e a extensão da dissecação, a integridade da luz arterial e o grau de dilatação vascular. Entretanto, a angioresonância tende a adquirir papel cada vez maior, por ser um método pouco invasivo e possibilitar o diagnóstico com alta precisão<sup>1,2</sup>. Outro método complementar importante é a RM com pulso de saturação de gordura, que possibilita identificar com exatidão, a localização e a extensão do trombo mural e suas relações anatômicas com as áreas envolvidas.

Apesar de não existir um consenso a respeito do tratamento, é preconizada a anticoagulação por 3 a

6 meses, seguida de terapia antiagregante plaquetária. Nossa abordagem seguiu as normas propostas pela literatura mundial, que se revelou benéfica para o paciente.

Na maioria dos casos, a dissecação arterial tem bom prognóstico, com mortalidade menor que 5% e boa recuperação clínica, mesmo nos pacientes que fazem complicações isquêmicas. Essa recuperação também é evidente através de exames de imagem. A abordagem cirúrgica fica reservada aos casos com sintomas isquêmicos persistentes, apesar da terapia anticoagulante adequada<sup>1</sup>.

## REFERÊNCIAS

- Schievink WI. Spontaneous dissection of the carotid and vertebral arteries. *N Engl J Med* 2001;344:898-906.
- Caplan L. *Caplan's stroke*. 3.Ed. Amsterdam: Elsevier, 2000.
- Campos CR, Evaristo EF, Yamamoto FI, et al. Dissecação espontânea cervical carotídea e vertebral. *Arq Neuropsiquiatr* 2004;62:492-498.
- Guillon B, Bousser MG. Epidemiology and pathophysiology of spontaneous cervical artery dissection. *J Neuroradiol* 2002;29:241-249.
- Silbert PL, Mokri B, Schievink WI. Headache and neck pain in spontaneous internal carotid artery and vertebral artery dissections. *Neurology* 1995;45:1517-1522.
- Evans RW, Mokri B. Headache in cervical artery dissection. *Headache* 2002;42:1061-1063.
- Machado A. *Neuroanatomia funcional*. 2.Ed. São Paulo: Atheneu, 2001.
- Netter F. *Atlas de anatomia humana*. 2.Ed. São Paulo: Art Méd, 2003.
- Baumgartner RW, Arnold M, Baumgartner I, et al. Carotid dissection with and without ischemic events: local symptoms and cerebral artery findings. *Neurology* 2001;57:827-832.
- Brandt T, Orberk E, Weber R, et al. Pathogenesis of cervical artery dissections: association with connective tissue abnormalities. *Neurology* 2001;57:24-30.