

PUBERDADE PRECOCE CAUSADA POR TUMORES INTRACRANIANOS

RELATO DE 4 CASOS

REYNALDO A. BRANDT
RUI R. D. CARVALHO

A puberdade é considerada precoce quando o desenvolvimento sexual se inicia antes dos 9 anos de idade. Em 90% das meninas e em 50% dos meninos com puberdade precoce não é encontrada causa, sendo então denominada idiopática. Nestas, o mecanismo de interação hipófise-gônada é ativado precocemente, por motivos desconhecidos. A hipófise secreta gonadotrofinas que irão estimular o desenvolvimento e a maturação das gônadas. Estas secretam andrógenos e estrógenos em quantidades crescentes, logo atingindo os níveis normais para o adulto. Ovulação e menstruação aparecem na mulher e espermatogênese no homem.

Tumores do ovário, testículo e supra-renal produzem puberdade precoce que se diferencia do tipo idiopático porque os hormônios sexuais em níveis adultos inibem a produção de gonadotrofinas hipofisárias. Conseqüentemente a ovulação e a espermatogênese não ocorrem. Entretanto, do ponto de vista laboratorial, nem sempre é possível distinguir a puberdade precoce idiopática da secundária a tumores das gônadas ou supra-renais. Este grupo compreende 85% dos casos em que a causa é conhecida.

Lesões intracranianas com repercussão no eixo hipotálamo-hipofisário são responsáveis pela puberdade precoce em 15% dos casos de causa conhecida¹. As características endócrinas são as mesmas da forma idiopática. Assim, antes de um caso de puberdade precoce ser diagnosticado como idiopático, lesões intracranianas deverão ser excluídas. Entre estas citam-se traumatismos, malformações, infecções, hidrocefalia e tumores intracranianos¹¹. Dentre os últimos destacam-se o teratoma e o hamartoma. Segundo Jenkins⁸, pode ser demonstrado um tumor hipotalâmico em 8% dos casos de puberdade precoce de causa hipotalâmica.

OBSERVAÇÕES

CASO 1 — M. D. C., sexo masculino, branco, 3 anos e 11 meses de idade, admitido em 21-12-1970 (Registro Santa Casa 808.189). Informavam os pais que surgiu crescimento dos órgãos genitais externos e de pelos pubianos, com ereção e eja-

culação espontâneas, desde um ano antes da internação. O paciente apresentava comportamento libidinoso em relação ao sexo oposto, compatível com o de um adolescente. Seis meses antes da internação surgiu hemiparesia direita progressiva. Um mês antes a hemiparesia tornou-se intensa, ocorrendo também dificuldade para falar. Três irmãos sadios e um tio materno epilético. Produto de gestação e parto normais, pesando 4.800 g ao nascer. Desenvolvimento psico-motor normal até o início do quadro descrito. *Exame clínico-neurológico* — Peso de 19.500 g; altura de 108 cm; pulso 64 bat/min; respiração 20 mov/min; afebril. Havia macrogenitosomia e pelos pubianos compatíveis com a idade de 15 anos. Apresentava-se desorientado no espaço e com moderada disfasia de expressão. Fundos oculares revelaram atrofia secundária de papilas, mais intensa à direita; pupila direita maior que a esquerda, com reflexo fotomotor lento. Hemiparesia direita mais acentuada no membro superior, hiperreflexia profunda maior à direita; clono aquileu esgotável bilateralmente. Reflexos plantares normais. Sensibilidade conservada. *Exames laboratoriais* — Hemoglobina 11,7 g%. Ovos de *Ancilostoma duodenale* e *Giardia lamblia* nas fezes. Exame do líquido cefalorraqueano lombar: 4 linfócitos por mm³; 89 mg% de proteínas; 70 mg% de glicose; 738 mg% de cloretos; r. Pandý positiva, r. Nonne-Appelt negativa; Wasserman e VDRL negativos. Exame do líquido ventricular: 30 leucócitos e 218 hemácias por mm³; 80 mg% de proteínas; 70 mg% de glicose; 702 mg% de cloretos; r. Pandý negativa. A pneumoventriculografia revelou hidrocefalia e grande tumor no ventrículo lateral esquerdo.

Intervenção cirúrgica e evolução — Por craniotomia parietal esquerda e acesso ventricular transcortical foi realizada extirpação total do tumor aderente ao assoalho do ventrículo; média 6 x 6 x 5 cm e, ao corte, apresentava múltiplos pequenos cistos contendo líquido citrino; havia áreas com aspecto gelatinoso e outras com calcificações. O exame histopatológico revelou tratar-se de *Teratoma adulto*. O paciente recuperou-se bem, recebendo alta em 7-1-1971 com hemiparesia direita e discreta disfasia. Até setembro de 1972 evoluiu bem, tendo diminuído a pilosidade e o tamanho dos órgãos genitais. A partir de então os caracteres sexuais voltaram a se desenvolver, surgindo ainda políuria e polidipsia. As deficiências motora e visual continuaram melhorando. Em abril de 1973 foi recomendada hospitalização para estudo neuro-radiológico, o que não foi aceito pelos pais.

CASO 2 — E. A. G., sexo feminino, branca, 8 anos, admitida em 7-7-1972 (Registro Santa Casa 865.559) por causa de convulsões do tipo Grande Mal há uma semana. As convulsões repetiam-se duas a três vezes ao dia. O pai notou hemiparesia esquerda e perda total da visão apenas um dia antes da internação. Não se obteve dados anteriores, pois a criança estava sob cuidados de terceiros desde há 6 meses, sendo aparentemente sadia antes disto. Primeira filha de irmandade de três, parto natural a termo no domicílio. Desenvolvimento psicomotor aparentemente normal. *Exame clínico-neurológico* — Peso de 22.350 g; Pulso de 140 bat/min; Pressão arterial 130/100 mm/Hg; Respiração de 20 mov/min; Temperatura axilar de 37,2°C. Escabiose generalizada: presença de pelos pubianos e discreto desenvolvimento mamário compatíveis com a idade de 11 anos. Amaurose bilateral com atrofia de papilas. Hemiparesia esquerda proporcionada, reflexos tendinosos hiperativos à esquerda. Hipoestesia à esquerda. *Exames laboratoriais* — Hemoglobina 11,8 g%; 6.700 leucócitos por mm³, sendo 6% eosinófilos e 37% de linfócitos. Ovos de *Ancilostoma duodenale* e *Strongyloides stercoralis* nas fezes. Radiografias do crânio revelaram sinais de hipertensão intracraniana crônica com acentuada disjunção das suturas. Eletrencefalograma mostrou ritmos de base excessivamente lentos para a idade, com predomínio de ondas lentas nas áreas posteriores do hemisfério cerebral direito. Angiografia pela artéria carótida direita mostrou somente sinais de dilatação ventricular. A pneumoventriculografia (Fig. 1) revelou imagem de tumor na porção média e dorsal do terceiro ventrículo, com hidrocefalia.

Intervenção cirúrgica e evolução — Por craniotomia frontal direita e acesso transcortical ao ventrículo lateral direito, visualizou-se o terceiro ventrículo, através do forame de Monro; na luz do terceiro ventrículo, posteriormente ao forame de Monro e à massa intermédia do tálamo, encontrou-se tumor duro, róseo-acinzentado, infiltrando as paredes laterais do ventrículo. Foi feita biópsia do tumor e per-

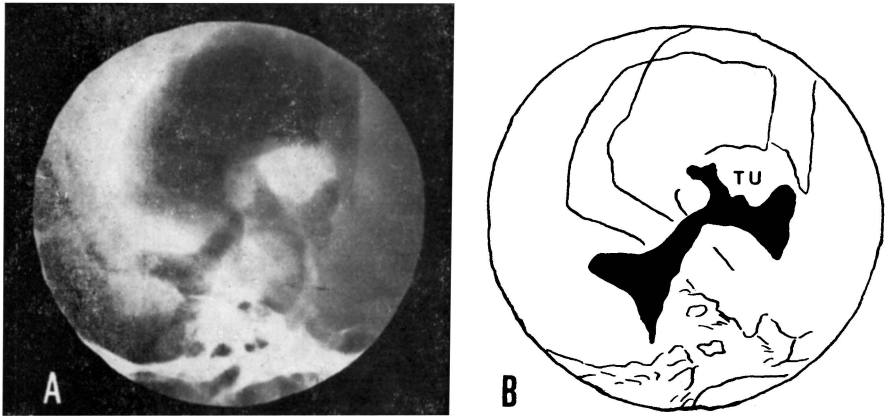


Fig. 1 — Caso 2. Em A, pneumoventriculografia mostrando hidrocefalia e imagem de tumor na região média e dorsal do terceiro ventrículo; em B, esquema do aspecto radiológico localizando o tumor (TU).

furação do septo pelúcido, permitindo ampla comunicação entre os ventrículos laterais. Três dias depois foi feita derivação ventrículo-cardíaca com interposição de válvula de Holter. O exame microscópico do tumor revelou tratar-se de *Astrocitoma protoplasmático*. Após radioterapia a paciente recebeu alta melhorada, com hemiparesia esquerda discreta, persistindo a amaurose e os sinais de puberdade precoce.

CASO 3 — P. C. B. A., sexo masculino, mulato, 5 anos, internado em 19-8-1972 (Registro Santa Casa 862.244). Aos dois anos de idade surgiram pelos pubianos e desenvolvimento dos órgãos genitais; sete meses mais tarde começou a desenvolver-se hemiparesia esquerda acompanhada de emagrecimento intenso, chegando o paciente a pesar 7 kg aos 3 anos de idade. Medicado em sua cidade natal, recuperou peso e houve melhora no déficit motor. Duas semanas antes de sua internação sofreu queda, batendo com a região frontal e uma semana depois tornou-se sonolento, não mais deixando o leito. *Exame clínico-neurológico* — Peso de 15 kg; Pressão arterial 90/60 mm Hg; Pulso de 72 bat/min; Afebril. Havia macrogenitossomia e presença de pelos pubianos compatíveis com a idade de 15 anos. Paciente sonolento, capaz de atender a solicitações simples, tornando-se porém agitado quando estimulado. Anisocoria com pupila direita maior; palidez de ambas as papilas. *Exames laboratoriais* — Hemoglobina 9 g%; 9.900 leucocitos, sendo 12% bastonetes, 47% segmentados, 36% linfócitos, 1% eosinófilos e 4% monócitos; Velocidade de hemossedimentação de 56 mm na primeira hora. Eletrencefalograma: lentificação do traçado no hemisfério cerebral esquerdo de caráter contínuo, ao lado de depressão de ritmos no hemisfério cerebral direito, também de caráter contínuo. Radiografias do crânio revelaram presença de tênues calcificações na região supra-selar, não havendo sinais de hipertensão intracraniana. Durante sua permanência no hospital, o paciente passou a apresentar bradicardia. Eletrocardiograma mostrou bradicardia sinusal com frequência de 33 bat/min, alterações primárias da fase terminal na região ântero-septal. Angiografia pela artéria carótida direita mostrou sinais de dilatação ventricular e imagem vascular de tipo tumoral na região diencefálica (Fig. 2).

Intervenção cirúrgica e evolução — Craniotomia frontal direita. Por via transcortical foi atingido o ventrículo lateral direito; havia tumor na região diencefálica que elevava e desviava posteriormente a veia tálamo-estriada. Foi feita

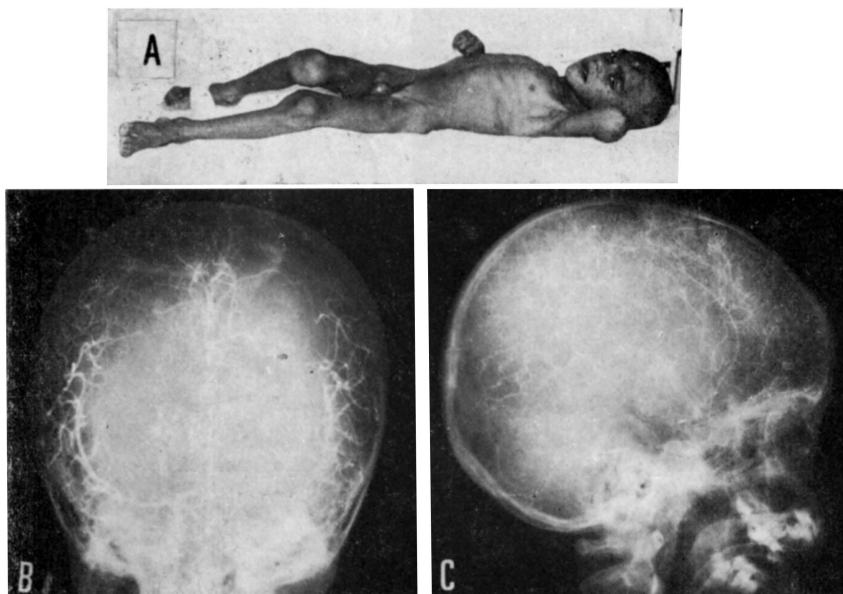


Fig. 2 — Caso 3. Em A, aspecto geral do paciente com sinais de desnutrição e macrogenitosomia; em B e C, angiografia carotídea direita mostrando sinais de dilatação ventricular e mancha tumoral dependente das artérias tálamo-estriadas e coroídea anterior.

biópsia do tumor e, dois dias depois, derivação ventrículo-cardíaca com interposição de válvula de Holter. O paciente não apresentou alterações após a primeira cirurgia, porém tornou-se torporoso após a segunda. Surgiu hipotensão arterial e bradicardia exigindo infusão constante de cloridrato de isoproterenol. Em 4-9-1972 ocorreu insuficiência respiratória necessitando de assistência ventilatória; no dia seguinte apresentou uma convulsão generalizada e faleceu três horas mais tarde. O exame necróscópio revelou encéfalo pesando 1.162 g, com superfície externa de consistência mole. Na região supra-quiasmática havia tumor esbranquiçado que, aos cortes, infiltrava os núcleos da base, hipotálamo e terceiro ventrículo. Ao exame dos demais órgãos foi encontrada macrogenitosomia, pelos pubianos, criptorquidia com testículos nos cordões inguinais e aumentados de tamanho para a idade. Ascaridiose intestinal e esteatose hepática. A causa da morte foi colapso pulmonar. O exame microscópico do tumor revelou tratar-se de *Astroblastoma*.

CASO 4 — G. A. C., sexo feminino, branca, 3 anos, internada em 16-10-1972 (Registro Santa Casa 847.558). Oito meses antes da internação a paciente começou a apresentar desenvolvimento mamário e de pelos pubianos; dois meses depois apresentou a primeira menstruação, três meses depois a segunda e desde então menstruava mensalmente. Não havia qualquer comportamento libidinoso e sua idade mental era compatível com a cronológica. *Exame clínico-neurológico* — Peso de 32.800 g; Pressão arterial de 90/60 mm Hg; Pulso de 90 bat/min; Temperatura axilar 36,5°C. Seu desenvolvimento somático era o de uma criança de 6 anos, havendo desenvolvimento mamário e de pelos pubianos compatíveis com a idade de 13 anos (Fig. 3). O exame neurológico era normal. *Exames laboratoriais* — Hemograma, urina, parasitológico de fezes, radiografias do crânio, líquido céfalo-raqueano por punção lombar e eletrencefalograma normais. Foram excluídas as cau-

sas ovarianas e supra-renais de puberdade precoce. Pneumoencefalografia mostrou tumor esférico projetando-se sobre as clinóides posteriores, na região hipotalâmica posterior (Fig. 3).

Intervenção cirúrgica e evolução — Craniotomia temporal direita, através da qual se atingiu a base do encéfalo; entre a haste hipofisária e os corpos mamilares encontrou-se formação esférica, acinzentada e de consistência firme, medindo um centímetro de diâmetro. Esta tumoração foi facilmente retirada por dissecação da aracnóide, parecendo não haver continuidade com as estruturas nervosas vizinhas. O exame microscópico revelou tratar-se de *Hamartoma*. A paciente recuperou-se bem e recebeu alta em 19-11-1972 em boas condições. Desde então e até março de 1974 desapareceram as menstruações, havendo regressão quase completa das mamas.

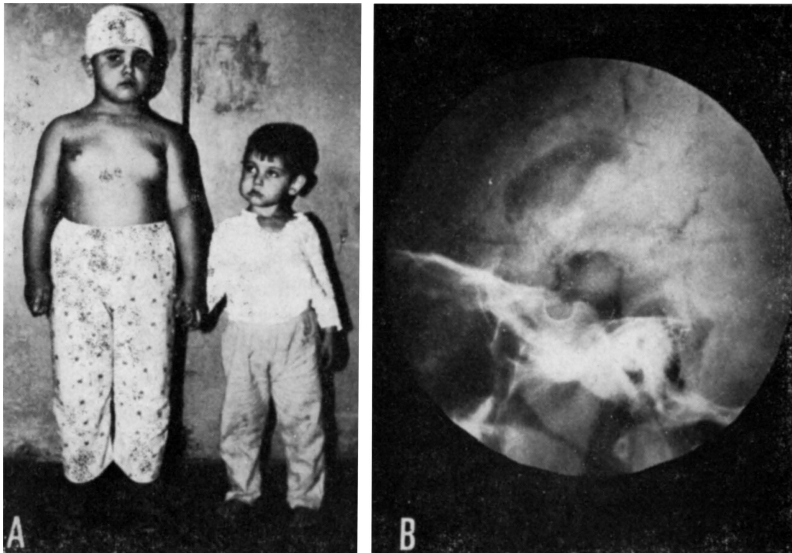


Fig. 3 — Caso 4. Em A, aspecto da paciente no pós-operatório imediato, com desenvolvimento mamário precoce e crescimento físico acelerado, evidente à comparação com outra criança da mesma idade; em B, pneumoencefalografia evidenciando a presença de tumor esférico projetando-se sobre as clinóides posteriores, na região hipotalâmica posterior.

COMENTARIOS

A puberdade precoce de causa intracraniana parece estar definitivamente ligada a alterações do hipotálamo posterior. O hipotálamo tem completo controle sobre a secreção dos hormônios foliculo-estimulante e luteinizante pela hipófise. A sua importância na maturação sexual pode ser demonstrada pelo transplante de hipófise¹. Ratas hipofisectomizadas e que receberam hipófises de filhotes com 4 a 8 dias de idade, transplantadas junto à eminên-

cia média, voltaram a apresentar ciclos de estro 8 a 35 dias depois. A experiência mostra que hipófises de ratas infantis são capazes de estimular o ovário em idade mais precoce do que ocorre normalmente⁶.

A estimulação do tuber cinereum na rata¹ produz descarga de hormônio luteinizante e conseqüente ovulação; uma lesão feita posteriormente ao quiasma óptico, na região do núcleo paraventricular, leva a um estado de estro permanente, provavelmente por alteração na secreção rítmica do hormônio luteinizante. Lesões colocadas na região basal e posterior do diencéfalo levam à secreção de hormônio foliculo-estimulante e estro precoces, suprimindo o mecanismo inibidor do hipotálamo sobre a secreção do hormônio foliculo-estimulante. Em ratas pré-pubescentes com lesões do hipotálamo anterior ou parte medial da amígdala, houve hipertrofia uterina e aparecimento de esfregaço vaginal de tipo pré-menstrual, com formação de corpo lúteo, condição semelhante à puberdade precoce humana.

Outras manifestações clínicas podem ser observadas nos tumores hipotalâmicos, acompanhadas ou não de puberdade precoce. Jenkins⁸ sumarizou, em artigo recente, as funções conhecidas dos núcleos hipotalâmicos. Se bem que no homem não haja uma diferenciação anatômica dos núcleos hipotalâmicos tão nítida como nos animais, são conhecidas algumas síndromes conseqüentes à sua destruição. Há alguns casos descritos de emaciação progressiva, hipercinesia e euforia^{2, 22} conseqüentes a tumores de hipotálamo e terceiro ventrículo e que predominam nos primeiros meses de vida. Sabe-se que em animais de experimentação o núcleo ventromedial é um centro de saciedade, com função inibidora da ingestão de alimentos. A sua destruição bilateral leva a um consumo voraz de alimentos. A destruição da região mais lateral do hipotálamo, no mesmo plano do núcleo ventromedial, leva à cessação abrupta da ingestão de alimentos, mesmo nos animais com destruição do núcleo ventromedial. Torrey e Uyeda²² fizeram revisão de 20 casos da chamada "síndrome diencefálica da infância"¹⁶, notando que em todos, com exceção de dois, havia destruição tumoral da porção anterior do hipotálamo; as duas exceções eram constituídas por um ependimoma e um oligodendroglioma do quiasma óptico, que provavelmente levaram a alterações secundárias do hipotálamo.

Gigantismo ou crescimento acelerado foram descritos como conseqüência de tumores do hipotálamo³ bem como em lesões de causa não estabelecida, sem evidência de processo tumoral²¹.

Page e col.¹³ descreveram três pacientes com tumores hipotalâmicos e hidrocefalia que apresentaram alteração do ritmo circadiano da temperatura, que se normalizou após derivação ventricular.

As diversas manifestações clínicas parecem depender muito mais da localização do processo tumoral do que de seu tipo histo-patológico^{6, 9}. Alterações semelhantes foram descritas com pinealoma^{17, 18}, ependimoma¹⁴, oligodendroglioma⁴, hamartoma¹⁹. A teoria mais antiga relativa à causa intracraniana de puberdade precoce começou com a premissa de que a pineal

é uma glândula de secreção interna; a partir desta relacionou-se o seu aparecimento com os pinealomas. A pineal teria função inibitória sobre a maturação sexual e a sua destruição liberaria o processo. Esta premissa no entanto nunca foi provada e a secreção de um hormônio pela pineal nunca foi convincentemente demonstrada. Outra teoria postulava a importância da característica histopatológica do tumor, independentemente de sua localização, particularmente em relação aos teratomas, o que também nunca chegou a ser comprovado²³. Mais recentemente ficou estabelecida a importância do tuber cinereum no controle da função genital e, portanto, da puberdade.

A presença de hamartomas hipotalâmicos quase sempre leva a puberdade precoce^{10, 15}. Do ponto de vista clínico foram observados em ambos os sexos, caracterizando-se ainda por crescimento físico exagerado, idade óssea maior que a cronológica, por vezes crises convulsivas e retardo mental; reações psico-sexuais são raras e obesidade tende a aparecer tardiamente¹⁰. Síndrome de hipertensão intracraniana praticamente não existe nestes casos. Segundo Schonberg²⁰, até 1971 foram descritos mais de 40 casos de hamartomas diagnosticados por autópsia, mas apenas 5 diagnosticados em vida por pneumencefalografia; este autor destaca a importância deste exame ao descrever três casos. Schmidt e col.¹⁹ sugeriram que os hamartomas eram capazes de secretar hormônios de função gonadotrópica. Wolman e Malmforth²⁴, revendo a literatura, descreveram as bases anatômicas segundo as quais os hamartomas manteriam conexões com o hipotálamo através de fibras nervosas, influenciando a sua função. Estas fibras "neurosecretoras" penetrando pela superfície da adeno-neurohipófise e pela pars tuberalis, bem como nos plexos dos vasos do sistema porta hipofisário, constituiriam a base morfológica para a ação dos hamartomas sobre a função reguladora na puberdade. Porém, ocasionalmente o tumor encontra-se livre no espaço subaracnoideo¹², como sucedeu também em nossa paciente. Além disso, outros processos levam ao mesmo quadro clínico, inclusive cistos aracnoideos⁵ onde qualquer função neurosecretora é praticamente impossível.

Do exposto percebe-se não haver até o momento uma explicação segura para os mecanismos envolvidos na puberdade precoce de causa intracraniana, particularmente os tumores. No entanto, o seu diagnóstico é fundamental e deve ser preciso tanto clínica quanto radiologicamente²⁵, pela possibilidade de tratamento curativo em muitos pacientes¹². Deve-se ressaltar a importância de uma exploração clínica e neuroradiológica nos pacientes com puberdade precoce nos quais foram excluídas as causas genitais e supra-renais. Os hamartomas merecem menção especial dentre os fatores causais, pois, via de regra, não levam à hipertensão intracraniana e só serão diagnosticados em vida pela exploração pneumencefalográfica²⁰.

RESUMO

São relatados 4 casos de puberdade precoce conseqüentes a tumores intracranianos: um teratoma adulto do ventrículo lateral, um astrocitoma protoplasmático do terceiro ventrículo e diencéfalo, um astroblastoma do ter-

ceiro ventrículo e diencéfalo e um hamartoma hipotalâmico. São apresentadas teorias que tentam explicar os mecanismos hormonais envolvidos e é salientada a importância do diagnóstico neuroradiológico preciso, pela possibilidade de cura em alguns casos e de tratamento satisfatório nos demais.

SUMMARY

Pubertas praecox due to intracranial tumors: report of 4 cases

Four cases of precocious puberty secondary to intracranial tumors are reported. A 3 year and 11 month old boy had a teratoma in the left lateral ventricle and total surgical excision was followed by recovery. An 8 year old girl with a protoplasmic astrocytoma of the third ventricle diagnosed by biopsy, followed by shunting and cobalt therapy was discharged improved. A five year old boy with an extensive astroblastoma of the diencephalon died following biopsy and shunting of cerebrospinal fluid. A posterior hypothalamic hamartoma totally excised from a 3 year old girl was followed by remission of the precocious puberty. The theories of hormonal mechanisms leading to precocious puberty are presented. It is stressed the importance of pneumoencephalography in the diagnosis of intracranial hamartomas, for they lack neurological signs.

REFERENCIAS

1. ANDERSON, E. & HAYMAKER, W. — Disorders of the hypothalamus and pituitary gland. *In* Clinical Neurology, Hoeber-Harper, New York, 1962.
2. BRAUN, F. C. JR. & FORNEY, W. R. — Diencephalic syndrome of early infancy associated with brain tumor: report of a case and review of the literature. *Pediatrics* 24:609, 1959.
3. COSTIN, G.; FEFERMAN, R. A. & KOGUT, M. D. — Hypothalamic gigantism. *J. Pediat.* 83:419, 1973.
4. DODS, L. — A diencephalic syndrome of early infancy. *Med. J. Aust.* 2:689, 1957.
5. FARIS, A. A.; BALE, G. F.; CANNON, B. — Arachnoid cyst of the third ventricle with precocious puberty. *South. Med. J.* 64:1139, 1971.
6. HARRIS, G. W. & JACOBSON, D. — Functional grafts of anterior pituitary gland. *Proc. Roy. Soc. (London)* 139:263, 1952.
7. HUNG, W.; MILHORAT, T. H.; NELSON, K. B. & AUGUST, G. P. — Sexual precocity as the only sign of a brain tumor in a 9-year-old boy. *Amer. J. Dis. Child.* 121:524, 1971.
8. JENKINS, J. S. — The hypothalamus. *British Med. J.* 2:99, 1972.
9. KAGEYAMA, N. — Ectopic pinealoma in the region of the optic chiasm. *J. Neurosurg.* 35:755, 1971.
10. LIST, C. F.; DOWMAN, C. E.; BAGCHI, B. K. & BEBIN, J. — Posterior hypothalamic hamartomas and gangliogliomas causing precocious puberty. *Neurology (Minneapolis)* 8:164, 1958.
11. MC DONOUGH, P. G. — Sexual precocity. *Clin. Obstet. Gynecol.* 14:1037, 1971.
12. NORTHFIELD, D. W. C. & RUSSEL, D. S. — Pubertas praecox due to hypothalamic hamartoma: report of two cases surviving surgical removal of the tumor. *J. Neurol. Neurosurg. Psychiat.* 30:166, 1967.
13. PAGE, R. B.; GALICICH, J. H. & GRUNT, J. A. — Alteration of circadian temperature rythm with third ventricular obstruction. *J. Neurosurg.* 38:309, 1973.

14. POZNANSKI, A. K. & MANSON, G. — Radiographic appearance of the soft tissues in the diencephalic syndrome of infancy. *Radiology* 81:101, 1963.
15. RUBINSTEIN, L. J. — Tumors of the Central Nervous System. Armed Forces Institute of Pathology, Washington D.C., 1972.
16. RUSSEL, A. — A diencephalic syndrome of hiperkinetic emaciation typically linked to predominant elation in infancy and early childhood. *In* Van Bogaert, L. — Sixth International Congress of Neurology (Brussels, July 1957). *Excerpta Medica Sec. VIII*, pp. 111.
17. RUSSEL, D. S. — The pinealoma: its relationship to teratoma. *J. Pat. Bact.* 56:145, 1944.
18. RUSSEL, D. D. & RUBINSTEIN, L. J. — Pathology of Tumours of the Nervous System. Edward Arnold, London, 1971.
19. SCHMIDT, E.; HALLERWORDEN, J. & SPATZ, H. — Die Entstehung der Hamartome am Hypothalamus mit und ohne Pubertas praecox. *Dtsch. Z. Nervenheilkd.* 177:235, 1958.
20. SCHÖNBERG, D. — Hamartome des Tuber cinereum bei Pubertas praecox. *Endokrinologie und Diagnostik in vivo. Radiologe* 11:319, 1971.
21. SOTOS, J. F.; DODGEN, P. R.; MUIRHEAD, D.; CRAMFORD, J. D. & TALBOT, N. B. — Cerebral gigantism in childhood. A syndrome of excessively rapid growth with acromegalic features and a non-progressive neurologic disorder. *New England J. Med.* 271:109, 1964.
22. TORREY, E. F. & UYEDA, C. I. — The diencephalic syndrome of infancy. *Amer. J. Dis. Child.* 110:689, 1965.
23. TROLAND, C. E. & BROWN, C. A. — Precocious puberty of intracranial origin. *J. Neurosurg.* 5:541, 1948.
24. WOLMAN, L. & BALMFORTH, G. V. — Precocious puberty due to hypothalamic hamartoma in a patient surviving to late middle age. *J. Neurol. Neurosurg. Psychiat.* 26:275, 1962.
25. WEISS, S. R. & ROSKIND, R. — Conray ventriculography in the diagnosis of brain tumors and congenital malformations in children. *J. Neurosurg.* 34:408, 1971.

Disciplina de Neurocirurgia — Faculdade de Ciências Médicas da Santa Casa — Rua Cesário Motta Jr. 112 — 01221 São Paulo SP — Brasil.