

ABSCESSO INTRACEREBRAL: TRATAMENTO CLÍNICO

EXPERIÊNCIA COM UM CASO

*JOSÉ CARLOS LYNCH **

*RICARDO ALVES ANDRADE ***

*JOSÉ GERALDO LIMA ***

*RICARDO RIBEIRO ****

O abscesso intracerebral é doença grave e apesar dos avanços no seu tratamento, ainda persistem elevados índices de mortalidade e morbidade^{1,2,6,9,13,14,15}. O tratamento do abscesso intracerebral não está definitivamente estabelecido e controvérsia sempre se levanta quando se discute a melhor forma de se lidar com essa patologia. Recentemente a conduta conservadora tem sido proposta como forma alternativa de se tratar determinados casos de abscesso intracerebral.

É propósito deste registro relatar a experiência observada em um caso submetido a tratamento clínico.

OBSERVAÇÃO

JPN, paciente branco de 8 anos de idade, registro 34.533, apresentou-se ao Hospital Cardoso Fontes com história de cefaléia, febre, vômitos e crise convulsiva generalizada que surgiu horas antes da internação. O exame neurológico mostrava confusão mental, agitação e sinais de irritação meníngea. A punção lombar (PL) revelou líquido cefalorraqueano (LCR) turvo, com 265 células por mm³, com predomínio de polimorfonucleados; a bacterioscopia demonstrou cocos Gram positivos dispostos em pares; a cultura foi negativa. Foi medicado com penicilina cristalina, cloranfenicol e hidantal. Apresentou melhora progressiva do quadro mental e infeccioso. A antibioticoterapia se estendeu por 21 dias, findos os quais uma nova PL revelou LCR normal, tendo o paciente alta hospitalar, assintomático. Retornou para revisão 10 dias após a alta com queixa de discreta cefaléia e dificuldade de deambulação. O exame neurológico revelou monoparesia crural direita, sendo o restante do exame normal. Tomografia computadorizada (TC) revelou massa de baixa densidade com anel captante na região fronto basal acompanhada de edema cerebral (Fig. 1A). O menor foi reinternado e medicado com cortisona, penicilina cristalina (15 milhões unidades diárias E.V.), cloranfenicol (4g diárias E.V.). Respondeu prontamente ao tratamento empregado e em 5 dias estava novamente assintomático com desaparecimento da paresia crural, man-

Trabalho do Serviço de Neurocirurgia do Hospital Cardoso Fontes, INAMPS, RJ.:
* Médico Chefe do Serviço; ** Médico Assistente; *** Médico Residente.

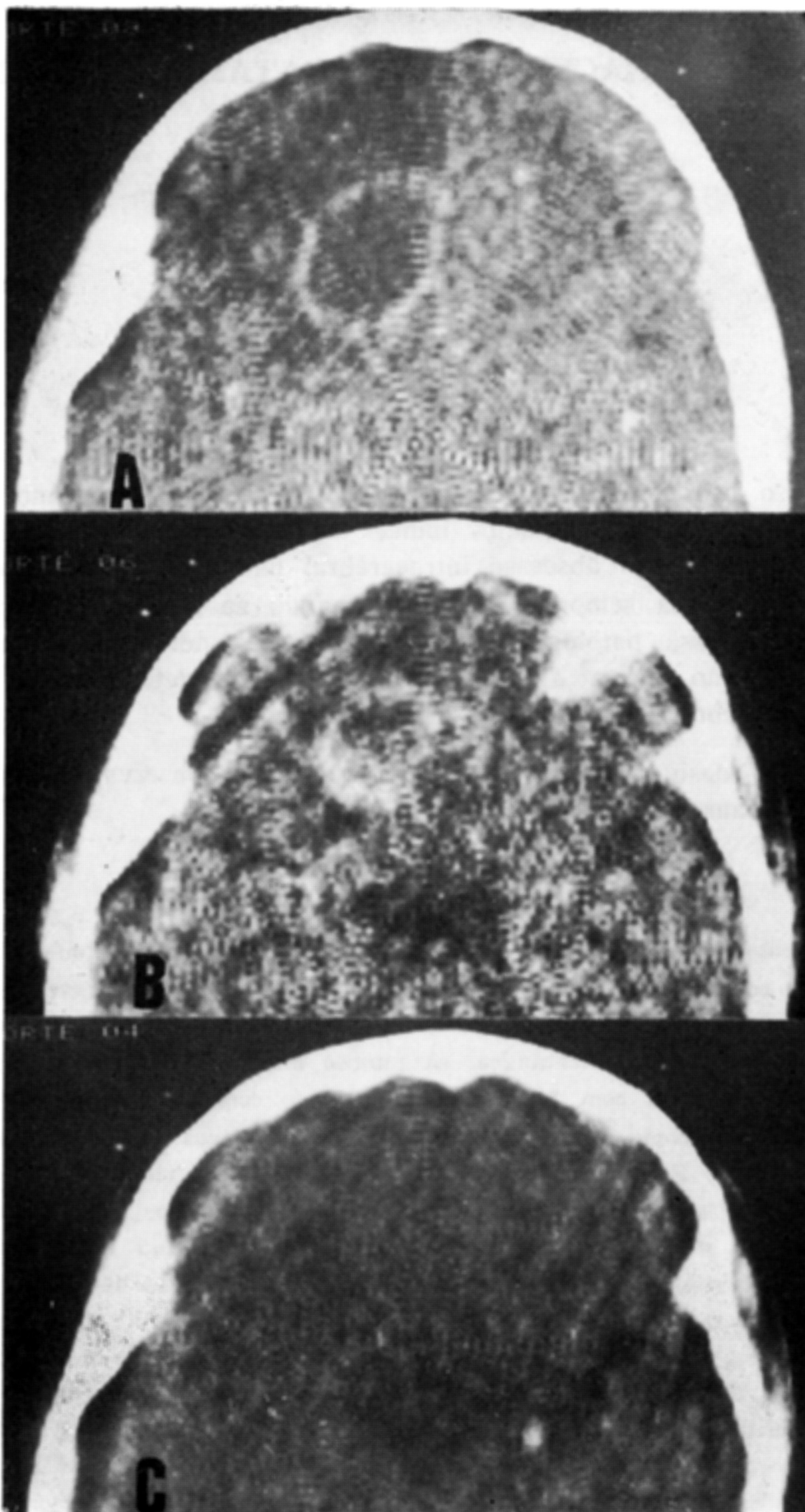


Fig. 1 — Caso JPN. Em A, TC com contraste revelando massa de baixa densidade com anel captante na região fronto-basal e edema cerebral perilesional. Em B, nítida diminuição da massa e captação irregular do contraste pelo anel, acentuado decréscimo do edema cerebral. Em C, diminuta área de necrose cicatricial.

tendo-se assim durante todo o período da internação. Os antibióticos venosos foram empregados por 6 semanas ininterruptamente. No terceiro dia da segunda internação foi repetida a TC que já mostrava flagrante diminuição da massa, desaparecimento do edema e diminuição da captação do contraste (Fig. 1B). Após a sexta semana, a penicilina foi suspensa e o cloranfenicol foi mantido V.O. por mais duas semanas. Uma terceira TC foi obtida no 62º dia após o diagnóstico de abscesso cerebral, revelando apenas diminuta área de necrose cicatricial (Fig. 1C). O paciente retornou ao ambulatório um e três meses após a alta hospitalar, assintomático e totalmente reintegrado às atividades de sua idade.

COMENTARIOS

A melhor forma de se tratar um abscesso encefálico ainda não está definida. Alguns autores preconizam a punção do abscesso e aspiração do pus^{2,5,6,9,12}. Este procedimento pode ser único ou repetido. Outros acreditam que sempre se deva tentar remover a cápsula do abscesso, pois somente com a sua total extirpação estaria, com certeza, assegurada a cura^{2,10,13-15}. Black e col. demonstraram em 6 pacientes com abscesso cerebral que o cloranfenicol, o metilicilina e a penicilina, atravessam a cápsula sendo detectados em concentração terapêutica no pus do abscesso³. Frame e col. encontraram, em pacientes submetidos a biópsia cerebral, níveis terapêuticos de nafcilina, metilicilina e cefazolin que tinham sido previamente administrados em dose única endovenosa⁸. Provaram, assim, que esses agentes atravessam a barreira hematocefálica íntegra. Recentemente, tem sido relatados casos de cura de abscesso cerebral, tratados exclusivamente de forma conservadora, sem qualquer manipulação cirúrgica^{11,16,17,18}. Concordamos com Rennels e col.¹⁶ e Roseblum e col.¹⁷ que sugerem que o tratamento clínico seja unicamente empregado em pacientes lúcidos, sem hipertensão intracraniana ou quando haja abscessos múltiplos ou localizados em áreas de difícil acesso ou, ainda, se o paciente apresentar condições críticas. A deteriorização, ou mesmo a falta de melhora do quadro, indica a pronta intervenção neurocirúrgica. Uma vez decidido pelo tratamento conservador, os antibióticos devem ser mantidos por pelo menos seis semanas^{16,17}.

Dobkin e col. questionam a veracidade dos casos de cura clínica de abscessos cerebrais publicados. Argumentam que provavelmente muitos dos casos apresentados como abscesso cerebral na verdade se tratavam de cerebrite, pois o diagnóstico foi baseado apenas nos achados de TC⁷. Como a cerebrite e o abscesso maduro apresentam achados tomográficos muito semelhantes, é impossível firmar o diagnóstico de abscesso cerebral baseado apenas no aspecto tomográfico. Britt e col. demonstraram experimentalmente três fases distintas dos abscessos cerebrais⁴: a) cerebrite inicial, de 1 a 3 dias; b) cerebrite tardia, de 4 a 9 dias; c) cápsula do abscesso, após 10 dias. Esses dados nos levam a crer que nosso paciente apresentaria um abscesso maduro e não cerebrite, pois a lesão foi detectada 31 dias após o início do processo infeccioso, num período em que a cerebrite não é mais encontrada e, sim, o abscesso com a cápsula formada, contradizendo assim as afirmações de Dobkin e col.⁷. No

presente caso, a conduta conservadora mostrou-se acertada. O menor retornou às suas atividades prévias, sem déficits e com a quase total normalização da TC. Confirma este caso bem sucedido a possibilidade do emprego dessa forma alternativa de tratamento em casos selecionados de abscesso intracerebral.

RESUMO

É relatado o caso de um paciente com abscesso intracerebral que foi tratado com êxito de forma clínica. A literatura pertinente é revista e os autores concluem que a forma conservadora de tratamento pode ser utilizada em casos selecionados de abscesso cerebral.

SUMMARY

Brain abscess: clinical treatment. Experience with a case.

A case of brain abscess treated non surgically is reported. Complete clinical and radiological resolution is demonstrated. The authors conclude that in selected patients conservative management of focal intracerebral infection may obviate the need for surgical intervention.

REFERÊNCIAS

1. ANDERSON, P.; STRONG, A.J.; INGHAM, H.R. & SELKON, J.B. — Fifteen-year review of the mortality of brain abscess. *Neurosurgery* 8:1, 1981.
2. BELLER, A.J.; SAHAR, A. & PRAISS, I. — Brain abscess: review of 89 cases over a period of 30 years. *J. Neurol. Neurosurg. Psychiat.* 36:757, 1973.
3. BLACK, P.; GRAYBILL, R.J. & CHARACHE, P. — Penetration of brain abscess by systemically administered antibiotics. *J. Neurosurg.* 38:705, 1973.
4. BRITT, R.H.; ENZMANN, D.; PLACONE, R.C.; OBANA, W.G. & YEAGER, A. — Experimental anaerobic brain abscess. *J. Neurosurg.* 60:1148, 1984.
5. CHEEK, W.R. — Suppurative cranial and intracranial infections. In *Pediatric Neurosurgery: Surgery of the Developing Nervous System*. Grune & Stratton, New York, 1982, pg. 571.
6. CLARK, D.B. — Brain abscess and congenital heart disease. *Clin. Neurosurg.* 14:274, 1966.
7. DOBKIN, J.F.; HEALTON, E.B.; TAYLOR-DICKINSON, P.C. & BRUST, C.M. — Nonspecificity of ring enhancement in "medically cured" brain abscess. *Neurology* 34:139, 1984.
8. FRAME, P.T.; WATANA KUNAKORN, C.; McLAURIN, R.L. & KHODADAD, G. — Penetration of nafcillin, methicillin and cefazolin into human brain tissue. *Neurosurgery* 12:142, 1983.
9. KAGAWA, M.; TAKESHITA, M.; YATO, S. & KITAMURA, K. — Brain abscess in congenital cyanotic heart disease. *J. Neurosurg.* 58:913, 1983.
10. KAHN, E.H. — Brain Abscess. In F.A. Kahn, E.C. Crosby, R.C. Schneider & J.A. Taren (eds.): *Correlative Neurosurgery* Ed. 2. Charles C. Thomas, Illinois, 1969, pg. 253.
11. KAMIN, M. & BIDDLE, D. — Conservative management of focal intracranial infection. *Neurology* 31:103, 1983.
12. KAPSALAKIS, Z.; ASKITOPOULOU, H.C. & GREGORIADES, A. — Analysis of the treatment of 12 consecutive cases of brain abscess. *J. Neurosurg.* 37:182, 1972.
13. KRAYENBULL, H.A. — Abscess of the brain. *Clin. Neurosurg.* 14:25, 1967.

14. LE BEAU, J.; CREISSARD, P.; HARISPE, L. & REDONDO, A. — Surgical treatment of brain abscess and subdural empyema. *J. Neurosurg.* 38:198, 1973.
15. RAIMONDI, A.S. & WRIGHT, R.L. — Cranial and intracranial infections. In J.R. Youmans (ed.): *Neurological Surgery*. W.B. Saunders, Philadelphia, 1973, vol. 3, pg. 1547.
16. RENNELS, M.B.; WOODWARD, C.L.; ROBINSON, W.L.; GUMBINAS, M.T. & BRENNER, J.I. — Medical cure of apparent brain abscess. *Pediatrics* 72:220, 1983.
17. ROSENBLUM, M.L.; HOFF, J.T. & NORMAN, D. — Non operative treatment of brain abscesses in selected high-risk patients. *J. Neurosurg.* 52:217, 1980.
18. VAQUERO, J.; CABEZUDO, J.M. & LEUNDA, G. — Nonsurgical resolution of a brain-stem abscess. *J. Neurosurg.* 53:726, 1980.

Centro Profissional Jardim Botânico — Rua Jardim Botânico, 700, conj. 318 - 22461 - Rio de Janeiro, RJ - Brasil.