# RADICULOGRAFIA

SÉRGIO RAUPP *
FLÁVIO L. DE CARVALHO **

Radiculografia é o estudo radiológico da morfologia do continente e conteúdo do canal raqueano lombossacro após injeção de contraste hidrossolúvel, mono-iodado, no espaço subaracnóideo. Na literatura êste método é referido como radiculografia, radiculografia lombar, lombossacra ou baixa, mielo-radiculografia, disco-radiculografia, mielografia com hidrossolúvel, mielografia lombar [1, 2, 4, 5, 6]. As razões da denominação que empregamos foram discutidas em trabalho anterior [9]. Os trabalhos iniciais com contrastes hidrossolúveis remontam a 1930, quando investigadores suecos, diante das restrições ao emprêgo do lipiodol, buscaram substâncias sem tais inconvenientes. Nos 10 anos que seguiram, concluiu-se que: 1) as substâncias mono-iodadas, hidrossolúveis, quando injetadas no espaço subaracnóideo são ràpidamente absorvidas e excretadas; 2) o mono-iôdo-metil-sulfato de sódio (Abrodil) permite boas imagens; 3) as concentrações acima de 30% são inviáveis pelos acidentes que acarretam; 4) o método é mais indicado para o exame do segmento lombossacro; 5) há necessidade de prévia raquianestesia pelos efeitos irritativos imediatos. Lindblom [7], em 1946 e 1947, codificou a técnica de exame. Em 1948 Arnell [1] publicou magistral trabalho sôbre o método que criou. A seguir surgiram publicações alemãs, suíças e francesas [4, 5, 6, 11]. Na América do Sul os primeiros trabalhos relatando experiência pessoal são de nossa autoria [3, 8, 9, 10].

## TÉCNICA

Se inicialmente insistimos na posição sentada, atualmente também fazemos o exame com o paciente em decúbito lateral, variando a inclinação de 15º a 35º e mantendo a parte cranial mais elevada. Preferimos esta última posição quando a localização da lesão é provàvelmente alta. Em geral a punção é feita entre L4 e L5. Injeta-se o anestésico 15 minutos depois, tempo necessário para superar, nos pacientes hipersensíveis, os problemas emocionais decorrentes da punção. Acreditamos que êste cuidado é fundamental no prosseguimento do exame. A raquianestesia é feita com Escurocaine H8 e se completa em 10 minutos. Depois injetamos 10 ml de contraste (Abrodil, Methiodal ou Kontrast U). Os clichês se farão a seguir, segundo a posição empregada. Com o paciente sentado empregamos craniógrafo de Lysholm com porta-objetos em posição vertical. Não registramos acidentes desa-

---

Trabalho realizado no Instituto de Neuro-Cirurgia de Pôrto Alegre: * Neuro-radiologista; ** Residente.

gradáveis (choque) assinalados por alguns pesquisadores e que exigem o emprêgo de medicação cardiotônica e vasopressora. O paciente permanece, após o exame, em posição inclinada (semi-sentado) durante 8 horas, pois a ascensão de resíduos do contraste às cisternas da base seria a causa de cefaléias e reações meningeas. Seguem-se 48 horas em posição horizontal no leito. Câimbras podem ocorrer nas primeiras horas. Citamos Hesse: "Ao falarmos das complicações e incidentes da mielografia com Abrodil, não devemos atribuir ao meio de contraste o que já estamos habituados a ver como conseqüência da anestesia ou punção lombar".

## MATERIAL E RESULTADOS

De dezembro de 1959 a junho de 1965 empregamos o método em 204 pacientes. Na maioria, se tratava de casos de patologia discal, pois nos casos em que havia suspeita de neoplasia intrarraquídea lombossacra foi preferida a via suboccipital para injeção do contraste, gasoso ou lipossolúvel. Nos casos de discopatia solitária (77,5%) tivemos os seguintes percentuais de freqüência quanto à localização: L3-L4 = 9,6%; L4-L5 = 71%; L5-S1 = 19,4%. No comprometimento discal duplo é sistemático o acometimento do quarto disco lombar: L2-L3 e L4-L5 = 11%; L3-L4 e L4-L5 = 33%; L5-S1 e L4-L5 = 56%.

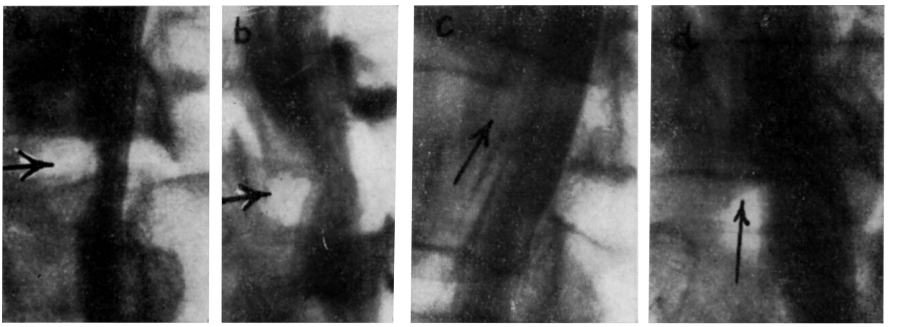


*Fig. 1 — Radiculografias: em* a *e* b, *grandes deformidades da coluna de contraste por hérnia discal; em* c *e* d *o diagnóstico de discopatia é feito apenas pela dilatação do infundíbulo radicular (sinal do trombone).*

Quanto à semiologia radiológica deve ser encarecida a fineza das imagens (figuras 1, 2 e 3). A difusibilidade do contraste enriquece o clichê obtido, o que é evidenciável pelo "sinal do trombone" (figura 1, *c* e *d*) que, freqüentemente, é a única alteração na discopatia posterior de pequena dimensão e excessivamente lateral. Ainda que os hidrossolúveis mono-iodados não possuam integralmente as qualidades de contraste ideal, lembramos Merle D'Aubigné, citado por Ecoiffier [4]: "Tanto clínicos como cirurgiões se interessam pela ciática. Na radiculografia encontrarão preciosos ensinamentos com um método que ainda não tem o lugar importante que merece".

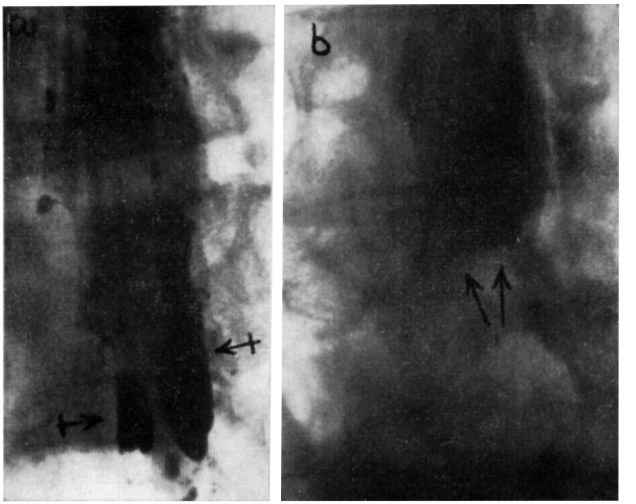


*Fig. 2 — Radiculografias: em* a, *fundo de saco lombar nìtidamente desenhado pelo contraste hidrossolúvel e gotas de Lipiodol fixadas (aracnoidite) em decorrência de mielografia lipiodolada feita anteriormente; em* b, *defeito de enchimento em L5 por processo intradural (neurinoma).*

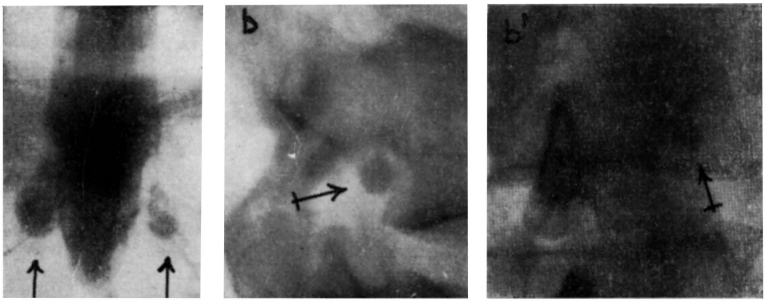


*Fig. 3 — Radiculografias: cistos comunicantes radiculares* (b *e* b' *correspondem ao mesmo caso).*

RESUMO

Os autores fazem uma análise da experiência acumulada em seis anos com 204 casos nos quais usaram contrastes hidrossolúveis para exame radiológico da coluna lombossacra.

SUMMARY

*Radiculography*

The authors make an analysis of the experience accumulated in six years with 204 cases in which they have used water-soluble contrasts for lombosacral myelography.

COMENTARIOS

1. ARNELL, S. — Myelography with water-soluble contrast. Acta Radiol. Suppl. 75, 1948. 2. CAMP, J. D. — Contrast myelography, past and present. Radiology 54:477, 505, 1950. 3. DAHNE, J. & RAUPP, S. — Vantagens no uso dos contrastes hidrossolúveis nos síndromes da cauda equina. Neurobiologia (Recife 26:199-203, 1963. 4. ECOIFFIER, J. — La Radiculographie Lombaire dans la Sciatique. Masson & Cie., Paris, 1960. 5. FOURNIER, A. M. & GUERIN, P. — Myeloradiculographie au méthiodal; quelques considerations d'ordre technique. J. Radiol. électrol. 39:101-103, 1958. 6. KNUTSSON, F. — Lumbar myelography with water-soluble contrast in cases of disk prolapse. Acta Orthop. Scandinav. 20:293-302, 1951. 7. LINDBLOM, K. — Technic and results in myelography and disk puncture. Acta Radiol. 34:321-330, 1950. 8. PAGLIOLI, E.; CAMPOS, Z. & RAUPP, S. — Diagnóstico dos processos expansivos cervicais. Anais do IX Congresso Latino-Americano, México, 1961. 9. RAUPP, S. — Radiculografia com contraste hidrossolúvel. Tese de doutoramento, Faculdade de Medicina de Pôrto Alegre, Gráfica U.R.G.S., 1960. 10. RAUPP, S.; DAHNE, J. & CAMPOS, Z. — Neuro-radiologia nas afecções raquemedulares. Bras. méd. 8:1375-1379, 1964. 11. UTHGENANT, H. — Die Bedeutung der Abrodil. Myelographie in der Ischiasdiagnostik. Forstchr. Geb. Röngenstrahlen 73:726-735, 1950.

*Instituto de Neuro-Cirurgia — Hospital São Francisco, Pavilhão São José — Pôrto Alegre, Rio Grande do Sul — Brasil.*