

## DOENÇA DE MACHADO-JOSEPH

DESCRIÇÃO DE CINCO MEMBROS DE UMA FAMÍLIA

HÉLIO A. GHIZONI TEIVE \* — WALTER O. ARRUDA \*  
PAULO C. TREVISOL-BITTENCOURT \*\*

**RESUMO** — Os autores apresentam o estudo realizado em 5 membros afetados de uma família portadora da doença de Machado-Joseph. São abordados os diferentes tipos clínicos da doença encontrados, bem como os exames complementares realizados, em particular os estudos de tomografia craniana, exames neurofisiológicos (eletromiografia, estudo de condução nervosa, estudo de potencial evocado auditivo), biópsias de nervo periférico e de músculo estriado esquelético, com estudo histoquímico.

**Machado-Joseph disease: report on five members of a family.**

**SUMMARY** — The authors report the clinical and laboratorial findings of 5 affected members (all males) of a family with Machado-Joseph disease. The mode of inheritance was autosomal dominant. The mean onset age was 38 years (range 30-50 years). The clinical picture was pleomorphic and included cerebellar ataxia, external ophthalmoplegia with bulging eyes, extrapyramidal/pyramidal syndromes, amyotrophy with fasciculations and peripheral neuropathy, in variable degrees of severity. In one patient parkinsonian rigidity was greatly improved with the use of trihexaphenidyl and L-dopa. CT scan examinations disclosed a variable degree of cerebellar atrophy, with mild cerebral atrophy in one patient. Brainstem evoked potentials were normal in two patients. EMG showed denervation in three patients. Muscle biopsy (gastrocnemium) with histochemical studies revealed chronic muscle denervation in four cases. Sural nerve biopsy with conventional pathological study was normal in four cases. This family was living in Florianópolis, Santa Catarina, where there is a great number of Portuguese descendants from the Azores Islands. The worldwide presence of the disease seems to result from the genic diffusion of the disease with the Portuguese emigration during the Great Navigations Era and with some later emigratory settlement.

**A doença de Machado-Joseph é enfermidade hereditária degenerativa do sistema nervoso, multissistêmica, descrita inicialmente em açorianos, de etiologia obscura e que não apresenta atualmente tratamento definido 3,5,7,10,19,22,27,28,31,32,34,37,42. A doença acomete igualmente homens e mulheres, com idade de início clínico variável, entre a segunda e a sexta décadas de vida 3,5,19,27,37,42. A enfermidade é transmitida geneticamente, por herança autossômica dominante. Estudos recentes 32, indicam que o gen mutante está localizado no braço curto do cromossoma 1. Apesar de ser entidade genética única, apresenta expressão fenotípica variável, observando-se diferentes formas clínicas, com associação de quadros de ataxia cerebelar, piramidais, extrapiramidais, de acometimento do sistema nervoso periférico, oftalmoplegia externa progressiva, fasciculações na face e língua e presença de «bulging eyes» 3,5,10,19,22,27,31,34,37,42.**

\* Unidade de Ciências Neurológicas, Curitiba; \*\* Hospital Universitário, UFSC, Florianópolis.

Br. Hélio A. O. Teive — Praça Santos Andrade 37, Bloco B, Apto. 13 - 80020 Curitiba PR - Brasil

No presente estudo são apresentados os quadros clínicos e a investigação complementar realizada em 5 pacientes de uma família residente no Estado de Santa Catarina, portadora da doença de Machado-Joseph.

#### CASUÍSTICA E: RESULTADOS

Na tabela 1 é apresentada de maneira resumida o quadro clínico observado nos 5 membros estudados desta família. O heredograma da família é mostrado na figura 1. Observa-se (pela história mórbida familiar) o acometimento dos membros II-2, II-5. O caráter de transmissão genética é claramente autossômico dominante. A média de idade de início da doença é 38 anos (30-50 anos). A seguir é apresentada descrição individual de cada caso.

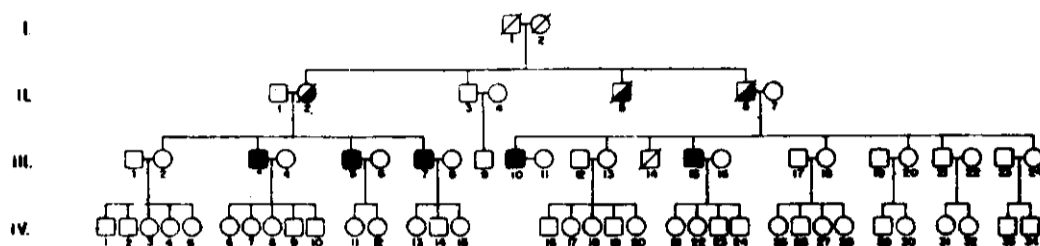
Sinais e sintomas	Pacientes				
	III-3	III-5	III-7*	III-10	III-15
Dismetria	+	+			+
D.sdiadococinesia		+	+		+
Disartria		+	+		+
Nistagmo	+		+	+	+
Manobra do rechaço (+)		+			
Tremor			+		
Marcha atáxica	+	+	+	+	+
Oftalmoplegia	+	+			+
Diplopia		+			+
Bulging eyes		+	+		+
Disfagia		+			+
Reflexo do vômito (++)		+			+
Fraqueza muscular		+			+
Fasciculações					
Língua		+		+	
Face					+
Membros		+	+	+	+
Mioquímia					+
Atrofia muscular		+			+
Espasticidade				+	+
Hipotonia		+			
Hiperreflexia					+
Hiporreflexia		+			
Sinal de Babinski					+
Hipoestesia tátil		+			
Hipoestesia dolorosa		+			
Hipopalestesia		+			
Rigidez muscular			+	+	+
Bradicinesia			+		
Postura distônica					+

Tabela 1 — Sinais e sintomas neurológicos nos pacientes estudados.

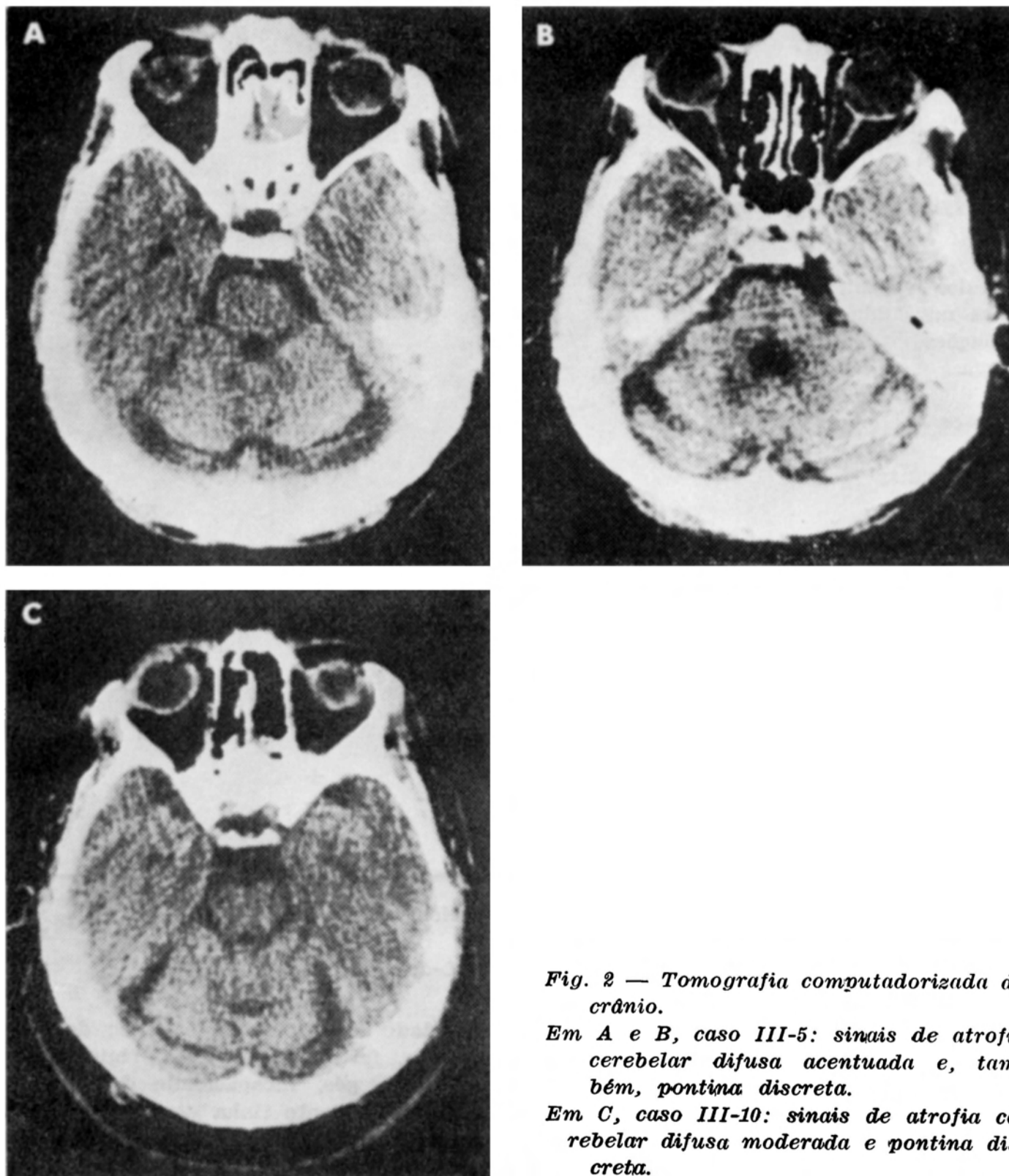
\*, boa melhora da rigidez muscular com o uso de L-dopa e tri-hexafenidil.

Caso III-5 — JAD, paciente com 50 anos de idade e história de 12 anos de evolução, lentamente progressiva, com disartria, disfagia, diplopia, falta de equilíbrio, rigidez muscular nos membros inferiores (MI), câibras, formigamento nos pés, incapacidade de marcha progressiva. Atualmente não consegue mais deambular. Este paciente tinha diagnóstico prévio de esclerose lateral amiotrófica. O exame neurológico mostrou: paciente orientado, contactuante, disátrico, com limitação dos movimentos oculares as miradas laterais e vertical superior,

presença de retração palpebral superior dando falsa impressão de exoftalmia («bulging eyes» ou sinal de Collier), fasciculações na língua, sem atrofia; reflexo do vômito hiperativo; discreta atrofia de mãos e pés, com diminuição da força muscular nos membros superiores (MS) e MI (grau 4), de predomínio distal; hipotonia muscular principalmente nos MS, com fasciculações nos MS e MI; dismetria, disdiadoceinesia, manobra do rechaço positiva (-f), astasia, abasia, com apoio definindo-se grosseira ataxia da marcha; discreta hipoestesia tátil e dolorosa distal nos pés, bem como hipopalestesia; hiporreflexia profunda nos MS e arreflexia nos MI.



*Fig. 1 — Heredograma da família a que se refere o estudo de 5 casos.*



*Fig. 2 — Tomografia computadorizada do crânio.*

*Em A e B, caso III-5: sinais de atrofia cerebelar difusa acentuada e, também, pontina discreta.*

*Em C, caso III-10: sinais de atrofia cerebelar difusa moderada e pontina discreta.*

**Caso 111-15 — OJGF, paciente com 42 anos de idade e história de 12 anos de evolução com disartria, disfagia, diplopia, dificuldade progressiva de marcha, desequilíbrio, rigidez nos MI, câibras e «tremores» nos músculos. Como antecedentes mórbidos pessoais apresentava doença pulmonar obstrutiva crônica. Ao exame clínico geral observou-se aumento do diâmetro ântero-posterior do tórax, presença de roncos, estertores bolhosos e sibilos em ambos os campos pleuro-pulmonares, raras extrassístoles. O exame neurológico mostrou: limitação bilateral da abdução ocular e principalmente da mirada vertical superior, nistagmo horizontal nas miradas laterais e vertical, presença do sinal de Collier, mioquimia em regiões peri-oculares, fasciculações na região do mento; reflexo do vômito exarcebado; pés cavus, com artelhos em martelo; discreta diminuição de força nos MS e MI (distai), hipertonia tipo rigidez nos MS e tipo espasticidade/rigidez nos MI; postura distônica dos MS, com dismetria e disdiadococinesia; astasia, abasia e ataxia da marcha com apoio; sensibilidades superficial e profunda normal; hiperreflexia profunda generalizada, com clônus aquileu e com trepidação, bilateralmente; presença do sinal de Babinski, bilateralmente.**

**Caso III-7 — OGD, paciente com 41 anos de idade e história, de 5 anos de evolução com bradicinesia, sensação de diminuição de força nos MI acompanhada de rigidez, dificultando a marcha, câibras, disartria, disgmfia e diplopia, por vezes. Antecedentes mórbidos pregressos de convulsões na adolescência. O exame neurológico mostrou: nistagmo horizontal nas miradas laterais, presença do sinal de Collier, hipertonia muscular tipo rigidez muscular, principalmente nos MS, fasciculações nos MS e MI, discreto tremor fino nas mãos, disdiadococinesia, distasia, disbasia com marcha tipo atáxico-rígida (em bloco). Este paciente foi medicado com tri-hexafenidil e Lr-dopa, com boa melhora do quadro de rigidez muscular e da marcha.**

**Caso III-10 — JOG, paciente, com 45 anos de idade e história de um ano de evolução, com dores nos MI, câibras e dificuldade progressiva de marcha. Apresentava hipertensão arterial sistêmica, em tratamento com diuréticos. O exame neurológico revelou: presença de nistagmo horizontal às miradas laterais, fasciculações na língua, hipertonia mista (espasticidade associada a rigidez) nos MI fasciculações nos MS e MI e ataxia discreta da marcha.**

**Caso III-3 — MGD, paciente com 52 anos de idade e história de um ano de evolução, com sensação de «pernas fracas», dificuldade de deambular, reagindo durante a entrevista com negação da doença. Ao exame neurológico observou-se: presença de nistagmo horizontal às miradas laterais, limitação da mirada vertical superior, discreta dismetria nos MS e ataxia da marcha.**

**Exames complementares — Hemograma, VHS, eletrólitos, creatinina, glicemia de jejum, VDRI, CPK, aldolase, SGOT, SGPT, T3, T4, TSH, colesterol, triglicérides, cálcio, fósforo, fosfatase alcalina, líquido cefalorraquidiano completo com imunologia para lues: normais nos pacientes em que foram estudados (casos III-5, III-7, III-10, 111-15). Tomografia computadorizada do crânio (TC) — atrofia cerebelar difusa discreta (caso III-7), moderada (caso III-10), acentuada (casos III-5, 111-15), além de discreta atrofia cortical cerebral no caso 111-15 e discreta atrofia, pontina nos casos III-5 e III-10 (Fig. 2). Estudos eletroneurofisiológicos — Caso III-3: não realizados. Caso III-5: a eletromiografia com sinais de desinervação muscular nos MI; discreta redução de velocidade de condução nos nervos fibulares e surais; potencial evocado de tronco encefálico auditivo normal; potencial evocado visual não realizado por dificuldades técnicas'. Caso III-7: eletromiografia com sinais de desinervação crônica nos MS e MI; condução nervosa e potencial evocado auditivo normais. Caso III-10: condução nervosa no nervo tibial posterior no limite inferior da normalidade. Caso 111-15: eletromiografia mostrando sinais de desinervação crônica nos MS e MI; redução da condução nervosa nos nervos tibiiais posteriores. Biópsia muscular e histoquímica — Casos III-5, III-7, III-10, 111-15: biópsia de músculo estriado esquelético (gastrocnêmio) revelou sinais de desinervação' crônica e ativa, sugestiva de doença do neurônio motor inferior. Biópsia de nervo sural — Casos III-5, III-7, III-10, 111-15: biópsia do nervo sural, avaliada pela técnica em parafina, mostrou-se normal.**

#### COMENTÁRIOS

No início de 1972, Nakano e col.<sup>22</sup> descreveram quadro de ataxia hereditária em família de emigrantes portugueses (açorianos), em Massachusetts - EUA, definindo-a como Doença de Machado (a família era descendente de William Machado). Os autores observaram ser doença herdada por traço autossômico dominante e des-

creveram 51 pessoas afetadas na família. No quadro clínico predominavam sinais de envolvimento do cerebelo, tronco encefálico e de nervos periféricos, tendo os autores discutido o diagnóstico diferencial com a ataxia de Friedreich, principalmente<sup>22</sup> Em abril de 1972, Woods e Schaumburg<sup>42</sup> publicaram estudo de uma família de descendentes açorianos (família Thomas), com quadro de degeneração espinocerebelar, com herança autossômica dominante. O quadro clínico mostrava combinação de degeneração espinocerebelar, rigidez extrapiramidal e oftalmoplegia externa. Após realizarem estudo anátomo-patológico em um membro da família, passaram a denominar esta doença como degeneração nigro-espino-denteada com oftalmoplegia nuclear. Rosemberg e col.<sup>34</sup>, em 1976, relataram o estudo de família de extração açoriana (família Joseph) que apresentava quadro progressivo de rigidez parkinsoniana, espasticidade, disartria e anormalidades da motilidade ocular, com estudo anátomo-patológico demonstrando perda neuronal severa e gliose no corpo estriado, substância negra e, também, do núcleo denteado do cerebelo. A herança era autossômica dominante e a doença foi descrita como degeneração estriato-nigral autossômica dominante. Em 1977, Romanul e col.<sup>27</sup> descreveram família de ancestrais portugueses (açorianos), com quadro progressivo de ataxia de marcha associado a sinais parkinsonianos, distúrbio da motilidade ocular extrínseca, fasciculações musculares, perda de reflexos profundos, nistagmo e respostas cutâneo-plantares extensoras. Os exames anátomo-patológicos demonstravam perda neuronal e gliose na substância negra, núcleos pontinos, núcleo vestibular, colunas de Clarke e cornos anteriores da medula espinhal. Estes autores propuseram que a doença por eles estudada seria a mesma descrita anteriormente por Nakano e col.<sup>22</sup>, Woods e Schaumburg<sup>42</sup> e Rosemberg e col.<sup>34</sup> como entidades diferentes, representando portanto entidade genética única com expressão variável e denominaram-na doença açoriana do sistema nervoso 27-29.

Paula Coutinho e Corino de Andrade<sup>5</sup>, em 1978, descreveram desordem genética envolvendo os sistemas cerebelar, piramidal, extrapiramidal e funções motoras da medula espinhal, definindo-a como degeneração do sistema motor autossômica dominante, observada em famílias portuguesas de origem açoriana. Nessa oportunidade, classificaram a doença em três formas clínicas; Tipo 1, em que predominam sinais extrapiramidais e piramidais (correspondendo a 15% da casuística); Tipo 2, em que predominam sinais cerebelares e piramidais (correspondendo a 38% dos casos); Tipo 3, em que predominam sinais de atrofia muscular simétrica distal e cerebelares (correspondendo a 47% dos casos). O tipo 1 teria idade de início mais precoce e progressão mais rápida, o tipo 3 teria idade de início mais tardia (40-60 anos) e evolução mais lenta e o tipo 2 teria início e evolução intermediários. Os autores concluíram tratar-se de doença genética única, com expressão fenotípica variável (englobando os quadros descritos por Nakano e col.<sup>22</sup>, Woods e Schaumburg<sup>42</sup> e Rosemberg e col.<sup>34</sup>. Em 1980, Lopes Lima e Paula Coutinho<sup>6</sup> relataram a enfermidade em uma família portuguesa não açoriana e definiram os critérios clínicos para o diagnóstico: herança autossômica dominante; sinais neurológicos maiores — ataxia cerebelar e sinais piramidais (caracterizando o tipo 2 da doença), associados a síndrome extrapiramidal rígido-distônica (tipo 1 da doença) ou amiotrofia periférica (tipo 3 da doença); sinais neurológicos menores — oftalmoplegia externa progressiva, distonia, fasciculações na língua e face, «bulging eyes». Nesta oportunidade passaram a utilizar a expressão doença de Machado-Joseph

A partir de 1981 surgiram várias publicações descrevendo esta enfermidade ocorrendo, entretanto, muita confusão quanto à terminologia: doença do sistema motor autossômica dominante dos portugueses<sup>31</sup>, doença açoriana do sistema nervoso n.29,<sup>30</sup>, ataxia de causa desconhecida hereditária autossômica dominante dos portugueses<sup>38</sup>, doença açoriana de Machado-Joseph<sup>10</sup>, doença de Joseph<sup>35,37</sup>. Barbeau e col.<sup>3</sup>, em 1984, publicaram extenso estudo sobre a história natural da doença de Machado-Joseph, redefinindo os critérios diagnósticos (critérios modificados de Lima e Coutinho) e analisando 138 casos pessoalmente examinados. Descreveram a presença de ataxia em 98% dos casos, sinais piramidais em 75%, sinais periféricos (neurônio motor inferior) em 63% e sinais extrapiramidais em apenas 19% dos casos. A doença é colocada dentro das degenerações multissistêmicas atáxicas (juntamente com as atrofia olivo-ponto-cerebelares), fazendo parte das ataxias hereditárias progressivas com herança autossômica dominante<sup>1,2,3,14</sup>.

Vários autores têm descrito a ocorrência da doença de Machado-Joseph em outros grupos étnicos. Heaton e col.<sup>10</sup>, descreveram o quadro em uma família da raça negra; Sákai e col.<sup>39</sup>, em uma família japonesa, oem como Yuasa e col.<sup>43</sup>; Bharucha e col.<sup>4</sup>, em uma família indiana; e Pou-Serradell e col.<sup>25</sup>, em uma família

de origem espanhoia. A ocorrência destes casos é explicada por alguns autores como decorrente da expansão portuguesa ultramarina, iniciada em 1415<sup>10</sup>. Rosemberg e col.<sup>32</sup> têm estudado com detalhes a herança autossômica dominante desta degeneração espinocerebelar, acreditando que haveria presença de um gen mutante no cromossoma 1, que levaria a perda de um tator trófico glial e subseqüente perda neuronal progressiva, com gliose reacional.

Os estudos anátomo-patológicos na doença de Machado-Joseph têm revelado perda neuronal associada a gliose reacional nas seguintes estruturas: substância negra, núcleo denteado do cerebelo, núcleos dos nervos pontinos e de outros nervos cranianos, colunas de Clarke e células do corno anterior da medula espinhal, tratos espinocerebelares, inetrrogando-se o comprometimento do corpo estriado 6,10,27,28,32,34,37,42. Vários estudos têm sido realizados, em particular por Rosemberg e col.<sup>31,32,34,35</sup>, no sentido de detectar alterações estruturais mais específicas e marcadores moleculares da doença de Machado-Joseph. Já foram publicados estudos com avaliação de padrões de proteína em cultura de fibroblastos e encéfalo 33,36, pesquisa de alterações específicas no RNA mensageiro no cerebelo<sup>31</sup>, estudos dos achados eletro-oculográficos (para a detecção precoce da doença)<sup>8</sup>, avaliação da atividade enzimática encefálica do glutamato e malato desidrogenases<sup>13</sup>, além de pesquisas sobre condução nervosa periférica e potencial evocado sensitivo 1?. Mais recentemente, passou a ser descrito, além dos três tipos clínicos conhecidos da enfermidade, o tipo 4, caracterizado por apresentar aspectos parkinsonóides associados a sinais cerebelares e amiotrofia distal, costumando iniciar-se entre a sexta e a sétima décadas da vida 20,32.

Entre as entidades clínicas que entram no diagnóstico diferencial da doença de Machado-Joseph estão outras formas de ataxia cerebelar autossômica dominante 1,2,6,9,12,14,18,27,34<sup>^</sup>, atrofia espino-pontina descrita por Boller-Segarra<sup>24</sup> e que alguns autores acreditam tratar-se da doença de Machado-Joseph 40, as degenerações dento-rubral, dento-rubro-pálido-luisiana, além das ataxias autossômicas recessivas, como a ataxia de Friedreich e suas variantes 1,2,6,9,12,14,27,34. Dentro da classificação clínica das ataxias cerebelares hereditárias proposta por Harding<sup>14</sup>, a doença de Machado-Joseph deve ser colocada no grupo das ataxias cerebelares hereditárias de início tardio, do tipo 1<sup>2</sup>.

Existem poucos relatos a respeito de tentativas terapêuticas, tendo sido utilizadas nos casos estudados por Woods e Schaumburg 42, drogas antiparkinsonianas, com resultados favoráveis. Ocorreu melhora do quadro extrapiramidal, sem alterar a progressão da doença. Mello e Abbott<sup>20</sup> descreveram melhora clínica em um paciente apenas, realizando estudo duplo-cego controlado com o uso de sulfametoxazol-trimetoprim.

No Brasil, o único relato conhecido desta enfermidade é o de Radvany e col.<sup>26</sup>, que estudaram duas famílias portuguesas acometidas, tendo a primeira família 12 membros afetados (6 examinados) e 8 a segunda, (2 examinados).

No presente relato são analisados 5 membros afetados de uma família de Florianópolis, Santa Catarina. Historicamente sabe-se que a população local apresenta grande predomínio da emigração portuguesa, em particular da açoriana<sup>23</sup>. Os pacientes afetados são todos do sexo masculino, com idade de início dos sintomas entre 30-50 anos, em média 38 anos. Do ponto de vista clínico podemos observar grande variedade de achados neurológicos em diferentes membros de uma mesma família. Os pacientes III-3 e III-10 enquadravam-se, na classificação clínica, como tipo 2; o paciente III-5, no tipo 3; o paciente III-7, no tipo 4; o paciente III-15 apresentaria os tipos 1 e 2. O estudo tomográfico craniano destes pacientes revelou graus variáveis de atrofia cerebelar (leve, moderada e acentuada) que, claramente, não são específicos desta doença 1<sup>2</sup>. Estudos de potenciais evocados auditivos e visuais são escassos e envolvem pequeno número de pacientes, mas pode-se observar que são de pouco auxílio diagnóstico na distinção das diferentes formas de heredoataxias cerebelares 1. O estudo eletromiográfico mostrou sinais de desinervação crônica, confirmados pelos estudos de histoquímica muscular em 4 pacientes. Não foram observadas alterações nas biópsias de nervos surais, avaliadas por técnicas de parafina. Os resultados dos estudos com «teasing» e ultra-estruturais são matéria de publicação em separado.

Acreditamos ser de importância fundamental o estudo desta enfermidade em nosso meio, em face da grande presença de emigrantes portugueses e açorianos.

Agradecimentos — Os autores agradecem aos Drs.: L.C. Werneck (Serviço de Doenças Neuromusculares, especialidade de Neurologia, Hospital de Clínicas, UFPR), pela avaliação e laudos das biópsias musculares (Histoquímica); L.F. Bleggi Torres (Departamento de Anatomia Patológica, Hospital de Clínicas, UFPR), pela análise das biópsias de nervos periféricos; G. Minguetti e M.V. Costa Ferreira (Centro de Tomografia Computadorizada - CETAC), pela realização dos estudos tomográficos de crânio; R.R. Seixas (Centro Diagnostico Curitiba), pela realização dos estudos eletromiográficos, de condução nervosa e de potenciais evocados.

#### REFERÊNCIAS

1. Arruda WO. Ataxia cerebelar hereditária autossômica dominante. Dissertação de Mestrado, Universidade Federal do Paraná Curitiba, 1989.
2. Arruda WO. Classificação das ataxias cerebelares hereditárias. *Arq Neuro-Psiquiat* 1991, 49.
3. Barbeau A, Roy M, Cunha L, de Vicente AN, Rosemberg RN, Nyhan WL, Macleod PL, Chazot G, Langston LB, Dawson DM, Coutinho P. The natural history of Machado-Joseph disease: analysis of 138 personally examined cases. *Can J Neurol Sci* 1984, 11 : 510.
4. Bharucha NE, Bharucha EP, Bhabha SK. Machado-Joseph-Azorean disease in India. *Arch Neurol* 1986, 43:142.
5. Coutinho P, Andrade C. Autosomal dominant system degeneration in Portuguese families of the Azores islands: a new genetic disorder involving cerebellar, pyramidal, extrapyramidal and spinal cord motor functions. *Neurology* 1978, 28 : 703.
6. Coutinho P, Guimarães A, Scaravilli F. The pathology of Machado-Joseph disease: report of a possible homozygous case. *Acta Neuropath (Berlin)* 1982, 58:48.
7. Dawson DM. Ataxia in families from the Azores. *N Engl J Med* 1977, 296 : 1529.
8. Dawson DM, Feudo P, Zubick HH, Rosemberg R, Fowler H. Electro-oculographic findings in Machado-Joseph disease. *Neurology* 1982, 32:1282.
9. Duvoisin RC. The olivopontocerebellar atrophies. In Marsden CD, Fahn S (eds): *Movement Disorders*, 2 London: Butterworths, 1987, p 249.
10. Fowler HL. Machado-Joseph-Azorean disease: a ten year study. *Arch Neurol* 1984, 41 : 921.
11. Fowler HL, Magalhães J, Rogers FM. Azorean disease of the nervous system (letter). *N Engl J Med* 1977, 297:729.
12. Gibb WRG. The neuropathology of Parkinsonian disorders. In Jankovic J, Tolosa E (eds): *Parkinson's disease and movement disorders*. Baltimore: Urban & Schwarzenberg 1988, p 205.
13. Grossman A, Rosemberg RN, Warmoth L. Glutamate and malate dehydrogenase activities in Joseph disease and olivopontocerebellar atrophy. *Neurology* 1987, 37 : 106.
14. Harding AE. *The Hereditary Ataxias and Related Disorders*. London: Churchill Livingstone, 1984.
15. Heaton EB, Brust JCM, Kerr DL, Resor S, Penn A. Familial cerebellar ataxia, dystonia and abnormal eye movements in a non-portuguese family. *Neurology* 1979, 29:559.
16. Heaton EB, Brust JCM, Kerr DL, Resor S, Penn A. Presumably azorean disease in a presumably non-portuguese family. *Neurology* 1980, 30:1084.
17. Hotson JR, Langston EB, Louis AA, Rosemberg RN. The search, for a physiologic marker of Machado-Joseph disease. *Neurology* 1987, 37:112.
18. Landis DMD, Rosemberg RN, Landis SC, Schut L, Nyhan WL. Olivopontocerebellar degeneration: clinical and ultrastructural abnormalities. *Arch Neurol* 1974, 31:25.
19. Lima L, Coutinho P. Clinical criteria for diagnosis of Machado-Joseph disease: report of a non-azorean family. *Neurology* 1980, 30:31.
20. Mello KA, Abbott BP. Effect of sulfamethoxazole and trimethoprim on neurologic dysfunction in a patient with Joseph's disease. *Arch Neurol* 1988, 45:210.
21. Morrison MR, Rosemberg RN. Epecific messenger RNA changes in Joseph disease cerebella. *An Neurol* 1983, 14:73.
22. Nakano KK, Dawson DM, Spence A. Machado disease: a hereditary ataxia in Portuguese emigrants to Massachusetts. *Neurology* 1972, 22:49.
23. Piazza WF, Hubener LM. *Santa Catarina: História da Gente*. Ed 2. Florianópolis: Luardelli, 1987.
24. Pogacar S, Finelli PF. Dominant spinopontine atrophy. *Arch Neurol* 1983, 40:25.
25. Pou-Serradell A, Russi A, Ferrer I, Galofré E, Escudero D. Maladie de Machado-Joseph dans une familie d'origine espagnole. *Rev Neurol (Paris)* 1987, 143:520.
26. Radvany J, Avila JO, Gabbai AA, Bacheschi LA. Doença de Machado-Joseph: as duas primeiras familias relatadas no Brasil. Tema livre: o 13° Congresso Brasileiro de Neurologia. *Arq Neuro-Psiquiat (São Paulo)* 1988, 46(S) : 152.

27. Romanul FCA, Fowler HL, Radvany J, Feldman RG, Feingold M. Azorean disease of the nervous system. *N Engl J Med* 1977, 296:1505.
28. Romanul FCA, Radvany J, Fowler HL, Tarsy D. Azorean disease of the nervous system; report of six additional families. *Trans Am Neurol Assoc* 1978, 269.
29. Romanul FCA. Azorean disease of the nervous system. *N Engl J Med* 1977, 297 : 72.
30. Rosemberg RN. Azorean disease of the nervous system. *N Engl J Med* 1977, 297 : 729.
31. Rosemberg RN, Fowler HL. Autosomal dominant motor system disease of the Portuguese : a review. *Neurology* 1981, 31 : 1124.
32. Rosemberg RN, Grossman A. Hereditary ataxias. *Neurol Clinics* 1989, 7:25.
33. Rosemberg RN, Ivy N, Kirkpatrick J, Bay C, Nyhan WL, Baskin F. Joseph disease and Huntington disease: protein patterns in fibroblasts and brain. *Neurology* 1981, 31:1003.
34. Rosemberg RN, Nyhan WL, Bay C, Shore P. Autosomal dominant striatonigral degeneration: a clinical, pathologic and biochemical study of a new genetic disorder. *Neurology* 1976, 26:703.
35. Rosemberg RN, Nyhan WL, Coutinho P, Bay C. Joseph's disease: an autosomal dominant neurological disease in the Portuguese of the United States and the Azores islands. *Adv Neurol* 1978, 21 : 33.
36. Rosemberg RN, Thomas L, Baskin F, Kirkpatrick J, Bay C, Nyhan WL. Joseph disease: protein patterns in fibroblast and brain. *Neurology* 1979, 29:917.
37. Sachdev HS, Forno LS, Kane CA. Joseph disease: la multisystem degenerative disorder of the nervous system. *Neurology* 1982, 32:192.
38. Sachdev HS, Forno LS, Kane CA. Portuguese autosomal dominant hereditary ataxia of unknown cause. *Ann Neurol* 1980, 8:130.
39. Sakai T, Ohta M, Ishino H. Joseph disease in a non-Portuguese family. *Neurology* 1983, 33:74.
40. Sequeiros J, Suite NDA. Spinopontine atrophy as a separate entity: the first description of Machado-Joseph disease. *Neurology* 1986, 36:1408.
41. Taniguchi R, Konigsmark BW. Dominant spino-pontine atrophy: report of a family through three generations. *Brain* 1971, 94:349.
42. Woods BT, Schaumburg HH. Nigro-spino-dentatal degeneration with nuclear ophthalmoplegia: a unique and partially treatable clinico-pathological entity. *J Neurol Sci* 1972, 17:149.
43. Yuasa T, Ohama E, Harayama H, Yamada M, Kawase Y, Wakabayashi M, Atsumi T, Miyatake T. Joseph's disease: clinical and pathological studies in a Japanese family. *Ann Neurol* 1986, 19:152.