

ESTUDO DA ANATOMIA DO NERVO TIBIAL E SEUS RAMOS AO NÍVEL DO TERÇO DISTAL DA PERNA

STUDY OF THE ANATOMY OF THE TIBIAL NERVE AND ITS BRANCHES IN THE DISTAL MEDIAL LEG

André Leal Gonçalves Torres¹, Marcus Castro Ferreira²

RESUMO

Objetivo: Determinar, através de dissecação em cadáveres frescos, a anatomia topográfica do nervo tibial e seus ramos ao nível do tornozelo, em relação ao túnel do tarso. **Métodos:** Foram realizadas disseções bilaterais em 26 cadáveres frescos e as localizações da bifurcação do nervo tibial e seus ramos aferidas em milímetros, com relação ao eixo maleolar-calcaneal (EMC). Para os ramos calcâneos, a quantidade e seus respectivos nervos de origens também foram analisados. **Resultados:** A bifurcação do nervo tibial ocorreu sob o túnel em 88% dos casos e proximalmente em 12%. Quanto aos ramos calcâneos, o medial apresentou-se com um (58%), dois (34%) e três (8%) ramos, com a origem mais comum do nervo tibial (90%) e o inferior com ramo único por perna, tendo o nervo plantar lateral como origem mais comum (70%). **Nível de Evidência V, Opinião de especialista.**

Descritores: Síndrome do túnel do tarso. Nervo tibial/anatomia e histologia. Nervos periféricos. Cadáver. Dissecação.

ABSTRACT

Objective: Determine, through dissection in fresh cadavers, the topographic anatomy of the tibial nerve and its branches at the ankle, in relation to the tarsal tunnel. **Methods:** Bilateral dissections were performed on 26 fresh cadavers and the locations of the tibial nerve bifurcation and its branches were measured in millimeters. For the calcaneal branches, the amount and their respective nerves of origin were also analyzed. **RESULTS:** The tibial nerve bifurcation occurred under the tunnel in 88% of the cases and proximally in 12%. As for the calcaneal branches, the medial presented with one (58%), two (34%) and three (8%) branches, with the most common source occurring in the tibial nerve (90%) and the lower with a single branch per leg and lateral plantar nerve as origin most common (70%). **Level of Evidence, V Expert opinion.**

Keywords: Tarsal tunnel syndrome. Tibial nerve/anatomy & histology. Peripheral nerves. Cadáver. Dissection.

Citação: Torres ALG, Ferreira MC. Estudo da anatomia do nervo tibial e seus ramos ao nível do terço distal da perna. *Acta Ortop Bras.* [online]. 2012;20(3): 157-64. Disponível em URL: <http://www.scielo.br/aob>.

Citation: Torres ALG, Ferreira MC. Study of the anatomy of the tibial nerve and its branches in the distal medial leg. *Acta Ortop Bras.* [online]. 2012;20(3): 157-64. Available from URL: <http://www.scielo.br/aob>.

INTRODUÇÃO

Como parte integrante evolutiva da diabetes *mellitus*, as neuropatias se apresentam como entidades diversas. Como consequências finais em sua fisiopatologia, ocorrem edema e perda na elasticidade neural, acarretando alterações na condutibilidade de impulsos nervosos e uma maior propensão à compressão em sítios anatômicos específicos. A síndrome compressiva conhecida como síndrome do túnel do tarso, descrita inicialmente por Kopell e Thompson,¹ em 1960, e consagrada independentemente, em 1962, por Keck² e Lam,³ pode ter como desencadeante um distúrbio metabólico como a diabetes *mellitus*, contribuindo e antecipando o desenvolvimento da síndrome do pé diabético.^{4,5} Apesar dos esforços para diminuir o número de amputações nos

Estados Unidos, seu número cresceu de 54.000, em 1990,⁶ para 92.000, em 1999.⁷ O custo anual da neuropatia diabética e suas complicações varia entre US\$ 4.6 e US\$ 13.7 bilhões nos Estados Unidos.⁸ Apesar da falta de estudos globais sobre a diabetes, estima-se um aumento de 171 milhões de diabéticos em 2000 para 366 milhões em 2030.⁹ Em nosso meio, a Disciplina de Cirurgia Plástica da Faculdade de Medicina da Universidade de São Paulo (FMUSP) tem se preocupado com a avaliação da sensibilidade em membros inferiores de pacientes diabéticos, visando determinar evidências quantitativas das alterações nos limiares de pressão e associações com síndromes compressivas.¹⁰⁻¹¹ O tratamento cirúrgico descompressivo do túnel do tarso nos portadores de diabetes ainda gera controvérsias entre cirurgiões e

Todos os autores declaram não haver nenhum potencial conflito de interesses referente a este artigo.

1.- Doutor em Ciências pela Faculdade de Medicina da Universidade de São Paulo – São Paulo, SP, Brasil. Membro Especialista e Titular das SBCP e SBCM.

2.- Professor Titular da Faculdade de Medicina da USP, responsável pela Disciplina de Cirurgia Plástica e Chefe da Divisão de Cirurgia Plástica do Hospital das Clínicas da FMUSP São Paulo, SP, Brasil.

Trabalho realizado na Disciplina de Cirurgia Plástica do Hospital das Clínicas da Faculdade de Medicina da Universidade de São Paulo (FMUSP), São Paulo – SP, Brasil. Correspondência: Avenida Doutor Arnaldo, nº 455 – 1º andar – sala 1360, São Paulo/SP CEP: 01246-903.

sociedades clínicas de neurologia e diabetologia. Isso associado a uma divergência entre as descrições clássicas da anatomia do nervo tibial e seus ramos terminais encontrada nos livros textos e atlas de anatomia¹²⁻¹⁵ frente aos achados dos estudos científicos de cunho anatômicos, os quais demonstraram padrões variados de localização da bifurcação do nervo tibial, assim como uma variedade tanto no sítio de origem quanto no número de ramos do nervo calcâneo medial,¹⁶⁻³⁰ colaboram em ampliar as incertezas nesse território.

A constatação de que a síndrome do túnel do tarso, considerada rara na população em geral, poderia se instalar em um público cada vez maior amplia, sem dúvida, o número de candidatos a intervenções em uma área com anatomia sujeita a variações.

OBJETIVO

Determinar, através de dissecação em cadáveres frescos, a anatomia topográfica do nervo tibial e seus ramos ao nível do tornozelo, em relação ao túnel do tarso.

MATERIAL E MÉTODO

O estudo foi realizado através da dissecação anatômica bilateral de 26 cadáveres frescos, procedidas no Serviço de Verificação de Óbitos da capital – USP (SVOC) e no Instituto de Medicina Legal Nina Rodrigues (IML-BA).

A seleção do número da amostra teve como base o tempo necessário para dissecação de cada perna e a dificuldade de acesso a este sítio anatômico do corpo humano para dissecações em cadáveres frescos (restrito aos não requeridos – indigentes). O critério de exclusão selecionado foi trauma contuso direto sobre a perna que impossibilitasse a realização da dissecação.

Em cada procedimento os pés permaneceram em posição neutra e a exploração cirúrgica iniciou-se a 15 centímetros proximais do centro do maléolo medial, continuando distalmente até a entrada dos nervos plantares na superfície plantar do pé. Uma incisão longitudinal contemplou toda essa distância e duas incisões transversais, uma em cada extremidade da incisão longitudinal, complementaram o acesso, facilitando a elevação de dois retalhos cutâneos, com exposição ampla da região.

Após elevação dos retalhos cutâneos e em vista da dificuldade em diferenciar essas estruturas, as fâscias superficial e profunda foram incisadas e elevadas em conjunto com o retináculo flexor e fâscia superficial do músculo abductor do hálux, expondo todas as estruturas que compõem o terço distal medial da perna e tornozelo (tendões do tibial posterior e flexor longo dos dedos, feixe vasculo-nervoso tibial posterior e tendão do flexor longo do hálux). O feixe vasculo-nervoso, que é envolto em bainha própria, foi então incisado e as estruturas vasculares separadas do nervo tibial, expondo, assim, trajeto significativo desse nervo pré, intra e pós-túnel do tarso. Para facilitar a visualização dos ramos terminais, o músculo abductor do hálux foi ressecado a partir de sua origem no calcâneo, mantendo-se sua fâscia profunda. (Figura 1) Os procedimentos foram realizados sob magnificação cirúrgica, utilizando-se lupa com aumento de 3,5x e material de dissecação apropriado. Após essa etapa inicial, uma linha de referência (eixo maleolar-calcaneal - EMC) foi fixada entre o centro do maléolo medial e a tuberosidade medial do calcâneo, de acordo com as descrições de Dellon e Mackinnon.¹⁷ Utilizou-se, para isso, um fio de algodão zero fixado ao perióstio dos respectivos parâmetros anatômicos com ponto simples de mononylon 3-0.

Devido à falta de clareza anatômica em se distinguir o término da fâscia profunda, o início do ligamento retinacular, seu fim e o

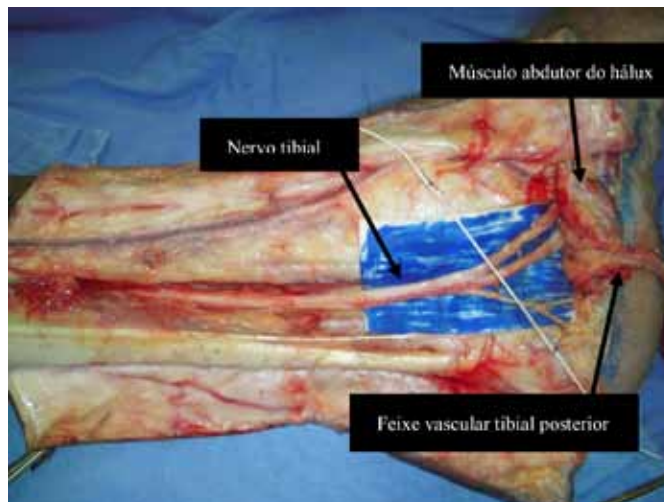


Figura 1. Retalhos cutâneos e fasciais elevados; dissecação do feixe vascular (rebatido distalmente) e desinserção do músculo abductor do hálux.

início da fâscia do abductor do hálux, o túnel do tarso ficou definido estendendo-se dois centímetros proximais e distais a esse eixo.¹⁸ (Figura 2)

Em relação ao EMC, foram aferidas, por meio de um paquímetro digital devidamente calibrado em milímetros, as distâncias dos parâ-

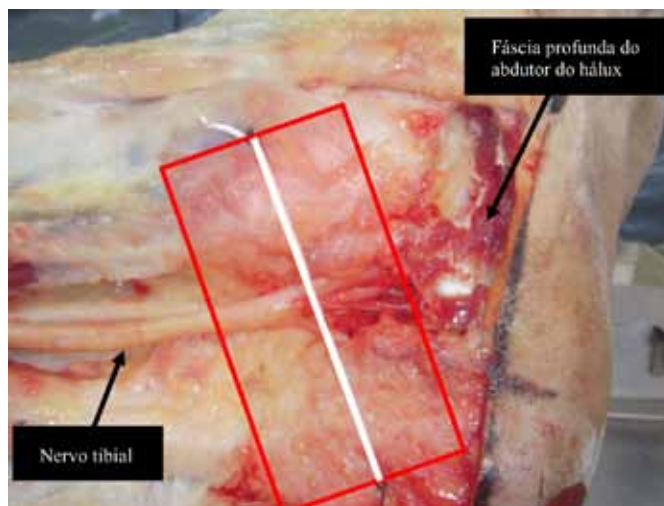


Figura 2. Eixo maleolar-calcaneal (EMC) e limites do retináculo.

metros anatômicos em questão, sendo cada medida realizada quatro vezes e a média das mesmas computadas como valor final. Foram determinadas: 1- Localização da bifurcação do nervo tibial nos nervos plantares; 2- Localizações do(s) ramo(s) calcâneo medial; 3- Origem do(s) ramo(s) calcâneo medial; 4- Quantidade de ramos calcâneos mediais; 5-Localização do(s) ramo(s) calcâneo inferior; 6- Origem do ramo calcâneo inferior; 7- Quantidade de ramos calcâneos inferior. Elaborou-se uma nova classificação para a bifurcação do nervo tibial, com relação ao EMC, em cinco subtipos baseando-se na proposta inicial de Bilge²⁶, adaptada e ampliada: tipo I representa que a bifurcação é proximal ao eixo, mas dentro do túnel do tarso; tipo II representa que a bifurcação ocorre no eixo; tipo III representa que a bifurcação é distal ao eixo, mas dentro do túnel

do tarso; tipo IV representa que a bifurcação é proximal ao eixo, porém fora do túnel do tarso; tipo V representa que a bifurcação é distal ao eixo e fora do túnel.

Os ramos calcâneos mediais foram agrupados de acordo com os padrões encontrados, procurando estabelecer o padrão mais frequente. Foram, também, analisados quanto ao número de ramos e nervo de origem, assim como o nível em que se estabeleceu a ramificação, em relação ao EMC. O mesmo procedimento foi aplicado ao ramo calcâneo inferior.

Os resultados foram transformados em taxas (porcentagem), tabulados e comparados aos dados disponíveis em trabalhos publicados da literatura.

Todas as disseções tiveram sua documentação fotográfica científica realizada por uma máquina fotográfica digital, sendo os achados mais pertinentes aqui demonstrados.

RESULTADOS

Vinte e seis cadáveres foram submetidos às disseções, totalizando 50 pernas. Duas encaixaram-se no critério de exclusão.

Bifurcação do nervo tibial nos nervos plantares

A bifurcação do nervo tibial em nervos plantar medial e lateral ocorreu no interior do retináculo em 44 membros estudados (88%). Em seis peças a divisão ocorreu proximal ao retináculo dos flexores (12%). Aplicando a classificação por tipos, tivemos: tipo I em 26 casos (52%), tipo II em sete (14%), tipo III em 11 (22%), tipo IV em seis (12%) e o tipo V não foi visualizado. (Figuras 3 e 4)

As bifurcações do nervo tibial, no interior do túnel do tarso, ocorreram, em média, a 7,23mm (1,81mm a 14,86mm), quando identificadas em topografia proximal ao EMC, e a 7,72mm (2,13mm a 19,23mm), quando em topografia distal, com 70% das mesmas ocorrendo dentro de uma área correspondente a 10 mm proximais e distais ao eixo. As seis divisões proximais ao túnel do tarso ocorreram a 22,31mm, 24,71mm, 27mm, 46mm e 53mm e 53,30mm (média de 37,72mm). Os nervos plantares sempre penetraram em túneis osteofibrosos próprios, tendo como teto a fascia profunda do músculo abductor do hálux e separados por um septo fibroso conectando o teto ao assoalho ósseo.

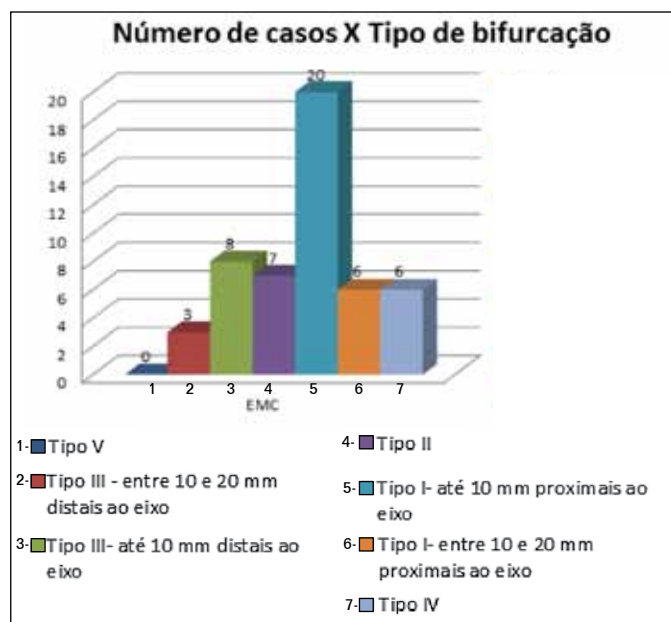


Figura 3. Localização das bifurcações do nervo tibial em relação ao EMC.

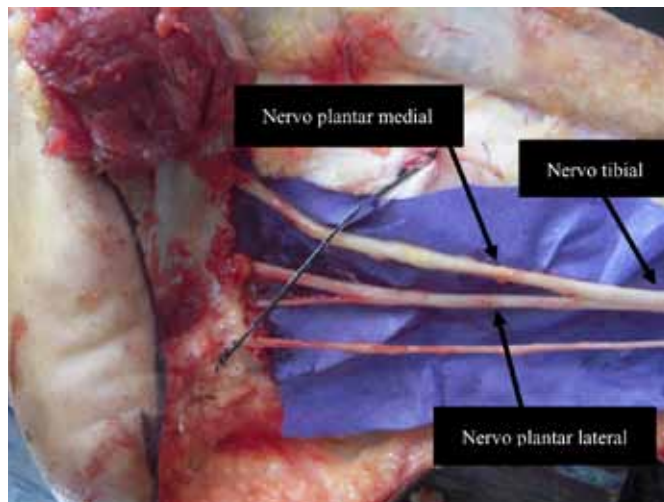


Figura 4. Exemplo de bifurcação do tipo IV.

Ramo calcâneo medial

Os ramos calcâneos mediais foram visualizados em apresentações que variaram de uma a três ramificações. A divisão do nervo calcâneo medial segundo o número de ramos e porcentagens está apresentada na Tabela 1 e a divisão quanto aos nervos de origem na Tabela 2 e Figuras 5 e 6. Na Tabela 3 pode-se visualizar a distribuição dos ramos calcâneos mediais segundo nervo de origem e quantidade de ramos.

Essas ramificações ocorreram sob o retináculo flexor em 27 peças (54%). Em 23 (46%) apenas o nervo tibial emitiu tais ramos dentro do túnel; em duas (4%) os nervos tibial e plantar lateral emitiram tais ramos; e em duas peças (4%) as ramificações tiveram origem dos nervos tibial e plantar medial. A distância mínima dos ramos calcâneos, em relação ao EMC, foi de 2,37 mm proximal e 4,67 mm distalmente. A máxima foi de 19,40 mm e 10,87 mm, respectivamente.

Em 31 peças (62%) observou-se a emissão de ramos calcâneos proximalmente ao retináculo; em 30 peças (60%) apenas o nervo tibial originou tais ramos; e em uma peça (2%) identificamos ramos calcâneos como provenientes do nervo plantar lateral. Os padrões encontrados estão dispostos na Tabela 4.

Tabela 1. Divisão do nervo calcâneo medial, segundo o número de ramos.

Número de ramos	Nº de casos	%
Um	29	58%
Dois	17	34%
Três	04	8%
Total	50	100%

Tabela 2. Divisão dos ramos calcâneos mediais, segundo nervo de origem.

Origem	Nº de casos	%
Tibial	45	90%
Plantar lateral	01	2%
Tibial e plantar lateral	02	4%
Tibial e plantar medial	02	4%
Total	50	100%

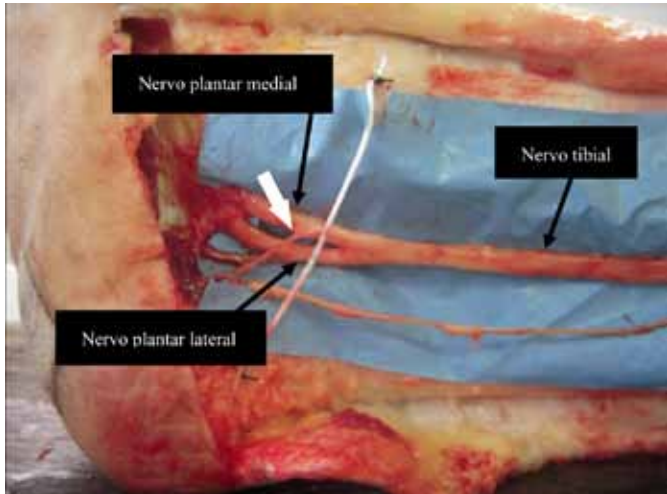


Figura 5. Ramo calcâneo medial – origem do nervo plantar medial.

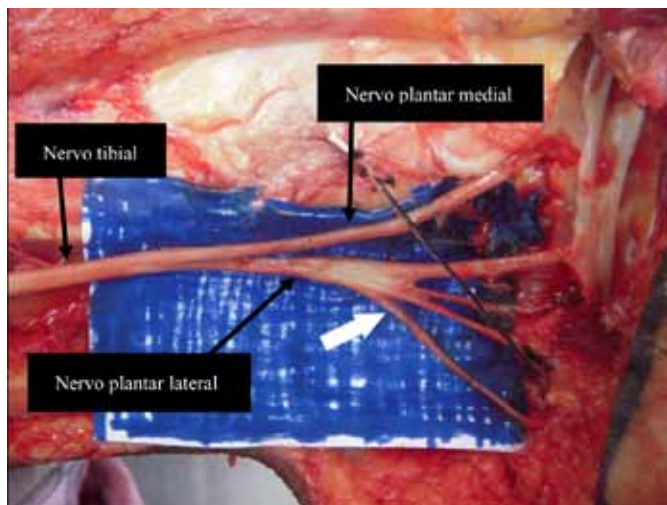


Figura 6. Ramo calcâneo medial – origem do nervo plantar lateral.

Nove ramos proximais apresentavam suas origens a distâncias superiores aos 15cm de exposição propostos, se fazendo necessária uma ampliação do acesso. A menor estava localizada a 176 mm e a maior a 346,60 mm do eixo, com média de 241,10 mm. (Figura 7) No total foram encontrados 75 ramos calcâneos mediais, sendo as suas distribuições em relação ao EMC apresentadas na Figura 8.



Figura 7. Ramo calcâneo medial – origem a 346,60 mm proximais ao EMC.

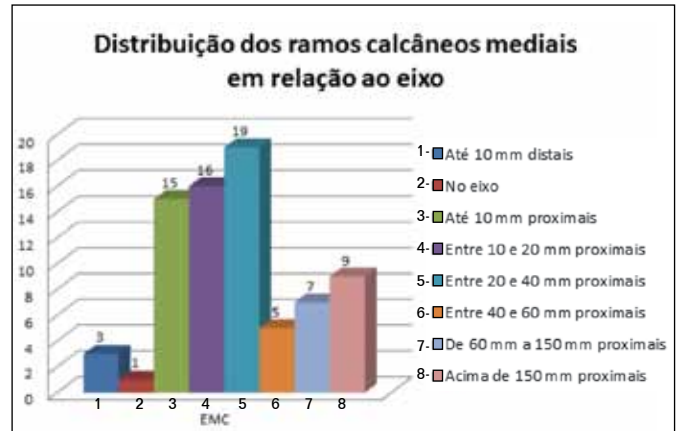


Figura 8. Ramos calcâneos mediais: distâncias em relação ao EMC.

Tabela 4. Padrões de apresentação dos ramos calcâneos mediais.

Padrões	nº	%
1- Ramo único do NT proximal ao túnel	16	32%
2- 02 ramos do NT proximais ao túnel	06	12%
3- 02 ramos do NT 01 no túnel e 01 proximal	04	8%
4- 2 ramos do NT no túnel	04	8%
5- 01 ramo do NT proxima ao túnel e 01 ramo do NPL no túnel	01	2%
6- 02 ramos do NPL proximais ao túnel	01	2%
7- 01 ramo do NT proximal e 01 ramo do NPM dentro do túnel	01	2%
8- ramo único do NT no túnel	13	26%
9- 02 ramos do NT no túnel e 01 ramo do NPL no túnel	01	2%
10- 03 ramos do NT no túnel	01	2%
11- 02 ramos do NT proximais ao túnel e 01 ramo do NPM no túnel	01	2%
12- 03 ramos do NT: 02 proximais e 01 dentro do túnel	01	2%
Total	50	100%

Obs: NT = nervo tibial; NPL = nervo plantar lateral; NPM = nervo plantar medial.

Tabela 3. : Ramos calcâneos mediais, segundo nervo de origem e quantidade de ramos.

Origem do ramo	Um		Dois		Três		Total	
	nº	%	nº	%	nº	%	nº	%
Tibial	29	100%	14	82,3 %	02	50%	45	90%
Plantar lateral	-	-	01	5,9 %	-	-	01	2%
Tibial e plantar lateral	-	-	01	5,9 %	01	25%	02	4%
Tibial e plantar medial	-	-	01	5,9 %	01	25%	02	4%
Total	29	100%	17	10%	04	100%	50	100%

Ramo calcâneo inferior

Já em relação ao ramo calcâneo inferior, sua constância foi de 100%, com 92% das ramificações ocorrendo dentro do retináculo flexor, 4% proximais a ele e 4% distais. As mesmas sempre se posicionaram distais às ramificações calcâneas mediais e com apenas um ramo por perna. As respectivas distâncias das ramificações, em relação ao EMC, estão discriminadas na Figura 9.

A divisão segundo local de origem das ramificações pode ser visto na Tabela 5 e exemplificada na Figura 10. Nas 35 pernas com origem do nervo plantar lateral, o calcâneo inferior se apresentava como a única ramificação desse nervo.

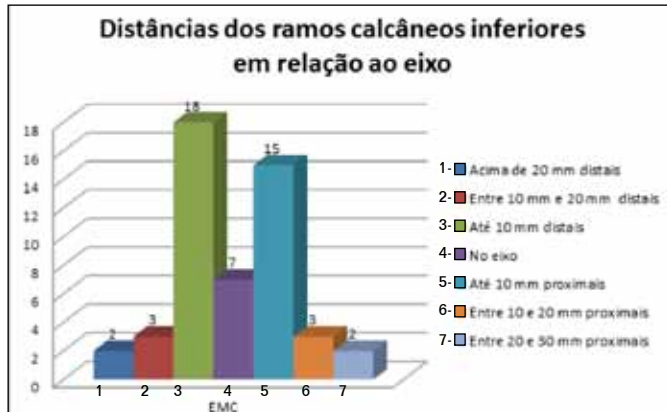

Figura 9. Distâncias das emissões dos ramos calcâneos inferiores em relação ao EMC.

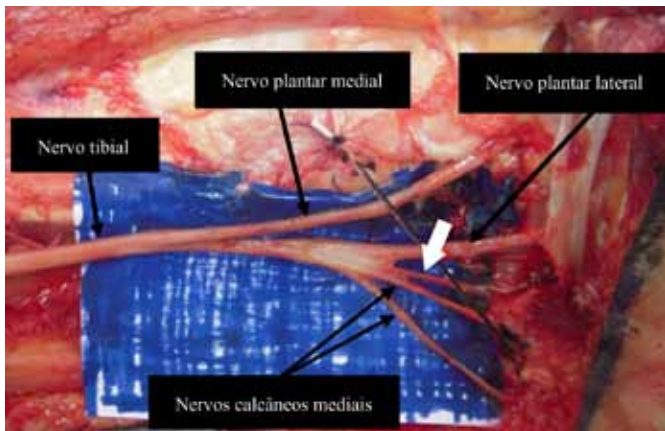


Figura 10. Ramo calcâneo inferior – exemplo de origem do tronco comum com o plantar lateral e o calcâneo medial.

Tabela 5. Divisão dos ramos calcâneos inferiores, segundo local de origem.

Origem	Nº de casos	%
Tibial	09	18%
Plantar lateral	35	70%
Bifurcação	04	8%
Tronco comum com o plantar lateral e calcâneo medial	02	4%
Total	50	100%

DISCUSSÃO

Estudos anatômicos do nervo tibial no terço distal da perna e ao nível do túnel do tarso passaram a ganhar mais importância

com o estabelecimento e definição de uma patologia compressiva desse nervo, em seu túnel osteofibroso, por Lam³ e Keck², introduzindo-se o termo síndrome do túnel do tarso. Em analogia com o membro superior, essa síndrome assemelha-se à síndrome do túnel do carpo, compartilhando, também, o tratamento cirúrgico descompressivo como uma das modalidades terapêuticas.

Associado a isso, a descoberta de que distúrbios metabólicos causados por doenças sistêmicas, dentre elas a diabetes *mellitus*, favorecem o surgimento dessa síndrome em associação com as neuropatias preexistentes, ampliou o número de pacientes candidatos a liberações cirúrgicas do retináculo flexor e túneis osteofibrosos do tarso, gerando controvérsias entre diabetologistas, neurologistas e cirurgiões.

O comparativo com outros estudos anatômicos que utilizaram os mesmos parâmetros para mensuração dos dados pesquisados ajuda a ampliar e enriquecer o conhecimento, expandindo os horizontes daqueles que realizam ou vão passar a realizar procedimentos cirúrgicos ao nível da face medial do tornozelo.

Em concordância com os demais trabalhos da literatura, observou-se aqui uma variação importante dos ramos terminais do tibial, tanto no nível de sua bifurcação quanto no número e origens dos ramos calcâneos medial e inferior, com algumas diferenças nas suas prevalências.

Referente ao tópico bifurcação nos ramos plantares, encontramos 88% das mesmas ocorrendo sob o retináculo flexor (dois centímetros proximais e distais ao EMC). O comparativo com outros trabalhos pode ser visto na Tabela 6.

Observamos também, em consenso com a maioria dos autores, que a bifurcação que ocorre dentro do túnel apresenta uma maior proporção de apresentações em uma área correspondente a 10 mm distais e proximais ao EMC. Esse achado se fez presente em 70% das pernas aqui dissecadas.

Tentando uniformizar uma comparação baseada na classificação por tipos aqui proposta, aplicamos a mesma nos trabalhos que apresentaram dados suficientes das respectivas medições que permitiram atingir esse propósito. O resultado do comparativo pode ser apreciado na Tabela 7.

Tabela 6. Localização da bifurcação do nervo tibial em relação ao túnel do tarso.

Autores	Nº de casos	Bifurcação dentro do túnel	Bifurcação proximal	Bifurcação distal
Horwitz (1938)	100	96%	4%	
Dellon (1984)	31	94%	6%	
Davis (1995)	20	90%	10%	
Louisia (1999)	15	73%	26%	
Heimkes (1987)	60	100%	-	
Havel (1988)	68	93%	7%	
Ndiaye (2003)	20	90%	10%	
Bilge (2003)	50	96%	-	4%
Joshi (2006)	112	99,9%	-	0,89%
Fernandes (2006)	30	86,7%	10%	3,3%
Presente estudo (2011)	50	88%	12%	

Tabela 7. Comparação dos achados referentes à bifurcação após classificação por tipos.

Autores	Tipo I	Tipo II	Tipo III	Tipo IV	Tipo V
Dellon (1984)	22,58%	54,84%	16,13%	6,45%	-
Heimkes (1987)	100%	-	-	-	-
Havel (1988)	45,59%	38,24%	8,82%	7,35%	-
Louisia (1999)	37,7%	28,6%	7,1%	28,6%	-
Ndiaye (2003)		-	90%	10%	-
Bilge (2003)	84%	12%		-	4%
Joshi (2006)	85,2%	14,7%	0,89%	-	-
Fernandes (2006)	23,34%	33,33%	30%	10%	3,33%
Presente estudo (2011)	52%	14%	22%	12%	-

As seis peças classificadas como tipo IV ocorreram a distâncias que variaram de 22,31mm a 53,30mm em relação ao EMC. Horwitz¹⁶ descreveu em quatro peças, com distâncias variando de 75 a 100mm. Dellon *et al.*¹⁷ encontraram em duas pernas, de um mesmo cadáver, sendo uma a 30mm e outra a 50mm do EMC. Havel *et al.*¹⁹ observaram cinco ocorrências, todas a 40mm do eixo. Davis *et al.*²¹ descreveram duas ocorrências, uma a 50mm e outra a 90 mm. Louisia *et al.*²² relataram quatro ocorrências, uma a 25mm, outra a 30mm e duas a 35mm. Ndiaye *et al.*²⁴ a descreveram em duas ocasiões, em um mesmo cadáver, ambas a 50mm. Fernandes *et al.*³⁰ descreveram em três das peças, sendo duas a 30mm e a outra a 57mm. Bilge *et al.*²⁵ e Joshi *et al.*²⁶ não relataram bifurcações do tipo IV.

A importância desse fato, também observado por outros autores, parece estar relacionada a uma propensão maior ao desenvolvimento da síndrome do túnel do tarso nesses casos, devido à presença de uma maior área de secção transversa representada pelo nervo já bifurcado em estrutura osteofibrosa estreita e rígida.¹⁷ Pelo que parece consenso na literatura, essa apresentação é rara e condizente com a raridade dessa síndrome na população em geral. Em relação aos tópicos sobre o ramo calcâneo medial, encontramos, em pleno consenso com a literatura, variadas apresentações. No que diz respeito à quantidade de ramos, constatamos a presença de um a três, sendo a apresentação mais comum a de ramo único em 58% das pernas. (Tabela 1) Horwitz¹⁶ relatou apenas a existência de um ou mais ramos, não especificando números. Dellon *et al.*¹⁷ encontraram um ou dois ramos, sendo a primeira mais comum (75%). Davis *et al.*²¹ observaram de um a três ramos, sendo mais comum dois a três (60%). Havel *et al.*¹⁹ e Ndiaye *et al.*²⁴ relataram presença de um ou dois ramos, com maior frequência do primeiro em 79% e 80% dos casos, respectivamente. Joshi *et al.*²⁶ e Moraes Filho *et al.*²⁸ encontraram de um a quatro, com mesma porcentagem para um e dois ramos (41,96% cada), no primeiro, e um ramo se destacando, no segundo trabalho (55,26%). Fernandes *et al.*³⁰ encontraram de uma a cinco ramificações, com a emissão de dois ramos a de maior frequência (46,66%). Em trabalhos específicos de pesquisa das variações anatômicas

desse ramo, Louisia *et al.*²², Dellon *et al.*²³, Govsa *et al.*²⁷ e Moraes Filho *et al.*²⁹ demonstraram presença de um a quatro ramos. A existência de dois foi a mais observada pelos primeiro, segundo e terceiro (60%, 41% e 46%, respectivamente), sendo mais comum ramo único (55%) no quarto trabalho.

Quanto à origem das ramificações, constatamos a maior frequência de emissão das mesmas a partir do nervo tibial, em conformidade com todos os autores, com exceção de Horwitz¹⁶ (96% de origem do nervo plantar lateral). Davis *et al.*²¹ questionaram esse dado, achando ser possível que o autor tenha se confundido com o ramo calcâneo inferior, o que pode realmente ocorrer, a nosso ver, caso não se disseque o músculo abductor do hálux, permitindo melhor visualização do trajeto desses ramos. Uma visão geral das variações anatômicas dos ramos calcâneos mediais observadas na literatura pode ser vista na Tabela 8.

O que se observou na maioria dos trabalhos aqui expostos, in-

Tabela 8. Variações anatômicas do ramo calcâneo medial encontradas na literatura.

Autores	Nº de ramos	Apresentação mais frequente	Nervo de origem mais frequente	Localização mais frequentes das ramificações
Horwitz (1838)	01 ou mais ramos	Não referida	Plantar lateral	Dentro do túnel
Dellon (1984)	01 ou 02 ramos	01 ramo	Tibial	Proximal ao túnel
Didia (1990)	01 ou 04 ramos	02 ramos	Tibial	Dentro do túnel
Davis (1995)	01 ou 03 ramos	02/03 ramos	Tibial	Proximal ao túnel
Havel (1988)	01 ou 02 ramos	01 ramo	Tibial	Dentro do túnel
Louisia (1999)	01 ou 02 ramos	02 ramos	Tibial	Dentro do túnel
Moraes Filho (2000)	01 ou 04 ramos	01 ramo	Tibial	Proximal ao túnel
Dellon (2002)	01 ou 04 ramos	02 ramos	Tibial	Dentro do túnel
Ndiaye (2003)	01 ou 02 ramos	01 ramo	Tibial	Dentro do túnel
Joshi (2006)	01 ou 04 ramos	01/02 ramos	Tibial	Dentro do túnel
Fernandes (2000)	01 ou 05 ramos	02 ramos	Tibial	Dentro do túnel
Govsa (2006)	01 ou 04 ramos	02 ramos	Tibial	Dentro do túnel
Moraes Filho (2007)	01 ou 04 ramos	01 ramo	Tibial	Proximal ao túnel
Presente trabalho (2011)	01 ou 03 ramos	01 ramo	Tibial	Proximal ao túnel

Obs: Túnel do tarso definido como 02cm proximais e distais ao EMC.

cluindo o presente, foi a origem desses ramos ocorrendo, preferencialmente, do tronco do nervo tibial, sendo seguida de uma apresentação mista (tibial e plantar lateral) e, por fim, do ramo plantar lateral. A apresentação de uma ramificação oriunda do nervo plantar medial foi descrita apenas por Davis *et al.*²¹ (15%), Dellon *et al.*²³ (46%), Havel *et al.*¹⁹ (5,9%), Govsa *et al.*²⁷ (32%) e Moraes Filho *et al.*²⁹ (1,22%). No nosso estudo houve a presença desse achado, em conjunto com outra ramificação de origem distinta, em dois casos (4%).

Outro fato observado diz respeito às ramificações com localizações proximais ao túnel do tarso. Verificamos esse achado em 31 peças (62%); em 30 foram provenientes apenas do nervo tibial e em uma do nervo plantar lateral. O comparativo com os achados de outros trabalhos encontra-se na Tabela 9.

De um total de 75 ramos calcâneos mediais, 40 tiveram sua origem fora do túnel proximalmente (53,3%). A média das distâncias desses ramos, em relação ao EMC, foi de 91,8mm (21,03mm a 346,60mm), sendo observadas em nove peças distâncias maiores que os 150mm de incisão preconizada para o acesso, fato relatado apenas por Fernandes *et al.*²⁹ em duas ocorrências (170 mm e 367mm).

Esses achados podem ter repercussões importantes na apresentação da sintomatologia dos pacientes com a síndrome do túnel do tarso, visto que ramos com origens proximais podem apresentar trajetos em plano superficial ao retináculo flexor. Logo, se não penetram no túnel apresentam menor propensão a compressões, mantendo a sensibilidade do seu território de inervação. Essa apresentação justificaria algumas discrepâncias entre a clínica e os exames de eletrocondução.

Também denominado primeiro ramo do nervo plantar lateral, nervo para o músculo abdutor do dígito mínimo, ramo calcâneo profundo, ramo motor do nervo plantar lateral ou nervo de Baxter, o ramo calcâneo inferior é descrito como ramificação motora para inervação do músculo intrínseco abdutor do dígito mínimo, passando profundamente entre a fascia profunda do músculo abdutor do hálux, medialmente, e a borda medial do quadrado plantar, lateralmente. Sua importância como causa de dor e desconforto secundários à compressão já eram suspeitadas e investigadas na década de 40 e, em 1960, Kopell e Thompson¹ propuseram que a maioria dos casos de dor no calcanhar seriam causados pela compressão desse nervo.

Tabela 9. Localizações proximais dos ramos calcâneos mediais na literatura.

Autores	% casos com ramificações proximais ao túnel do tarso
Dellon (1984)	65%
Havel (1988)	45,5%
Davis (1995)	70%
Louisia (1999)	60%
Dellon (2002)	21%
Govsa (2006)	26%
Fernandes (2006)	60%
Moraes Filho (2007)	55%
Presente estudo (2011)	62%

Em 1986, Rondhuis e Huson³¹ demonstraram, com fortes evidências, que esse ramo não era puramente motor e sim misto, com componente sensitivo para suprir o perióstio da porção medial do calcâneo. A constância dessa ramificação sensitiva para o perióstio foi comprovada tanto por Davis *et al.*²¹ e Louisia *et al.*²² quanto por Govsa *et al.*²⁷

No nosso estudo, sua presença se fez em 100% dos casos, com apenas um ramo por perna, com 92% das ramificações ocorrendo sob o retináculo flexor, 4% proximais a ele e 4% distais. Louisia *et al.*²² observaram 93,3% ocorrendo sob o retináculo e 6,7% distais ao túnel. Govsa *et al.*²⁷ e Davis *et al.*²¹ não descreveram as localizações em relação ao EMC, impossibilitando comparações, mas o primeiro relata que a distância média da origem dos ramos foi de 17,4 mm distais ao eixo. Usando esse parâmetro, obtivemos uma média de 9,33 mm proximais e 8,7 mm distais ao eixo. O consenso é, realmente, de apenas ramo único por perna.

Quanto à origem, encontramos 18% do nervo tibial, 8% da bifurcação, 70% do nervo plantar lateral e 4% do tronco comum com o plantar lateral e calcâneo medial. Didia *et al.*²⁰ observaram 81,25% do nervo plantar lateral, 12,5% do nervo tibial e 6,25% do tronco comum com o tibial e o calcâneo medial. Davis *et al.*²¹ encontraram 100% das ramificações originárias do nervo plantar lateral. Louisia *et al.*²² relataram 93,3% do nervo plantar lateral e 6,7% do tronco comum com o plantar lateral e o calcâneo medial.

Em consenso com esses autores observamos a grande maioria das ramificações oriundas do nervo plantar lateral, porém Govsa *col.*²⁷ observam 82% do nervo tibial, 10% da bifurcação, 4% do tronco comum com o plantar lateral e o calcâneo medial e apenas 4% do nervo plantar lateral. Isso demonstra, mais uma vez, o grau de variação possível de ser encontrada nessa anatomia em amostras populacionais diferentes.

Apesar desse ramo nervoso não estar envolvido diretamente com a sensibilidade dérmica da região calcânea, o fato de sua compressão gerar e ser causa de dor importante em ponto de apoio da região plantar com o solo durante o caminhar leva a alterações na forma com que o paciente posiciona seu pé ao deambular (posicionamento antálgico).

Esse fato proporciona um aumento da pressão em outros sítios plantares que já podem estar sendo alvos de certo grau de comprometimento da sua sensibilidade, incrementando forças danosas para o desenvolvimento de lesões precursoras da síndrome do pé diabético.

CONCLUSÕES

1 - A bifurcação do nervo tibial nos ramos plantares medial e lateral ocorreu sob o retináculo flexor em 88% das pernas, localizando-se, em 70% dos casos, em uma área compreendida entre 10mm proximais e distais ao EMC.

2 - O ramo calcâneo medial apresentou grande variação tanto na sua origem e número de ramos quanto na sua localização em relação ao túnel do tarso. A apresentação de um ramo com origem do nervo tibial, no túnel ou proximalmente a ele, foi a mais observada (58%).

3 - O ramo calcâneo inferior esteve sempre presente e com certo grau de variação quanto a sua origem. A apresentação de ramo único oriundo do nervo plantar lateral foi a mais constante (70%).

REFERÊNCIAS

1. Kopell HP, Thompson WA. [Peripheral entrapment neuropathies of the lower extremity.]. *N Engl J Med*. 1960;262:56-60.
2. Keck C. The Tarsal-Tunnel syndrome. *Bone Joint Surgery* 1962;44:180-2.
3. Lam SJ. A tarsal-tunnel syndrome. *Lancet*. 1962;2(7270):1354-5.
4. Upton AR, McComas AJ. The double crush in nerve entrapment syndromes. *Lancet*. 1973;2(7825):359-62.
5. Dellon AL, Mackinnon SE. Chronic nerve compression model for the double crush hypothesis. *Ann Plast Surg*. 1991;26(3):259-64.
6. Geiss LS, Herman WH, Goldschmid MG, DeStefano F, Eberhardt MS, Ford ES, et al. Surveillance for diabetes *mellitus*--United States, 1980-1989. *MMWR CDC Surveill Summ*. 1993;42(2):1-20.
7. Bloomgarden ZT. American Diabetes Association 60th Scientific Sessions, 2000: the diabetic foot. *Diabetes Care*. 2001;24(5):946-51.
8. Gordoia A, Scuffham P, Shearer A, Oglesby A, Tobian JA. The health care costs of diabetic peripheral neuropathy in the US. *Diabetes Care*. 2003;26(6):1790-5.
9. Wild S, Roglic G, Green A, Sicree R, King H. Global prevalence of diabetes: estimates for the year 2000 and projections for 2030. *Diabetes Care*. 2004;27(5):1047-53.
10. Carvalho VF, Ferreira MC, Vieira SAT, Ueda T. Limiar de sensibilidade cutânea dos pés em pacientes diabéticos através do pressure specified sensory device: uma avaliação da neuropatia. *Rev Assoc Med Bras*. 2009;55(1):29-34.
11. Ferreira MC, Vieira SAT, Carvalho VF. Estudo comparativo da sensibilidade nos pés de diabéticos com e sem úlceras utilizando o PSSD. *Acta Ortop. Bras*. 2010;18(2):71-4.
12. Gray's anatomy: The anatomical basis of clinical practice. 40th ed. Elsevier Inc.; 2008.
13. Moore KL, Dalley AF. Anatomia orientada para a clínica. 4a ed. Editora Guanabara Koogan; 2001.
14. Sobotta: Atlas de anatomia humana. Vol.2. 21a ed. Editora Guanabara Koogan; 2000.
15. Netter: Concise atlas of orthopaedic anatomy. Philadelphia Elsevier Inc.; 2002.
16. Horwitz MT. Normal anatomy and variations of the peripheral nerve of the leg and foot: Application in operations for vascular diseases: Study of one hundred specimens. *Arch Surg*. 1938;36(4):626-36.
17. Dellon AL, Mackinnon SE. Tibial nerve branching in the tarsal tunnel. *Arch Neurol*. 1984;41(6):645-6.
18. Heimkes B, Posel P, Stotz S, Wolf K. The proximal and distal tarsal tunnel syndromes. An anatomical study. *Int Orthop*. 1987;11(3):193-6.
19. Havel PE, Ebraheim NA, Clark SE, Jackson WT, DiDio L. Tibial nerve branching in the tarsal tunnel. *Foot Ankle*. 1988;9(3):117-9.
20. Didia BC, Horsefall AU. Medial calcaneal nerve. An anatomical study. *J Am Podiatr Med Assoc*. 1990;80(3):115-9.
21. Davis TJ, Schon LC. Branches of the tibial nerve: anatomic variations. *Foot Ankle Int*. 1995;16(1):21-9.
22. Louisia S, Masquelet AC. The medial and inferior calcaneal nerves: an anatomic study. *Surg Radiol Anat*. 1999;21(3):169-73.
23. Dellon AL, Kim J, Spaulding CM. Variations in the origin of the medial calcaneal nerve. *J Am Podiatr Med Assoc*. 2002;92(2):97-101.
24. Ndiaye A, Dia A, Konate I, Diop M, Sow ML. [Topographic anatomy of the tibial nerve in the medial malleolus: application to the effect of nerve block anesthesia]. *Morphologie*. 2003;87(277):25-7.
25. Bilge O, Ozer MA, Govsa F. Neurovascular branching in the tarsal tunnel. *Neuroanatomy*. 2003;2:39-41.
26. Joshi SS, Joshi SD, Athavale AS. Anatomy of tarsal tunnel and its applied Significance. *Journal of the Anat Soc India* 2006;55(1):52-6.
27. Govsa F, Bilge O, Ozer MA. Variations in the origin of the medial and inferior calcaneal nerves. *Arch Orthop Trauma Surg*. 2006;126(1):6-14.
28. Moraes Filho DC, Galbiatti JA, Fialho HSA. Avaliação anatômica do túnel do tarso. *Rev Bras de Ortop*. 2000;35(8):282-9.
29. Moraes Filho DC, Carvalho Junior AE, Fialho HSA, Galbiatti JA, Carvalho DE. Nervo tibial: variações anatômicas do ramo calcâneo medial. *Rev ABTPé*. 2007;1(2):31-40.
30. Fernandes RMP, Mozella A, Dias M, Carvalho R, Andrade F, Babinski M, et al. Estudo anatômico do nervo tibial no túnel do tarso. *Rev Bras de Ortop*. 2006;41(7):272-7.
31. Rondhuis JJ, Huson A. The first branch of the lateral plantar nerve and heel pain. *Acta Morphol Neerl Scand*. 1986;24(4):269-79.