

Fibrohistiocitoma benigno ósseo na coluna lombar

Benign fibrous histiocytoma of the lumbar spine

OSMAR AVANZI¹, LIN YU CHIH¹, ROBERT MEVES², JOSÉ DONATO PRÓSPERO³, AMARILDO BRITO⁴

RESUMO

Contexto: O fibrohistiocitoma benigno intra-ósseo é uma neoplasia rara, caracterizada por proliferação fibroblástica e fibras colágenas.

A dor na região lombar é uma queixa freqüente em muitos pacientes, mas, na maioria das vezes está relacionada com causa muscular ou degenerativa.

Relato de Caso: Relata-se aqui o caso de um paciente com diagnóstico de fibrohistiocitoma benigno ósseo na coluna lombar que apresentava queixa de lombalgia há cinco meses antes do diagnóstico.

Foi submetida à biópsia aberta transpedicular na quarta vértebra lombar, e, posteriormente realizada curetagem da lesão via anterior retroperitoneal e artrodese vertebral de L3-L5 com enxerto de fíbula.

Conclusão: Apesar de raro, o fibrohistiocitoma benigno intra-ósseo deve ser uma das hipóteses quando observamos uma lesão primária na coluna vertebral.

Descritores: Histiocitoma fibroso; Dor lombar; Coluna.

SUMMARY

Context: Benign intraosseous fibrous histiocytoma is a rare neoplasia, characterized by fibroblastic and collagenous fiber proliferation.

Pain in the lumbar region is a frequent complaint in many patients, but most of times it is associated to muscular or degenerative causes.

Case Report: Here we report a case of a patient diagnosed with benign bone fibrous histiocytoma in the lumbar spine who complained of lumbar pain dating five months prior to diagnosis.

The patient was submitted to open transpedicular biopsy in the fourth lumbar vertebra, and subsequently, lesion curettage was performed via anterior retroperitoneal and L3-L5 vertebral arthrodesis using a fibular graft.

Conclusion: Although rare, benign intraosseous fibrohistiocytoma should be taken into consideration when a primary lesion is observed in the spine.

Keywords: Histiocytoma, fibrous; Low back pain, Spine.

INTRODUÇÃO

Paciente do sexo feminino, com 85 anos de idade e com queixa de lombalgia desde novembro de 1997, recebendo atendimento médico em abril de 1998 em nosso Serviço.

Ao exame físico apresentava dor à mobilidade e à percussão na coluna lombar e sem alteração do quadro neurológico.

O exame radiográfico sugeria uma lesão lítica na quarta vértebra lombar (Figuras 1 e 2) e onde a tomografia computadorizada e a ressonância nuclear magnética confirmaram esta suspeita. (Figuras 3 e 4).

Paciente foi submetido à biópsia aberta transpedicular na quarta vértebra lombar que mostrou material de coloração esbranquiçada e pouco friável e onde o exame anatomopatológico mostrou se tratar de fibrohistiocitoma benigno intra-ósseo.

Foi realizada curetagem da lesão vertebral por via anterior retroperitoneal e artrodese entre L3-L5 com enxerto de fíbula (Figura 5 e 6).

Paciente obteve alta hospitalar sem ter apresentado qualquer complicação pós-operatória, porém, um ano após veio falecer por complicação cardiovascular.

DISCUSSÃO

Os tumores primários benignos da coluna vertebral não são tão freqüentes como a lesões metastáticas⁽¹⁾. Dentre eles salienta-se o osteblastoma, o osteoma osteóide, o tumor de células gigantes, e o cisto ósseo aneurismático como os tumores primários que mais acometem a coluna vertebral⁽¹⁾.

A principal queixa do paciente com neoplasia vertebral é a dor, podendo ou não acompanhar de quadro neurológico pela invasão do canal vertebral. Aqui se enquadra o fibrohistiocitoma benigno intra-ósseo, tumor raro da coluna vertebral e onde o principal sintoma é a dor e onde a deformidade pode existir como decorrência da atitude antálgica⁽²⁾.

Do ponto de vista diagnóstico o fibrohistiocitoma intra-ósseo nem sempre é caracterizado por lesão facilmente identificável ao Rx simples, e onde a cintilografia óssea e a ressonância nuclear magnética são de fundamental importância⁽²⁾. Geralmente se trata de lesão osteolítica de limites precisos, às vezes circundada por esclerose óssea reacional, podendo outras vezes romper a cortical óssea sem invadir partes moles adjacentes⁽³⁾.

Este tumor é mais freqüentemente encontrado na diáfise e epífise de ossos longos⁽³⁾, e na coluna vertebral são citadas na

Trabalho realizado no Departamento de Anatomia Patológica - Irmandade da Santa Casa de Misericórdia de São Paulo/Faculdade de Ciências Médicas da Santa Casa de São Paulo (FCMSCSP)**, Grupo de Coluna do Departamento de Ortopedia e Traumatologia*

Endereço para correspondência: Faculdade de Ciências Médicas da Santa Casa de São Paulo. Rua Dr. Cesário Motta Júnior Nº. 112- Santa Cecília. São Paulo/SP- Brasil- CEP: 01277-900. E-mail: grupodecoluna@bol.com.br

1. Chefe do Grupo de Coluna*

2. Professor Adjunto, Consultor, Professor Instrutor e Assistente*

3. Professor Titular**

4. Estagiário do Grupo da Coluna*

Trabalho recebido em: 17/12/03 aprovado em 02/02/05

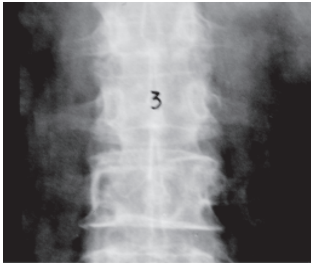

Figura 1 - A radiografia de frente inicial não demonstra alteração esquelética evidente.

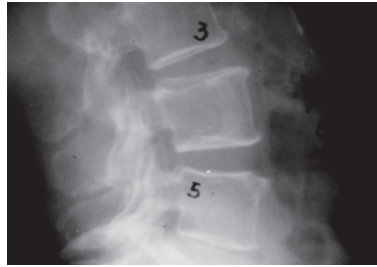


Figura 2 - A avaliação atenta da radiografia de perfil demonstra uma lesão na parte posterior da vértebra com contorno bem delimitado.

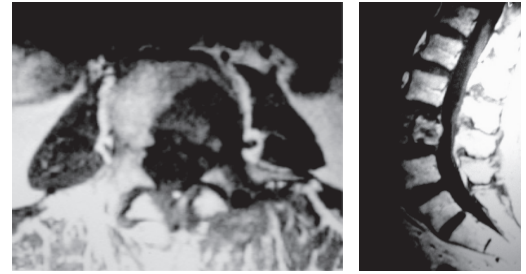


Figura 3 e 4 - A ressonância nuclear magnética, por sua vez, demonstra com clareza o tumor.

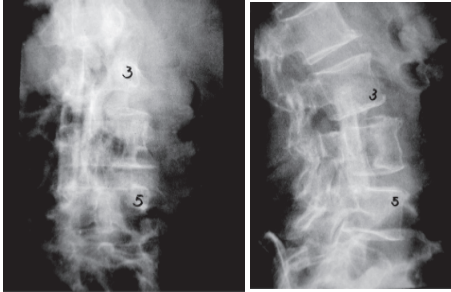


Figura 5 e 6 - Radiografias pós-operatórias mostram a artrodese com o uso de fíbula anterior após a ressecção do tumor.

literatura três casos de fibrohistiocitoma benigno em pacientes do sexo masculino com idades de 18, 24 e 28 anos, respectivamente e onde a localização do tumor foi nos processos espinhosos das segunda e sexta vértebras cervicais⁽⁴⁾.

No exame anatomopatológico macroscopicamente observa-se uma consistência mole que contrasta nitidamente com o restante da estrutura óssea e a coloração de cor amarelada pela riqueza de células com retenção de lipídios⁽³⁾.

O exame microscópico evidencia crescimento neoplásico caracterizado por proliferação de fibroblastos e fibras colágenas em feixes entrelaçados ou em turbilhões, o chamado aspecto vorticular, próprio das proliferações fibrohistiocitárias, com aglo-

merados de células histiocitárias baloniformes por acúmulo de lipídeos, em particular ésteres de colesterol, também chamados células xantomatosas⁽³⁾.

Quanto ao diagnóstico diferencial, existem casos cujo aspecto histológico é indistinguível do tumor gigantomielóide, particularmente quando situados em epífise de ossos longos⁽³⁾.

O tratamento de escolha deve ser a curetagem com colocação de enxerto ou ressecção cirúrgica do tumor quando localizado em ossos como costela ou fíbula.

Em nosso paciente foi realizada curetagem da lesão com colocação de enxerto ósseo de fíbula, evoluindo com integração do mesmo.

Este caso serve para lembrar que a hipótese de lesão primária benigna com as características aqui demonstradas podem englobar uma patologia rara na coluna vertebral, qual seja o fibrohistiocitoma benigno intra-ósseo.

AGRADECIMENTO

Agradecemos ao Núcleo de Apoio à Publicação da Faculdade de Ciências Médicas da Santa Casa de São Paulo - NAP-SC o suporte técnico-científico à publicação deste manuscrito.

REFERÊNCIAS BIBLIOGRÁFICAS

1. Rothman RH, Simeone FA. The spine. 4thed. Philadelphia:Saunders; 1999.
2. Clarke BE, Xipell JM, Thomas DP. Benign fibrous histiocytoma of bone. Am J Surg Pathol 1985; 9:806-815.
3. Próspero JD. Fibrohistiocitoma benigno. In: Tumores ósseos. São Paulo: Roca; 2001. p.157-159.
4. Bertoni F, Calderoni P, Bacchini P, Sudanese A, Baldini N, Present D, Campanacci M. Benign fibrous histiocytoma of bone. J Bone Joint Surg Am 1986; 68:1225-1230.