

# ENXERTO HOMÓLOGO DE MECANISMO EXTENSOR EM ARTROPLASTIA TOTAL DO JOELHO

EXTENSOR MECHANISM ALLOGRAFT IN TOTAL KNEE ARTHROPLASTY

CAMILO PARTEZANI HELITO<sup>1</sup>, RICCARDO GOMES GOBBI<sup>1</sup>, MATEUS RAMOS TOZI<sup>1</sup>, ALESSANDRO MONTERROSO FÉLIX<sup>1</sup>, FÁBIO JANSON ANGELINI<sup>1</sup>, JOSÉ RICARDO PÉCORA<sup>1</sup>

## RESUMO

**Objetivo:** Analisar a experiência com transplante homólogo do mecanismo extensor nas artroplastias totais do joelho e comparar resultados com experiência internacional. **Métodos:** Foram avaliados retrospectivamente três casos de transplante homólogo do mecanismo extensor após artroplastia total do joelho que foram realizados em nosso serviço com apoio de um dos poucos bancos de tecidos brasileiros e tentamos estabelecer se nossa experiência foi similar à reportada na literatura internacional quanto a indicação do paciente, técnica utilizada e resultados. **Resultados:** Dois casos evoluíram bem com o procedimento e um caso apresentou resultado insatisfatório evoluindo para amputação. Assim como mostra a literatura, tensão adequada do enxerto, fixação tibial apropriada e principalmente seleção precisa do paciente são os melhores preditores de bom resultado. **Conclusão:** O procedimento em questão tem indicação precisa, apesar de incomum, tanto pela raridade da problemática quanto pela baixa demanda de enxertos devido aos poucos bancos de tecidos no Brasil. **Nível de Evidência IV, Série de Casos.**

**Descritores:** Joelho. Artroplastia. Transplante homólogo.

## ABSTRACT

**Objective:** To analyze the experience with allograft transplantation of the extensor mechanism in total knee arthroplasty and compare results with the international experience. **Methods:** We retrospectively evaluated three cases of extensor mechanism allograft after total knee arthroplasty performed in our hospital with the aid of one of the few tissue banks in Brazil and attempted to establish whether our experiences were similar to others reported in the world literature regarding patient indication, techniques, and outcomes. **Results:** Two cases went well with the adopted procedure, and one case showed bad results progressing to amputation. As shown in the literature, the adequate tension of the graft, appropriate tibial fixation and especially the adequate patient selection are the better predictors of good outcomes. **Previous chronic infection can be a unfavorable predictor.** **Conclusion:** This surgical procedure has precise indication, albeit uncommon, either because of the rarity of the problem or because of the low availability of allografts, due to the scarcity of tissue banks in Brazil. **Level of Evidence IV, Case Series.**

**Keywords:** Knee. Arthroplasty. Transplantation, homologous.

**Citação:** Helito CP, Gobbi RG, Tozi MR, Félix AM, Angelini FJ, Pécora JR. Enxerto homólogo de mecanismo extensor em artroplastia total do joelho. *Acta Ortop Bras.* [online]. 2013;21(6):315-9. Disponível em URL: <http://www.scielo.br/aob>.

**Citation:** Helito CP, Gobbi RG, Tozi MR, Félix AM, Angelini FJ, Pécora JR. Extensor mechanism allograft in total knee arthroplasty. *Acta Ortop Bras.* [online]. 2013;21(6):315-9. Available from URL: <http://www.scielo.br/aob>.

## INTRODUÇÃO

A ruptura do mecanismo extensor é uma das complicações mais devastadoras após a artroplastia total do joelho (ATJ). Nessa situação a função prótese fica extremamente comprometida, uma vez que o quadríceps é seu principal motor, além de comprometer sua estabilidade. Os mecanismos compensatórios desenvolvidos pelos pacientes para evitar a flexão do joelho involuntária durante a marcha invariavelmente envolvem a hiperextensão da articulação (recurvatum), sobrecarregando muito a interface de fixação da prótese, levando-a a soltura.<sup>1-3</sup> Felizmente essa complicação é rara.<sup>3,4</sup> Existem alguns fatores de risco que estão envolvidos nessa situação, tais como: obesidade, uso de corticosteroides, hiperfrouidão ligamentar, patela baixa, intervenção prévia no aparelho extensor, pateleotomia prévia, mau

alinhamento patelo-femoral, necessidade de liberações extensas da patela, de manipulação por rigidez articular, artroplastias de revisão e tempo cirúrgico prolongado.<sup>5-7</sup>

Do ponto de vista anatômico, a lesão pode acontecer: no tendão quadríceps, patelar, secundária a fratura da patela ou da tuberosidade anterior da tíbia. Entretanto, é frequente que as fraturas da patela em pacientes com ATJ não se apresentem com perda da função extensora.

O tratamento da ruptura do aparelho extensor depende de sua localização anatômica e da viabilidade das estruturas lesionadas. Nos casos agudos em que as estruturas lesionadas não estão degeneradas, a sutura direta com ou sem reforço tendíneo, pode trazer bons resultados.

Todos os autores declaram não haver nenhum potencial conflito de interesses referente a este artigo.

1. Instituto de Ortopedia e Traumatologia do Hospital das Clínicas da Faculdade de Medicina da Universidade de São Paulo, São Paulo, SP, Brasil.

Trabalho realizado no LIM 41 – Laboratório de Investigação Médica do Sistema Músculo-Esquelético do Departamento de Ortopedia e Traumatologia da Faculdade de Medicina da Universidade de São Paulo, São Paulo, SP, Brasil.  
Correspondência: Rua Dr. Ovídio Pires de Campos, 333 – Cerqueira César – São Paulo, SP, Brasil. 05403-010. [camilo\\_helito@yahoo.com.br](mailto:camilo_helito@yahoo.com.br)

Artigo recebido em 18/12/2012, aprovado em 07/06/2013.

Acta Ortop Bras. 2013;21(6):315-9

O grande desafio são os casos crônicos ou com os tendões degenerados, frequentemente não identificáveis e, portanto, não passíveis de suportar a tração potente do músculo quadríceps mesmo após tentativas de sutura. A sutura primária, mesmo com reforço, normalmente leva a resultados funcionalmente inaceitáveis.<sup>2-4,8-10</sup>

Nessas condições, vem se tornando comum o tratamento com transplante de todo o aparelho extensor com aloenxerto. Quando respeitados seus detalhes técnicos, essa técnica produz resultados funcionais razoáveis, embora ainda possam persistir algumas limitações.<sup>11-13</sup>

Descrevemos nesse artigo a experiência do Instituto de Ortopedia e Traumatologia do Hospital das Clínicas da Universidade de São Paulo com a técnica de transplante de mecanismo extensor com enxerto homólogo em artroplastias do joelho.

## CASUÍSTICA E MÉTODOS

Foram analisados retrospectivamente três casos de pacientes com artroplastia total do joelho submetidos a transplante do mecanismo extensor com aloenxerto no Instituto de Ortopedia e Traumatologia do Hospital das Clínicas da Faculdade de Medicina da Universidade de São Paulo (IOT-HC/FMUSP). Os enxertos utilizados foram obtidos através do Banco de Tecidos do Instituto de Ortopedia e Traumatologia do Hospital das Clínicas da Faculdade de Medicina da Universidade de São Paulo, pioneiro em nosso país. Os casos são descritos a seguir: (Figura 1)



**Figura 1.** Mecanismo extensor do banco de tecidos, com a inserção tibial até o tendão quadrícipital, incluindo a patela.

### Caso 1

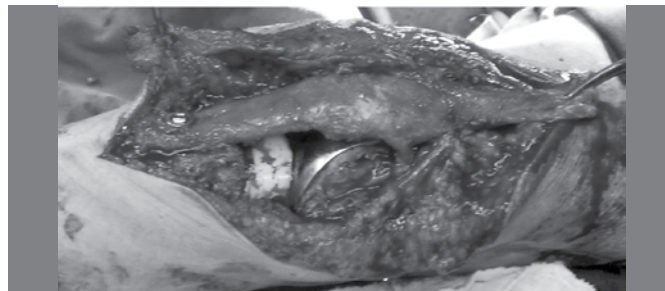
Paciente masculino, 85 anos, com antecedente de pateleotomia total esquerda por artrose patelo-femoral aos 60 anos e posteriormente submetido à ATJ esquerda aos 79 anos (cirurgias realizadas em outro serviço). Evoluiu com dor e limitação progressiva da extensão ativa e passiva do joelho causando restrição de atividades da vida diária. Passou a ser acompanhado pelo grupo de Joelho do IOT-HC/FMUSP em dezembro de 2008, então com quatro anos e nove meses de pós-operatório da artroplastia.

Ao exame físico o paciente apresentava restrição para extensão do joelho, com 40 graus de *lag* na extensão ativa, e 20 graus de flexo na extensão passiva. O paciente só deambulava com auxílio do andador, sem carga no membro comprometido. Não apresentava instabilidade ligamentar. As imagens radiográficas mostravam soltura do componente tibial com importante desgaste do insert de polietileno. As provas inflamatórias (VHS e PCR) eram normais e a cintilografia óssea não era sugestiva de processo infeccioso.

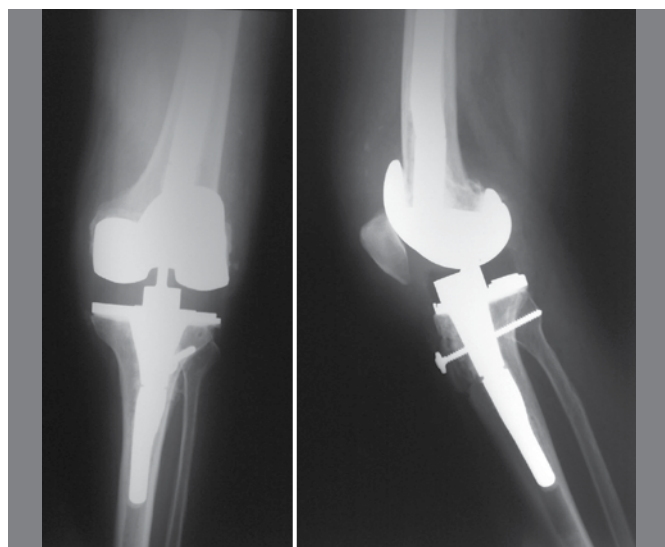
Em abril de 2009 o paciente submeteu-se à artroplastia de revisão e transplante de aloenxerto de mecanismo extensor. O enxerto consistia em tendão quadrícipital – patela (inteira) – tendão patelar – tuberosidade anterior da tibia (TAT). O enxerto foi obtido do Banco de Tecidos do IOT-HC/FMUSP, tendo sido preparado e congelado previamente, sem cartilagem viável.

O posicionamento do enxerto foi baseado no pólo inferior da patela, que foi mantido 2,5cm superior à interlinha articular. Foi realizada cavilha na tibia, na topografia da tuberosidade anterior, onde o *plug* ósseo do aloenxerto (TAT), previamente moldado, foi encaixado sob pressão e fixado com parafuso de grandes fragmentos. A superfície articular da patela do enxerto não foi substituído por ser insensível; a substituição poderia ser uma fonte desnecessária de complicações (como fratura). O tendão quadrícipital do enxerto foi então suturado ao quadríceps do paciente, tensionando-se em direção proximal o enxerto e distal o quadríceps, com a técnica de Kracow, com fio multifilamentar inabsorvível de alta resistência, mantendo o joelho em extensão total. A cápsula e o que restou do aparelho extensor remanescente foram suturados sobre o enxerto com pontos simples de fio absorvível, recobrimo-o na tentativa de aumentar sua vascularização. (Figuras 2 e 3)

No pós-operatório o paciente foi mantido com imobilização em extensão por seis semanas realizando apenas exercícios de fortalecimento isométrico e ganho de amplitude de movimento passivos assistidos. Após a sexta semana iniciou-se exercícios ativos com liberação progressiva do peso até o terceiro mês quando a imobilização foi descontinuada.



**Figura 2.** Aloenxerto implantado e fixado na tibia com parafuso.



**Figura 3.** Aspecto radiográfico final após revisão com transplante do mecanismo extensor.

### Caso 2

Paciente do sexo feminino, oriental, 80 anos, submetida a artroplastia total primária do joelho em 1997 por artrose em outro serviço. Evoluiu inicialmente bem, porém apresentou quadro de infecção tardia que levou a soltura séptica da prótese diagnosticada em

2006, iniciando seguimento em nosso hospital em 2007. Apresentava nessa ocasião arco de movimento de 10-80°.

Como apresentava quadro de infecção crônica associada a soltura dos componentes, foi optado por tratamento com revisão em dois tempos conforme protocolo de nosso hospital.<sup>14,15</sup> Submetida a retirada da prótese, debridamento criterioso e espaçador com cimento associado a vancomicina. Durante o procedimento, foi necessária a ressecção de grande parte do tendão patelar que se encontrada destruído pelo quadro infeccioso, ficando em consequência com insuficiência do mecanismo extensor. Durante todo seu tratamento foi também acompanhada pelo serviço de infecção hospitalar de nosso hospital que guiou a antibioticoterapia. As culturas dessa primeira limpeza não apresentaram crescimento bacteriano e houve controle do quadro infeccioso com normalização das provas de atividade inflamatória (VHS e PCR). Deste modo, foi submetida dois meses após o segundo tempo com revisão da artroplastia e transplante do mecanismo extensor com aloenxerto. O enxerto consistia em tendão quadricipital – patela (inteira) – tendão patelar – tuberosidade anterior da tibia (TAT). O enxerto foi obtido do Banco de Tecidos do IOT-HC/FMUSP, tendo sido preparado e congelado previamente, sem cartilagem viável. Os detalhes técnicos da cirurgia e do pós-operatório inicial foram similares ao caso 1. Como diferenças ressaltamos: a fixação do *plug* ósseo da TAT foi realizada com amarríos de aço flexível e foi optado por realizar substituição patelar do aloenxerto, com técnica idêntica à realização de um componente patelar de uma artroplastia primária.

### Caso 3

Paciente do sexo feminino, branca, 81 anos, aposentada. Havia sido submetida a artroplastia total do joelho direito em 2007. No 4º dia pós-operatório, ao sair do hospital quando recebeu alta, teve queda da própria altura com trauma na região anterior do joelho que acarretou deiscência da ferida operatória e exposição da prótese com perda do componente patelar. Paciente foi novamente internada e submetida a procedimento de limpeza cirúrgica agressiva e coleta de culturas e antibioticoterapia por seis semanas para controle de processo infeccioso local, sendo identificado *Stafilococcus aureus* multi-sensível. No intra-operatório foi necessária ressecção de 60% da patela devido a fragmentação da mesma. Evoluiu bem do ponto de vista clínico e infeccioso local. Progressivamente, durante o seguimento ambulatorial, iniciou quadro de dor e incapacidade de extensão do joelho, devido a luxação lateral do mecanismo extensor à contração ativa do quadríceps por falta de contenção de parte moles locais após o desbridamento cirúrgico. Em decorrência à lateralização do mecanismo extensor, progrediu lentamente para instabilidade medial e grande abertura em valgo entre 2007 e 2011. Não apresentava nenhuma evidência de soltura dos componentes femoral e tibial da artroplastia. A limitação funcional se tornou importante, sendo optado por tratamento cirúrgico.

Em outubro de 2011 foi submetida a reconstrução do mecanismo extensor e do ligamento colateral medial com enxerto homólogo de banco de tecidos, sendo usado um mecanismo extensor completo (Tendão quadricipital-patela-tendão patelar-tuberosidade anterior da tibia) e dois tendões flexores para o complexo ligamentar medial. Foi realizada canaleta na região da tuberosidade anterior da tibia para encaixe do tipo “press fit” do *plug* ósseo do enxerto associada a parafuso cortical de 4.5 mm com arruela.

No intra-operatório foi observado que os componentes tibial e femoral estavam fixos e bem posicionados e não foi realizada troca. Paciente evoluiu com extensão ativa do joelho já no pós-operatório imediato. As orientações pós-operatórias também foram semelhantes as dos casos 1 e 2.

## RESULTADOS

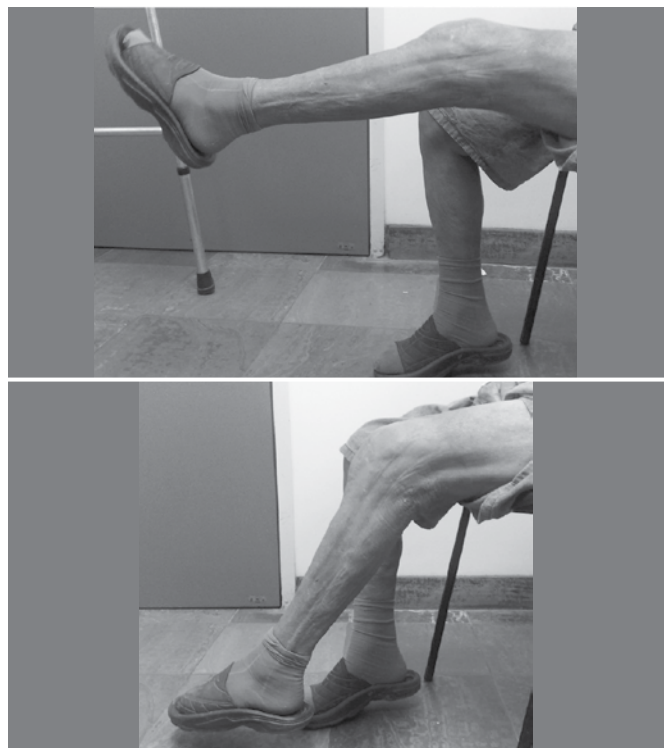
### Caso 1

Consideramos o resultado obtido um sucesso.

Não apresentou no pós-operatório inicial complicações infecciosas ou de cicatrização.

Com doze meses de seguimento o paciente encontra-se sem dor, sem instabilidades, deambulando com auxílio de bengala, com extensão passiva total e ativa quase total (*lag* de 10 graus) e flexão de 90 graus. Tem força do quadríceps grau IV (força contra alguma resistência).

O paciente está muito satisfeito com o resultado obtido. (Figura 4)



**Figura 4.** Pós-operatório precoce, mostrando extensão ativa obtida e flexão ainda em processo de ganho fisioterápico.

### Caso 2

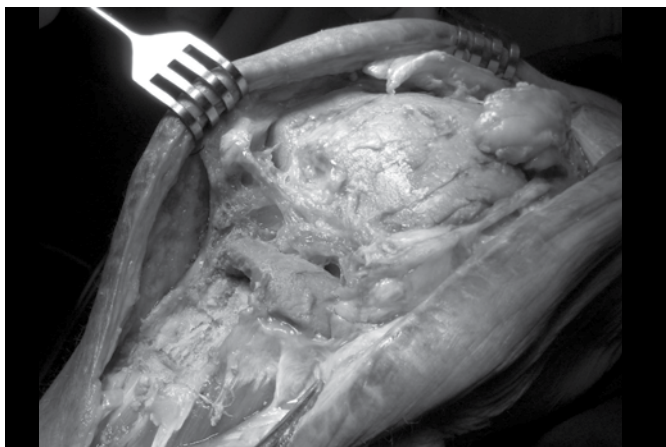Esta paciente evoluiu de forma diversa do caso 1.

Com um mês de pós-operatório, apresentou evolução satisfatória do ponto de vista funcional. Apresentava nessa ocasião arco de movimento passivo de 0-70° e ativo de 20-40°, chegando a atingir 20-90° ativos no 2º mês pós-operatório.

Porém, logo evoluiu com a formação de um abscesso pré-patelar. Foi submetida então a nova limpeza cirúrgica, desta vez sem retirada da prótese por ser quadro infeccioso agudo, com possibilidade de preservação do implante. Nesta cirurgia foram identificadas como agentes infecciosos: *E. faecalis* e *Pseudomonas aeruginosa*. Recebeu os antibióticos apropriados, porém não se conseguiu controle satisfatório da infecção sendo submetida a mais três limpezas cirúrgicas (incluindo a retirada dos fios de aço flexíveis) num intervalo de dois meses. Como mantinha uma fistula secretando após esses procedimentos, optou-se por realizar a retirada da prótese e também do aloenxerto, sendo implantado novo espaçador com antibiótico. (Figura 5)

Apesar da retirada dos implantes, não evoluiu bem, apresentando deiscência da ferida e manutenção do quadro infeccioso apesar da





**Figura 5.** Aspecto do caso 2, após retirada da prótese e do aloenxerto, sem mecanismo extensor.

utilização de sistema de VAC (curativo com drenagem a vácuo) e de passar por mais quatro limpezas cirúrgicas num período de um mês. Pela gravidade do quadro infeccioso e de comum acordo com paciente e família, foi optado pela amputação transfemoral como tratamento definitivo uma vez que não havia perspectiva de colocação de nova prótese ou endoprótese.

Após a amputação, evoluiu bem, com controle do quadro infeccioso, estando atualmente em seguimento no nosso hospital com o grupo de Próteses/Amputados.

### Caso 3

Paciente vinha evoluindo de maneira satisfatória até o 4º mês pós-operatório quando iniciou quadro de dor e dificuldade para deambulação. A radiografia revelou uma fratura peri-protética do componente tibial, na região metafisária abaixo da ponta do componente tibial, porém já com a formação inicial de calo ósseo. A paciente se apresentava bem clinicamente, conseguindo deambular com andador. Provavelmente a fratura ocorreu de forma indolente, sendo que no momento do diagnóstico já evoluía para consolidação.

Desse modo foi optado por tratamento conservador com imobilizador de joelho inguino-maleolar e restrição de carga.

Após dois meses de tratamento paciente apresentava extensão ativa do joelho, força grau IV de quadríceps e ADM de 0-100 graus sem dor.

### DISCUSSÃO

Algumas séries de casos foram publicadas com resultados razoáveis do aloenxerto de mecanismo extensor. Emerson *et al.*<sup>16</sup> não tiveram *lag* de extensão em seis de nove pacientes com média de 4,1 anos de seguimento após a utilização dessa técnica (dois pacientes tiveram *lag* <25° e um de 40°). Cinco dos pacientes andavam sem auxílio, três usavam bengalas e um usava andador. Como complicações descreveram um caso ruptura do enxerto, uma falha da sutura com o quadríceps, uma soltura do componente patelar e uma fratura da patela após revisão do componente. Os autores atualmente consideram que a substituição da superfície articular da patela deve ser evitada.

Outra série publicada por Nazarian e Booth<sup>17</sup> apresentou resultado de 36 pacientes submetidos a essa técnica com média de 3,6 anos de seguimento, sendo que 21 deles apresentavam extensão ativa total (sem *lag*). Em 15 pacientes, o *lag* médio foi de 13°. Houve oito casos de falha do aloenxerto, tratados com novo aloenxerto. Destes, seis falharam na sutura do quadríceps e dois na TAT. Apesar disso,

o resultado foi considerado um sucesso em 34 dos pacientes.

Porém, existem séries com resultados ruins, como é o caso da publicada por Leopold *et al.*<sup>18</sup> Em sete pacientes submetidos ao aloenxerto, todos permaneceram com *lag* extensor de 30° ou mais, apesar dos autores considerarem que a falta de tensionamento adequado no momento da cirurgia possa ter sido um fator de falha. Apenas um dos pacientes não utilizava algum auxílio em tempo integral para deambular.

Apesar desses resultados insatisfatórios, a experiência internacional parece indicar que essa técnica é uma das melhores opções nas rupturas do mecanismo extensor em pacientes com artroplastia total do joelho, mesmo nos casos agudos. As recomendações técnicas para o sucesso da cirurgia são principalmente: liberar o quadríceps e tendão nativo dos recessos; tensionar bastante o enxerto em extensão (sempre ocorre afrouxamento pós-op); o *plug* ósseo da TAT deve ser encaixado na calha criada pelo cirurgião de forma *press-fit* e ser fixada com fios de aço ou parafusos; a imobilização deve ser contínua em extensão por seis semanas e o uso do brace de proteção deve ser feito até três meses; a altura do pólo inferior da patela deve ser em torno de 1 cm acima da interlinha (apesar de que em nossa casuística obtivemos sucesso com 2,5 cm); e boa seleção dos pacientes.<sup>13</sup> Consideram-se contra indicações a esse procedimento cirúrgico os casos de infecção ativa e de pacientes que não tem condições de permanecer com a imobilização necessária no pós-operatório ou realizar o programa de reabilitação adequado. Para o grupo em que a reconstrução do mecanismo extensor não está indicada, resta a possibilidade da artrodese ou uso de órteses.<sup>5</sup>

Em nossa casuística tivemos dois bons resultados (apesar de um dos casos ter somente oito meses de seguimento) e outro ruim. Lembramos que um importante fator no sucesso do procedimento é a seleção do paciente. Nisso, leva-se em conta, tanto a dificuldade técnica para realização da cirurgia (casos que concomitantemente são submetidos a uma revisão da artroplastia com alta complexidade, tendem a ter piores resultados que casos em que se realiza apenas o transplante do mecanismo extensor por rotura simples) quanto fatores do próprio paciente (como vasculopatias, doenças reumáticas, etc) que aumentam independentemente o risco de complicações pós-operatórias.

É interessante ressaltar que o caso com má evolução de nosso serviço havia apresentado infecção recente apesar do aparente controle do quadro. Por adicionar um tecido inerte (avascular) no joelho, atualmente indicamos o transplante preferencialmente em casos de revisão asséptica, apesar de não considerarmos infecção prévia uma contra-indicação absoluta desde que bem tratada, visto que o terceiro caso apresentou infecção aguda que foi tratada adequadamente e obteve sucesso da reconstrução até o momento. As outras diferenças de nossos casos foram basicamente o método de fixação da TAT (parafusos em dois casos e amarrilho com fios de aço em outro) e a substituição da superfície articular da patela. Sobre o método de fixação, preferimos o uso de parafusos, porém nem sempre sua utilização é possível por existir um implante com haste dentro do canal medular, o que limita sua colocação. Sobre a substituição patelar, atualmente não a realizamos mais principalmente pelo risco de fraturas (o caso 2, apesar de descrito depois, foi realizado antes temporalmente). Não sabemos dizer se a substituição patelar contribui para a ocorrência da infecção, mas provavelmente o risco maior está relacionado ao enfraquecimento do mecanismo extensor.

Atualmente em nosso serviço, a conduta preferida em casos de fratura patelar em pacientes com artroplastia total de joelho ainda é o tratamento não cirúrgico com imobilização por volta de seis semanas e reabilitação funcional, desde que o mecanismo extensor esteja preservado. Nos casos em que existe comprometimento

completo do mecanismo extensor, seja por fratura ou por rotura do tendão patelar, optamos diretamente pelo transplante do mecanismo extensor, uma vez que nossa experiência e a literatura mostram resultados altamente insatisfatórios com a tentativa de reparo, chegando a falhas de >90% dos casos.<sup>19</sup>

O transplante de aparelho extensor é considerado atualmente uma das melhores soluções para essa complicação rara (ruptura mecanismo extensor), sendo amplamente indicada fora do Brasil. Em nosso meio, por outro lado, não havia sido relatada experiência com essa técnica.

## CONCLUSÃO

Nossos casos apresentaram dois resultados satisfatórios e um resultado ruim, provavelmente pela má escolha do paciente. Apesar disso, consideramos uma cirurgia de indicação precisa, porém incomum, seja pela raridade do problema, seja pela baixa disponibilidade de aloenxertos pela escassez de bancos de tecido no meio nacional. De qualquer forma, essa técnica se provou útil e com bom resultado (em pacientes bem selecionados) em casos de artroplastia total do joelho complicadas por ruptura do mecanismo extensor.

## REFERÊNCIAS

1. MacCollum MS, Karpman RR. Complications of the PCA anatomic patella. *Orthopedics*. 1989;2(11):1423-8.
2. Doolittle KH 2nd, Turner RH. Patellofemoral problems following total knee arthroplasty. *Orthop Rev*. 1988;17(7):696-702.
3. Rand JA, Morrey BF, Bryan RS. Patellar tendon rupture after total knee arthroplasty. *Clin Orthop Relat Res*. 1989;(244):233-8.
4. Lynch AF, Rorabeck CH, Bourne RB. Extensor mechanism complications following total knee arthroplasty. *J Arthroplasty*. 1987;2(2):135-40.
5. Springer BD, Della Valle CJ. Extensor mechanism allograft reconstruction after total knee arthroplasty. *J Arthroplasty*. 2008;23(Suppl 7):35-8.
6. Rand JA. Extensor mechanism complications following total knee arthroplasty. *J Knee Surg*. 2003;16(4):224-8.
7. Kulkarni M, Sawant M, Ireland J. Allograft reconstruction of the extensor mechanism for progressive extensor lag after total knee arthroplasty and previous patellectomy - 3-Year Follow-Up. *J Arthroplasty*. 1999;14(7):892-4.
8. Malhotra R, Garg B, Logani V, Bhan S. Management of extensor mechanism deficit as a consequence of patellar tendon loss in total knee arthroplasty: a new surgical technique. *J Arthroplasty*. 2008;23(8):1146-51.
9. Abril JC, Alvarez L, Vallejo JC. Patellar tendon avulsion after total knee arthroplasty. A new technique. *J Arthroplasty*. 1995;10(3):275-9.
10. Wilson FC, Venters GC. Results of knee replacement with the Walldius prosthesis: an interim report. *Clin Orthop Relat Res*. 1976;(120):39-46.
11. Nazarian DG, Booth RE Jr. Extensor mechanism allografts in total knee arthroplasty. *Clin Orthop Relat Res*. 1999;(367):123-9.
12. Burnett RS, Berger RA, Della Valle CJ, Sporer SM, Jacobs JJ, Paprosky WG, et al. Extensor mechanism allograft reconstruction after total knee arthroplasty. *J Bone Joint Surg Am*. 2005;87(Suppl 1 Pt 2):175-94.
13. Burnett RS, Berger RA, Paprosky WG, Della Valle CJ, Jacobs JJ, Rosenberg AG. Extensor mechanism allograft reconstruction after total knee arthroplasty. A comparison of two techniques. *J Bone Joint Surg Am*. 2004;86(12):2694-9.
14. D'Elia CO, dos Santos AL, Leonhardt MC, Lima AL, Pécora JR, Camanho GL. Tratamento das infecções pós artroplastia total de joelho: resultados com 2 anos de seguimento. *Acta Ortop Bras*. 2007;15(3):158-62.
15. Lima AL, Pécora JR, Albuquerque RM, de Paula AP, D'Elia CO, dos Santos AL, et al. Infecção pós-artroplastia total do joelho – Considerações e protocolo de tratamento. *Acta Ortop Bras*. 2004;12(4):236-41.
16. Emerson RH Jr, Head WC, Malinin TI. Extensor mechanism reconstruction with an allograft after total knee arthroplasty. *Clin Orthop Relat Res*. 1994;(303):79-85.
17. Nazarian DG, Booth RE Jr. Extensor mechanism allografts in total knee arthroplasty. *Clin Orthop Relat Res*. 1999;(367):123-9.
18. Leopold SS, Greidanus N, Paprosky WG, Berger RA, Rosenberg AG. High rate of failure of allograft reconstruction of the extensor mechanism after total knee arthroplasty. *J Bone Joint Surg Am*. 1999;81(11):1574-9.
19. Rand JA, Morrey BJ, Bryan RS. Patellar tendon rupture after total knee arthroplasty. *Clin Orthop Relat Res*. 1989;(244):233-9.