

PSEUDOANEURISMA DE ARTÉRIA GENICULAR APÓS CIRURGIA ARTROSCÓPICA DE JOELHO: RELATO DE DOIS CASOS

GENICULATE ARTERY PSEUDOANEURYSM AFTER ARTHROSCOPIC KNEE SURGERY: TWO CASE REPORTS

EDGARD DOS SANTOS PEREIRA JUNIOR¹, LUIZ AURÉLIO MESTRINER¹, EDGARD DOS SANTOS PEREIRA², RICARDO PEREZ DOMINGUES², MARCOS PRADO ALVES CARDOSO²

RESUMO

A artroscopia do joelho é considerado um procedimento cirúrgico muito seguro, com um número relativamente pequeno de complicações. Relatamos o caso de dois pacientes do sexo masculino que foram submetidos à artroscopia de joelho (para meniscectomia parcial e reconstrução do ligamento cruzado anterior com parafuso transversal femoral e interferência tibial) que desenvolveram um pseudoaneurisma de artéria genicular superior lateral após o procedimento. A ultrassonografia com Doppler realizou o diagnóstico e os pacientes foram tratados cirurgicamente com ligadura arterial. Um paciente apresentou extenso hematoma na coxa e foi necessária reposição volêmica. Estes casos exemplificam uma complicação vascular rara, nem sempre benigna, em uma cirurgia minimamente invasiva do joelho.

Descritores: Falso aneurisma. Joelho. Artérias. Artroscopia.

ABSTRACT

Arthroscopy of the knee is a very safe surgical procedure, with relatively few complications. Here we present the cases of two patients submitted to arthroscopic surgery for partial meniscectomy and reconstruction of the anterior cruciate ligament with femoral transverse screw and tibial interference screw that developed a superior lateral genicular artery pseudoaneurysm. Doppler ultrasonography was performed for diagnostic purposes and the patients were treated by direct arterial suture. One patient developed a large haematoma requiring volemic replacement. These cases illustrate a rare, and not always benign vascular complication, in a minimally invasive arthroscopic surgery.

Keywords: Aneurysm, False. Knee. Arteries. Arthroscopy.

Citação: Pereira Junior ES, Mestriner LA, Pereira ES, Domingues RP, Cardoso MPA. Pseudoaneurisma de artéria genicular após cirurgia artroscópica de joelho: relato de dois casos. *Acta Ortop Bras.* [online]. 2010; 18(2):104-6. Disponível em URL: <http://www.scielo.br/aob>

Citation: Pereira Junior ES, Mestriner LA, Pereira ES, Domingues RP, Cardoso MPA. Geniculate artery pseudoaneurysm after arthroscopic knee surgery: two case reports. *Acta Ortop Bras.* [online]. 2010; 18(2):104-6. Available from URL: <http://www.scielo.br/aob>

INTRODUÇÃO

A artroscopia do joelho é um dos procedimentos ortopédicos mais realizados no mundo, considerado muito seguro, com um índice de complicações gerais muito baixo. As complicações vasculares são raras.

A vascularização do joelho é constituída por dois sistemas arteriais integrados por anastomoses: As cinco artérias geniculares somadas a algumas ramificações articulares e musculares formam o sistema intrínseco enquanto que o sistema extrínseco é formado pela artéria genicular descendente, um ramo recorrente da tibial anterior e um ramo descendente da circunflexa femoral lateral.

RELATO DO 1º CASO

Paciente do sexo masculino com 20 anos sofreu entorse do joelho esquerdo e foi submetido à cirurgia artroscópica para reconstrução do Ligamento cruzado anterior (LCA) com auto-enxerto do tendão patelar fixado no fêmur e na tíbia com parafusos de interferência absorvíveis em 1999.

Após cinco anos compareceu em consulta devido a instabilidade durante a corrida. Apresentava Lachman positivo (+++), Jerk test positivo (+++), Gaveta anterior positiva (+++), McMurray e Appley positivos para lesão do menisco medial. Ressonância Magnética nuclear de Joelho evidenciava uma lesão do neo-ligamento e lesão em alça de balde do menisco medial esquerdo.

Todos os autores declaram não haver nenhum potencial conflito de interesses referente a este artigo.

1 – Departamento de Ortopedia e Traumatologia da Universidade Federal de São Paulo - UNIFESP

2 – Grupo de Cirurgia do Joelho do Departamento de Ortopedia e Traumatologia da Universidade de Santo Amaro (UNISA).

Trabalho realizado UNIFESP e UNISA.

Endereço para Correspondência: Marcos Prado Alves Cardoso – Rua Rafael de Barros, 174, apartamento 21, Paraíso, São Paulo-SP. Brasil. CEP 04003-906

E-mail: marcos.pradocardoso@gmail.com

Trabalho recebido em 04/01/09 aprovado em 17/07/09

Foi submetido a revisão da reconstrução do ligamento cruzado anterior (LCA) com tendões flexores (Grácil e Semitendíneo) fixado no fêmur com parafuso transverso e na tibia com parafuso de interferência ambos absorvíveis associado a um agrafe metálico na tibia em maio de 2005.

Onze dias após a cirurgia o paciente foi atendido com história de estalido seguido de dor aguda na face lateral do joelho próximo a incisão para passagem do parafuso transverso. Apresentava palidez cutâneo-mucosa (+++) e edema tenso na face lateral da coxa com hematoma que se estendia até a face posterior do joelho. (Figura 1) Exame ultrassonográfico com Doppler revelou hematoma extenso (cerca de 1100 ml) na coxa e um pseudoaneurisma de artéria genicular lateral superior.

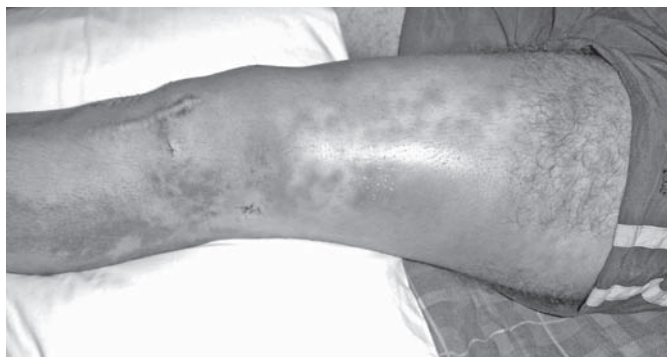

Figura 1 – Membro inferior direito demonstrando o extenso hematoma na face lateral do joelho e coxa.

Realizada drenagem cirúrgica do hematoma e a ligadura da artéria genicular lateral superior que apresentava lesão parcial em esgarçamento. Na avaliação pós-operatória o hemograma revelou hemoglobina de 8,2 mg/dl (hemoglobina pré-operatória de 12,2 mg/dl). O paciente recebeu uma unidade de concentrado de hemácias e recebeu alta hospitalar no dia seguinte. (Figura 2) Apesar da intercorrência o paciente evoluiu muito bem, com segurança no joelho. O paciente retornou ao mesmo nível de atividade física praticada antes da lesão do joelho demonstrando-se satisfeito com a cirurgia.

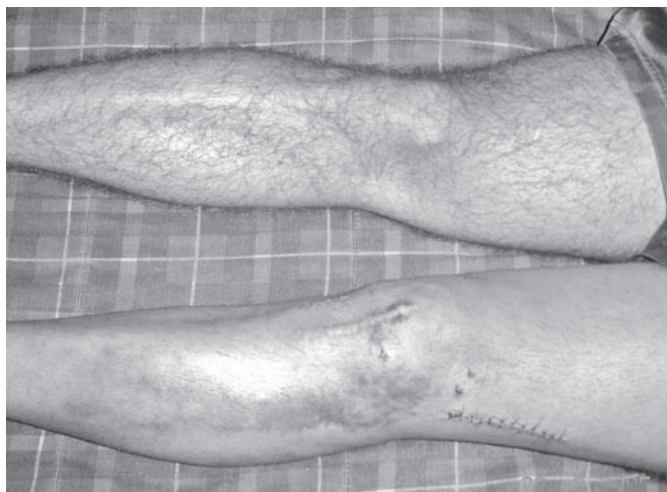

Figura 2 – Fotografia dos membros inferiores demonstrando a cicatriz cirúrgica no pós-operatório da ligadura da artéria genicular superior lateral.

RELATO DO 2º CASO

Um homem de 38 anos apresentava lesão do ligamento cruzado anterior e do corno posterior do menisco medial há seis meses ocorrida após entorse de joelho direito jogando futebol.

Em janeiro de 2008 foi submetido à artroscopia do joelho para meniscectomia parcial e reconstrução do ligamento cruzado anterior com auto-enxerto tendinoso do músculo grácil e semitendíneo. O procedimento foi realizado sob anestesia peridural, foi utilizado torniquete, a fixação femoral do enxerto foi realizada por um parafuso transverso introduzido lateralmente e a Tibial por um parafuso absorvível de interferência. Ao final do procedimento o dreno de sucção foi introduzido, a incisão foi suturada e o enfaixamento elástico compressivo foi confeccionado. Durante o primeiro dia de internação não houve intercorrências, o dreno foi retirado com 24 horas de evolução.

No segundo dia de internação o paciente apresentou dor de intensidade progressiva na face lateral do joelho apesar da crioterapia e da analgesia endovenosa. O médico que realizou a avaliação ortopédica constatou a presença de pulso distal, da boa perfusão periférica e da ausência de dor a palpação de todos os compartimentos abaixo do joelho. O enfaixamento elástico compressivo foi revisado sem melhora da dor. Neste mesmo dia houve necessidade de administração endovenosa de analgésicos potentes derivados de morfina e foi observado um aumento de volume localizado na face lateral do joelho sob o enfaixamento, junto à incisão lateral utilizada para passagem do parafuso transverso que fixa superiormente o enxerto ligamentar.

Para avaliar a integridade vascular, foi solicitada a ultrassonografia arterial com doppler colorido que evidenciou um pseudoaneurisma (Figura 3) da artéria genicular lateral superior medindo 1,8 cm no seu maior eixo e com volume estimado de 0,9 cm³, associado a hematoma de 56 ml, próximo a incisão lateral usada para passagem do parafuso transverso femoral.

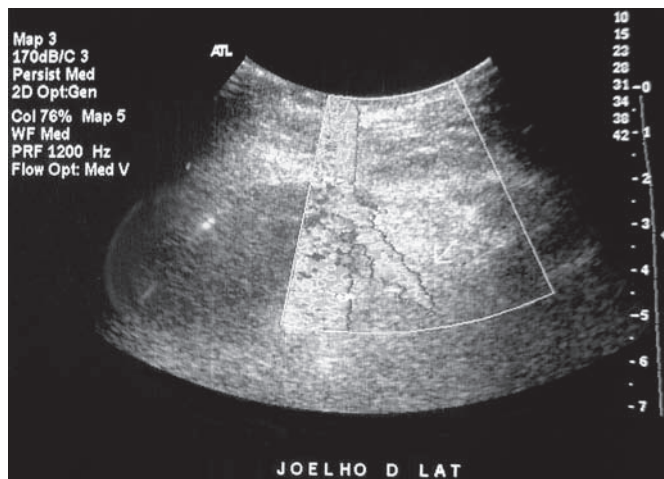


Figura 3 – Ultrassonografia arterial de membro inferior direito com a presença de pseudoaneurisma na face lateral do joelho.

O paciente foi submetido a intervenção cirúrgica para ligadura da artéria genicular superior lateral. Foi observado dilatação aneuris-mática da artéria genicular lateral superior a quatro centímetros da face lateral da patela.

Apesar da intercorrência, hoje, com dois meses de acompanhamento o joelho encontra-se indolor e o paciente iniciou normalmente o protocolo de reabilitação fisioterápica sem queixas.

DISCUSSÃO

O artroscopia do Joelho é um procedimento cirúrgico realizado em todo o mundo, considerado extremamente seguro. Os índices de complicações variam entre 0,56% a 8,2%.^{1,2} As mais frequentes são as hemartroses, equimoses, hematomas, infecções superficiais e fenômenos tromboembólicos (trombose venosa profunda e embolia pulmonar). Complicações vasculares traumáticas são raras (menor que 1%)³ e geralmente se relacionam com a artéria poplítea.^{1,2,4}

Existem muitos casos na literatura relatando complicações vasculares após cirurgias como artroplastia⁵ do joelho e osteossíntese de fraturas⁶ e um número bem menor de relatos deste tipo de complicação após procedimentos minimamente invasivos como a artroscopia e a reconstrução ligamentar.⁷

Devido ao pequeno diâmetro transversal das artérias geniculares as lesões com secção completa são mais comuns que a lesão parcial. Desta forma a formação de hematomas ou equimoses são mais frequentes que a dilatação aneurismática destes vasos.

Existem diversos relatos na literatura descrevendo pseudoaneurismas nas artérias geniculares após procedimento artroscópico. Avaliando estes relatos encontramos 4 casos de pseudoaneurismas envolvendo a artéria genicular inferior medial (AGIM)⁸⁻¹¹, 1 caso de pseudoaneurisma na artéria genicular superior medial (AGSM)¹², 4 casos na artéria genicular inferior lateral (AGIL)¹³⁻¹⁶, 5 casos na artéria poplítea^{16,17}, 1 caso na artéria tibial recorrente (ATR)¹⁸, 1 caso na artéria tibial posterior¹⁹ e um caso na artéria sural²⁰. Não encontramos na literatura nenhum caso de pseudoaneurisma na artéria genicular superior lateral após procedimento artroscópico.

O pseudoaneurisma pode se apresentar clinicamente como uma massa pulsátil^{9,10,12,16} próximo da incisão ou simplesmente como um aumento de volume localizado²¹ simulando um hematoma.

Em um dos casos relatados o diagnóstico ocorreu nos primeiros dias de evolução pós-operatória com o paciente ainda internado¹¹, mas revisando a literatura observamos que na maioria das vezes o diagnóstico ocorreu entre a primeira e a terceira semana após a cirurgia.^{8-10,19,20}

A artéria genicular superior lateral corre lateralmente ao joelho e não ascende mais que 1 centímetro proximal ao pólo superior da patela tornando-se vulnerável nos procedimentos que exigem incisão nesta região²¹ (Liberação do retináculo lateral, Osteossíntese do fêmur distal e Reconstruções do LCA com parafuso transversal femoral).

O tratamento realizado com exploração cirúrgica e ligadura direta do vaso é considerado padrão ouro¹¹, mas o reparo da parede arterial, a compressão guiada por ultrassonografia²⁰ e até a embolização seletiva com cateter^{8,9,20} são descritos como possibilidades terapêuticas. Quando a lesão ocorre em vasos de maior calibre, como na artéria poplítea, é necessária confecção de ponte arterial com enxerto vascular.⁸

Avaliando os relatos encontrados na literatura não encontramos casos de pseudoaneurisma associado à grande sangramento com anemia aguda e necessidade de reposição volêmica ou concentração de hemácias como o ocorrido no primeiro caso descrito.

CONCLUSÃO

Acreditamos que nas cirurgias minimamente invasivas, nas quais a via de acesso não permite a exploração das estruturas anatômicas, certo grau de suspeita possibilita um diagnóstico mais precoce.

Apesar de extremamente infrequente esta patologia deve ser lembrada como uma complicação cirúrgica com potencial risco para vida do paciente quando associada à grande sangramento.

REFERÊNCIAS

1. Committee on Complications of the Arthroscopy Association of North America. Complications in arthroscopy-the knee and other joints. *Arthroscopy*. 1986;2:256-8.
2. Small NC. Complications in arthroscopic surgery of the knee and shoulder. *Orthopedics*. 1993;16:985-8.
3. Delee J. Complications of arthroscopy and arthroscopic surgery: results of a national survey. *Arthroscopy*. 1985;1:214-20.
4. Beck DE, Robison JG, Hallett JW Jr. Popliteal artery pseudoaneurysm following arthroscopy. *J Trauma*. 1986;26:87-9.
5. Calligaro KD, Dougherty MJ, Ryan S, Booth RE. Acute arterial complications associated with total hip and knee arthroplasty. *J Vasc Surg*. 2004;39:628.
6. Bennett FS, Born CT, Alexander J, Crincoli M. False aneurysm of the medial inferior genicular artery after intramedullary nailing of the tibia. *J Orthop Trauma*. 1994;8:73-5.
7. Omary R, Stulberg SD, Vogelzang RL. Therapeutic embolization of false aneurysms of the superior medial genicular artery after operations on the knee. *J Bone Joint Surg Am*. 1991;73:1257-9.
8. Puig J, Perendreu J, Fortuño JR, Branera J, Falcó J. Transarterial embolization of an inferior genicular artery pseudoaneurysm with arteriovenous fistula after arthroscopy. *Korean J Radiol*. 2007;8:173-5.
9. Sarrosa EA, Ogilvie-Harris DJ. Pseudoaneurysm as a complication of knee arthroscopy. *Arthroscopy*. 1997;13:644-5.
10. Evans JD, de Boer MT, Mayor P, Rees D, Guy AJ. Pseudoaneurysm of the medial inferior genicular artery following anterior cruciate ligament reconstruction. *Ann R Coll Surg Engl*. 2000;82:182-4.
11. Lafontaine M, Khoury A. False aneurysm of the knee after arthroscopy. *Acta Orthop Belg*. 1997;63:215-7.
12. Carr JB, Jansson KA. An unusual case of vascular dysplasia related to knee arthroscopy. *Arthroscopy*. 2001;17:196-9.
13. Armato DP, Czamecki D. Geniculate artery pseudoaneurysm: a rare complication of arthroscopic surgery. *Am J Roentgenol*. 1990;155:659.
14. Guy RJ, Spalding TJ, Jarvis LJ. Pseudoaneurysm after arthroscopy of the knee: a case report. *Clin Orthop Relat Res*. 1993;(295):214-7.
15. Manning MP, Marshall JH. Aneurysm after arthroscopy. *J Bone Joint Surg Br*. 1987;69:151.
16. Milankov M, Miljkovic N, Stankovic M. Pseudoaneurysm of the medial inferior genicular artery following anterior cruciate ligament reconstruction with hamstring tendon autograft. *Knee*. 2006;13:170-1.
17. Potter D, Morris-Jones W. Popliteal artery injury complicating arthroscopic meniscectomy. *Arthroscopy*. 1995;11:723-6.
18. Dinh A, Brunet AP, Maatouk M, Diebold S, Favoli P. Arterial complications of arthroscopic meniscectomies. Apropos of three cases. *Ann Chir*. 1993;47:547-52.
19. Aldrich D, Anschuetz R, LoPresti C, Fumich M, Pitluk H, O'Brien W. Pseudoaneurysm complicating knee arthroscopy. *Arthroscopy*. 1995;11:229-30.
20. Audenaert E, Vuylsteke M, Lissens P, Verhelst M, Verdonk R. Pseudoaneurysm complicating knee arthroscopy. A case report. *Acta Orthop Belg*. 2003;69:382-4.
21. Vialle R, Beddouk A, Cronier P, Fournier D, Papon X, Mercier P. Prevention of hemorrhagic complications in the lateral retinacular section of the patella. A study of the lateral arteries of the knee applied to the prevention of knee hemarthrosis. *Rev Chir Orthop Reparatrice Appar Mot*. 1997;83:665-9.