

# Ação do ultra-som de baixa intensidade sobre ossos de ratas osteopênicas

*Low intensity ultrasound effects over osteopenic female rats bones*

DANIELA CRISTINA LEITE DE CARVALHO<sup>1</sup>, ALBERTO CLIQUET JR<sup>2</sup>

## RESUMO

Neste estudo, nós analisamos a ação do ultra-som pulsado de baixa intensidade (30mW/cm<sup>2</sup>, frequência de repetição de 1Khz e ciclo de trabalho de 20%) durante 20 dias consecutivos, por 20 minutos diários, como método não invasivo, em modelo de ratas osteopênicas. A estimulação ultra-sônica foi realizada na região proximal dos fêmures, bilateralmente.

Apesar dos resultados quantitativos do conteúdo mineral ósseo (cálcio e fósforo) não terem demonstrado diferenças significativas ( $p > 0,05$ ) entre os grupos tratado e não tratado, as investigações histológicas mostraram que o fêmur tratado apresentou uma menor deterioração microarquitetural que o grupo não tratado, além da ocorrência de neoformação óssea, a qual não foi observada no grupo não tratado. Os resultados sugerem que o ultra-som pulsado de baixa intensidade pode interferir positivamente sobre a osteoporose.

**Descritores:** Ultrassom; Osteopatias metabólicas; Cálcio/análise; Fósforo/análise

## INTRODUÇÃO

A osteoporose é uma doença óssea metabólica, que atinge principalmente a população idosa, geralmente mulheres pós-menopausais em decorrência da deficiência do hormônio ovariano. A diminuição de massa óssea, principalmente observada nos ossos trabeculares, causada por um aumento da atividade de reabsorção óssea pelos osteoclastos torna os ossos mais frágeis e mais suscetíveis a fraturas<sup>(6)</sup>.

## SUMMARY

Several studies have already shown the beneficial effects of low intensity pulsed ultrasound on osteogenesis in fracture cases. However, few reports have related the ultrasound action in bone with some injury but without fracture. Thus, we induced a rat osteopenia model by ovariectomy and the proximal third of rat femur was stimulated by ultrasound (200ms burst of 1.5 MHz sine waves repeated at 1.0 kHz, 30mW/cm<sup>2</sup>, SATA) for 20 min/day, during 20 days.

After the treatment period, the body weight was significantly higher in the non-treated group than the treated one. No significant difference in bone mineral content was detected among the groups ( $p > 0.05$ ). Also, no significant difference was noted in the mechanical properties of the femoral diaphysis. However, histologic investigations showed that the treated femur presented less microarchitectural deterioration than the non-treated group. Moreover, it was demonstrated that the treated group did show recent bone formation which was not there in the non-treated group. These results suggest that the low intensity ultrasound can interfere in a positive way on osteoporosis.

**Key words:** Ultrasonics; Bone diseases, Metabolic; Calcium/analysis; Phosphorus/analysis

## INTRODUCTION

Osteoporosis is a metabolic bone disorder affecting mainly the aged population, generally post-menopausal women due to lack of ovarian hormone. Bony mass reduction, mainly observed in cancellous bone, that is caused by incre-

Trabalho realizado na Escola de Engenharia de São Carlos - USP, no Curso de Pós Graduação Interunidades Bioengenharia e no Departamento de Ortopedia e Traumatologia da Faculdade de Ciências Médicas - UNICAMP

1- Fisioterapeuta. Mestre em Bioengenharia. Aluna de Doutorado do Curso de Pós-Graduação em Cirurgia - UNICAMP  
2- Professor Titular EESC - USP / FCM - UNICAMP

Endereço para correspondência: Av. Trabalhador São-carlense, 400  
CEP 13566-590 - São Carlos - SP  
E-mail: cliquet@sel.eesc.sc.usp.br

Trabalho recebido em 29/09/2002. Aprovado em 27/11/2002

Work performed at Escola de Engenharia de São Carlos - (USP) at the Post-Graduate Course in Interunidades Bioengenharia and at the Ambulatory of the Orthopedics and Traumatology Department of Faculdade de Ciências Médicas - UNICAMP.

1- Physiotherapist. Master in Bioengineering. Doctorate Student at Post-Graduation Course in Surgery - UNICAMP  
2- Full Professor EESC - USP / FCM - UNICAMP

Address: Av. Trabalhador São-carlense, 400  
CEP 13566-590 - São Carlos - SP  
E-mail: cliquet@sel.eesc.sc.usp.br

Desta forma, tratamentos para prevenir ou estabilizar o quadro de osteoporose são importantes. No entanto, os tratamentos existentes para a osteoporose são, predominantemente, farmacológicos, os quais em alguns casos são contra-indicados ou mal tolerados por determinados pacientes. Assim, técnicas alternativas, não invasivas, são boas escolhas na tentativa de controlar a perda de massa óssea.

Baseado em princípios biomecânicos, em que carga mecânica promove deformação no osso e consequentemente gera um estímulo para uma resposta óssea local, já postulada por WOLFF em 1870, a utilização do ultra-som de baixa intensidade é uma alternativa para o estímulo de formação de osso, uma vez que o ultra-som é uma forma de energia mecânica que gera microdeformações locais nos ossos, de maneira similar às ocorridas sob força externa<sup>(2)</sup>. Assim, a terapia com ultra-som, ao promover efeitos benéficos na estrutura óssea, pode ser utilizada em doenças que apresentam problemas na manutenção da massa óssea, como nos casos de osteoporose. Muitos estudos já mostraram a eficácia do ultra-som de baixa intensidade na aceleração do reparo de fraturas ósseas recentes, em casos de não-união óssea e em pseudoartrose<sup>(3,8,9,15,17)</sup>. Também foi demonstrado o efeito benéfico do ultra-som de baixa intensidade em casos de fratura em pacientes com doenças que prejudicam a recuperação óssea, como a osteoporose e diabetes<sup>(10,16)</sup>. No entanto, não existem muitos estudos relatando o efeito do ultra-som de baixa intensidade em casos de osteoporose sem a ocorrência de fraturas.

Atualmente, o modelo de rata ovariectomizada tem ganhado ampla aceitação para o estudo das repercussões da deficiência de hormônio ovariano sobre o sistema esquelético, bem como para analisar as respostas ósseas aos novos tratamentos.

O presente estudo foi dividido em duas partes. Na primeira parte foi avaliada a eficácia de um protocolo de 30 dias para a indução de osteopenia no osso femoral de ratas, após a realização da histerectomia e ovariectomia bilateral. Na segunda parte, avaliamos a eficiência do ultra-som pulsado de baixa intensidade (intensidade de 30mW/cm<sup>2</sup>, frequência de 1,5 MHz, frequência de repetição de 1 KHz, ciclo de trabalho de 20%) sobre a região proximal dos fêmures osteopênicos das ratas.

## MATERIAIS E MÉTODOS

Para a primeira parte, foram utilizadas 11 ratas maduras isogênicas da raça Holstman (*Rattus norvegicus albinus*), com cerca de 200g de massa corpórea. As ratas foram separadas em 2 grupos: grupo controle (5 animais), composto por ratas não ovariectomizadas e grupo de ratas ovariectomizadas (6 animais). As operações foram realizadas sob anestesia intramuscular, composta por Virbaxil 2%, na dose 0,04 ml/100g de massa corpórea e por Francotar na dose de 0,08 ml/100g de massa corpórea. Ovariectomia bilateral foi realizada em 6 ratas. Após o procedimento cirúrgico, as ratas foram alimentadas *ad libitum* durante 30 dias. Foram ponderadas as massas corpóreas das ratas no iní-

ase in bony reabsorption by osteoclasts changes bones more fragile and subject to fractures<sup>(6)</sup>.

*Considering this, treatments preventing and stabilizing this picture are important. However, treatments currently existing for osteoporosis are predominantly pharmacological, and in some cases contra-indicated or poorly tolerated by some patients. Thus, alternative noninvasive techniques are a good choice for controlling bony mass losses.*

*Based on biomechanical principles, where mechanical load induces bone deformation and consequently causes stimulus for a local bony response, already presented by WOLFF in 1870, the use of low intensity ultrasound is an alternative for bone formation stimulation, since ultrasound is a mechanical energy type generating local bone micro-deformations, similarly to those occurring under external forces<sup>(2)</sup>. Thus, therapy with ultrasound, by promoting beneficial effects over bony structure may be used in diseases challenging the ability to keeping bony mass, such as in osteoporosis. Many studies have already demonstrated the efficacy of low intensity ultrasound in accelerating healing of recent bone fractures, in cases of non-union and in pseudoarthrosis<sup>(3,8,9,15,17)</sup>. It was also demonstrated the beneficial effect of low intensity ultrasound in cases of patients with diseases impairing bony recovery, such as osteoporosis and diabetes<sup>(10,16)</sup>. However, there are few studies reporting effects of low intensity ultrasound in cases of osteoporosis without fractures.*

*Currently, the model of ovariectomized rat is gaining wide acceptance in the study of reflexes of lack of ovarian hormone on skeletal system, as well as in evaluation of bony responses to new treatments.*

*This study was divided into two parts. In the first it was evaluated the efficacy of a 30-day protocol for induction of osteopenia in femoral bone of female rats, after hysterectomy and bilateral ovariectomy. In the second, it was evaluated the efficiency of pulsed low intensity ultrasound (intensity of 30 mW/cm<sup>2</sup>, frequency of 1.5 MHz, repetition frequency of 1 KHz, work cycle of 20%), over the proximal region of osteopenic femurs of female rats.*

## MATERIAL AND METHODS

*For the first part were used 11 mature isogenic female Holstman rats (*Rattus norvegicus albinus*), with about 200 g of body mass. The animals were divided into two groups: control (5 animals) with non-ovarectomized animals and a group of 6 ovariectomized animals. The surgeries were performed under intramuscular anesthesia with Virbaxil 2% in a 0.04 ml/100 g of body mass and by Francotar in a 0.08 ml/100 g of body mass doses. Bilateral ovariectomy was performed in 6 female rats. After the surgery, the animals were feed *ad libitum* for 30 days. Body mass of the animals were evaluated in baseline and at the end of the experiment. In the 31<sup>st</sup> day the animals were sacrificed, their left femur removed, cleaned, washed in deionized water and kept in 10% formaldehyde solution for 48 hours. After this period the bones were standardized at 1.5 cm length from the great trochanter and calcined, dissolved in chloride acid at 37% and diluted in*

cio e no final do experimento. No 31° dia, as ratas foram sacrificadas, seus fêmures esquerdos retirados, limpados, banhados em água deionizada e mantidos em formaldeído 10%, durante 48 horas. Após este período, estes ossos foram padronizados em 1,5 cm de comprimento, a partir do trocânter maior e foram calcinados, solubilizados em ácido clorídrico a 37% e diluídos em 100ml. A realização desta etapa viabilizou a análise do conteúdo mineral ósseo. Para análise quantitativa de cálcio foi utilizado espectrofotômetro de absorção atômica por chama e para a análise de fósforo foi utilizado espectrofotômetro de absorção molecular em sistema de análise por injeção em fluxo (FIA). Os fêmures direitos foram descalcificados através de MORSE (Citrato de Sódio à 20% e Ácido Fórmico à 50% - partes iguais de cada), desidratados, diafanizados e incluídos em parafina. Para cada peça foram realizados sete cortes seriados longitudinais (6 mm de espessura) da região proximal do fêmur usando micrótomo, os quais foram excluídos. Seqüencialmente, foram realizados dois cortes seriados de 50 mm de espessura, para cada peça. Após a realização dos cortes, estes foram desparafinizados, secos em estufa e fixados no suporte utilizado para a realização da análise em microscopia eletrônica de varredura (MEV). Os cortes foram metalizados com ouro para facilitar a condutibilidade elétrica. Foi utilizado um equipamento LEO modelo 440.

As diferenças nas massas corpóreas em ambos os grupos foram avaliadas com o teste T, utilizando níveis de significância de 5%.

Na segunda parte do estudo, foram utilizadas 34 ratas isogênicas da raça Holstman (*Rattus norvegicus albinus*), com cerca de 200g de massa corpórea. Foi utilizado o mesmo protocolo cirúrgico da primeira parte do estudo. Devido à eficácia do protocolo de ovariectomia na utilização de 30 dias para a indução de osteopenia, os tratamentos começaram no 31° dia após a cirurgia. As ratas foram divididas em dois grupos: grupo tratado (25 animais) e grupo placebo (9 animais). No grupo experimental tratado, as ratas foram submetidas a aplicações de ultra-som com intensidade espacial e temporal média de 30mW/cm<sup>2</sup>. O equipamento utilizado foi fixado na mesa de suporte, onde as ratas eram imobilizadas. O cabeçote possuiu dimensões normais para possibilitar que a aplicação de ultra-som fosse realizada ao mesmo tempo, em ambas patas traseiras, abrangendo a região desde a cabeça femural até terço distal do fêmur. Foi utilizado gel para facilitar a condução do campo ultra-sônico. Calibração do equipamento foi realizada previamente à sua utilização no experimento.

Os animais do grupo placebo não foram submetidos ao tratamento ultra-sônico, mas sofreram as mesmas interferências que o estresse pode causar aos animais. Para isso, permaneceram durante 20 minutos imobilizados por 20 dias consecutivos. O mesmo período usado para o tratamento com o ultra-som nas ratas do grupo tratado.

Os sacrifícios ocorreram 1 dia após o término do tratamento, seus fêmures esquerdos retirados e submetidos ao ensaio mecânico de flexão de três pontos para determinar as propriedades mecânicas dos ossos. Foi utilizado equipamento MTS

100 ml. This phase allowed the evaluation of the bony mineral content. For quantitative analysis of calcium it was used a flame atomic absorption spectrophotometer and for phosphorus analysis a molecular absorption in an flow injection analysis (FIA) system spectrophotometer. The right femurs were decalcified by MORSE (Sodium citrate 20% and Formic acid 50% - equal parts) dehydrated and included in paraffin. For each piece seven serial longitudinal cuts were performed (6 mm thick) of proximal femur region by means of a microtome that were excluded. Sequentially were performed two serial cuts of 50 mm thick for each piece. After the cuts, these were de-paraffined, dried in stove and fixed to a support used for electronic microscopic evaluation. The cuts were gold metallized in order to facilitate electrical conduction. A LEO model 440 equipment was used.

The differences in body mass in both groups were evaluated with T test, with a 5% significance level.

In the second part of the study, 34 isogenic female Holstman rats (*Rattus norvegicus albinus*), with about 200 mg of body mass, were used. Se same surgical protocol of the first study part was performed. Due to the efficacy of the 30 days ovariectomy protocol for induction of osteopenia, the treatments started at the 31<sup>st</sup> day after the surgery. The rats were divided into two groups: a group treated (25 animals) and a control group (9 animals). In the treated group, the rats underwent ultrasound with a spatial and temporal intensity of 30 mW/cm<sup>2</sup> in average. The equipment used was fixated to the support table, where the rats were immobilized. The head had normal size allowing the ultrasound application to be performed at the same time in both hind-feet involving a region from femoral head to distal third of femur. A gel was used in order to enable the ultrasound field conduction. The equipment was calibrated previously to its use in the experiment.

The animals in control group did not underwent ultrasound treatment, however suffered the same interference stress can cause to animals. For this, they were immobilized for 20 minutes during 20 consecutive days, that is, the same as with the treated animals.

Animals were sacrificed 1 day after the treatment ended, and their left femurs removed and submitted to a three-point flexion mechanical assay in order to determine their mechanical properties. A MTS TestStart II equipment was used for the mechanical assay. The bones were laid over their extremities over two supports with 18 mm distance. The speed of load application was 5 mm/min using a 100 Kgf load cell. For each load increase applied to the bone, it was retrieved the deformation caused, allowing to plot a load versus deformation curve. Through this curve, it was possible to evaluate mechanical properties such as maximal deformation, rigidity, resiliency and tenacity (Figure 1). The parameters were calculated by means of the Mathematics 2.2 software. After the flexion assay, the femurs were standardized at 1.5 cm length from the great trochanter and prepared for a quantitative analysis of calcium and phosphorus. In each pot were placed two bones, except in some cases in it was necessary to put three bones. The right femurs were taken apart for common light microscopy and electronic microscopy. After preparation, the

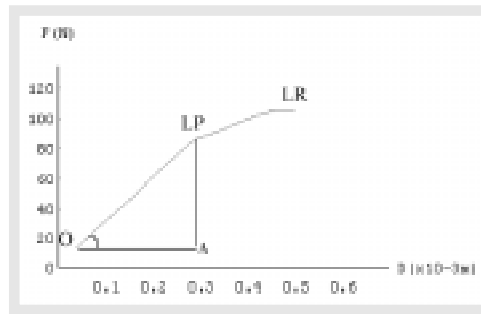
modelo TestStart II para ensaio mecânico. Os ossos foram apoiados em suas extremidades, sobre dois suportes distanciados 18mm. A velocidade de aplicação da carga foi 5mm/min e utilizada célula de carga de 100 Kgf. Para cada aumento de carga aplicada no osso se obtém a deformação gerada, o que possibilita a construção do gráfico carga versus deformação. Através do gráfico foram analisadas propriedades mecânicas como: deformação máxima, rigidez, resiliência e tenacidade (Figura 1). Os parâmetros foram calculados usando o software Mathematics, versão 2.2. Após o ensaio de flexão, os fêmures foram padronizados em 1,5 cm de comprimento, a partir do trocânter maior e preparados para análise quantitativa de cálcio e fósforo. Em cada cadinho foram colocados dois ossos, exceto em alguns casos em que foi necessário colocar três ossos. Os fêmures direitos foram separados para análise de microscopia de luz comum e MEV. Após o preparo das peças, foram realizados sete cortes seriados longitudinalmente (6 mm de espessura) da região proximal do fêmur usando micrótomo, sendo as lâminas coradas com Tricômico de Masson (TM). Seqüencialmente, foram realizados dois cortes seriados de 50 mm de espessura, os quais foram preparados para serem analisados por MEV. Foram ponderadas as massas corpóreas das ratas no início e no final do experimento.

Para comparar as diferenças de massas corpóreas das ratas foi utilizado teste T e para comparar as variáveis mecânicas e a quantidade de material mineral ósseo (cálcio e fósforo) entre os grupos estudados foi aplicada a análise de variância (ANOVA). Os dados submetidos à análise estatística utilizaram níveis de significância de 5%.

## RESULTADOS

Primeira parte do estudo: No momento do sacrifício, observou-se um ganho significativo das massas corpóreas das ratas ovariectomizadas comparado com o das ratas controle (Tabela 1).

Através da análise quantitativa de cálcio e fósforo dos fêmures dos animais dos dois grupos experimentais, observou-se que as ratas do grupo controle apresentaram maior quantidade de cálcio



**Figura 1** - Exemplo de gráfico carga versus deformação. LP: limite proporcional (ponto final da região elástica); LR: limite de ruptura (limite máximo); área do triângulo O-A-LP: resiliência; tangente do ângulo O: rigidez; área total sob a curva O-LP-LR: tenacidade.

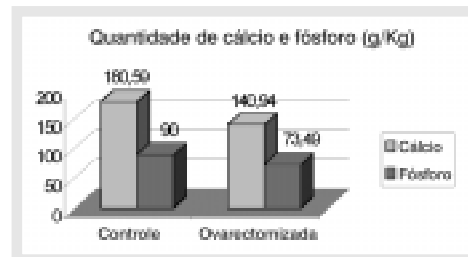
**Figure 1** - Graphic example of load vs deformation. LP: proportional limit (end point of elastic region); LR: rupture limit (maximum limit); triangle O-A-LP: resiliency; tangent to O angle: rigidity; total area under the curve O-LP-LR: tenacity.

Grupos	N	Massa inicial	Massa final
Controle	5	196 ± 5,47	244 ± 8,94
Ovariectomizado	6	195 ± 5,47	300 ± 8,94

\*p=0,05

**Tabela 1** - Valores médios e desvios padrões (DP) das massas corpóreas dos dois grupos experimentais.

**Table 1** - Mean and standard deviation (DP) values of body mass of both experimental groups.



**Figura 2** - Quantidades de cálcio e fósforo em g/kg dos grupos controle e ovariectomizado.

**Figure 2** - Quantities of calcium and phosphorus in g/kg of the control and

pieces were cut longitudinally (6 mm thick) from proximal femur region by means of a microtome, and the flakes stained with Masson Tricromion.

Sequentially, serial cuts were performed at 50  $\mu$ m thick, and prepared to be analyzed under electronic microscopy. The body mass were weighed from baseline to the end of the experiment.

In order to compare the female rats body mass it was used the T test; for comparing mechanical variables and bony mineral contents (calcium and phosphorus) between the groups, the variance analysis (ANOVA). Significance level was 5%.

## RESULTS

First study part: at the time of the sacrifice it was observed a significant increase in body mass of ovariectomized female rats as shown in (Table 1).

By means of a quantitative analysis of calcium and phosphorus of the femur of animals from both experimental groups, it was observed that rats from control group had a higher amount of calcium and phosphorus (average: calcium, 160.59 g/kg; phosphorus 90 g/kg) in comparison to the group of ovariectomized rats (average: calcium, 140.94 g/kg and phosphorus, 73.49 g/kg). There was a 21.956% reduction in calcium and 18.34% in phosphorus in the ovariectomized rats in comparison to the control ones (Figure 2).

By means of electronic microscopy it was possible to compare the structural differences between femur of control and ovariectomized groups (Figures 3) shows the differences in cancellous structures between the groups. Through the comparison it is possible to observe that the bony trabeculae in ovariectomized female rats are more spaced and with reduced connectivities in comparison to the normal rats group, characterizing a larger bony reabsorption by osteoclasts in trabecullary plates.

Second part of the study: (Table 2) presents the mean and SD values of the body mass measurements of female rats in control and treated groups, in baseline and at the end of the trial. Statistically significant differences ( $p = 0.005$ ) in body mass gain between both groups were observed, larger

e fósforo (médias: 180,59 g/kg de cálcio; 90 g/kg de fósforo) quando comparados com o grupo de ratas ovariectomizadas (médias: 140,94 g/kg de cálcio e 73,49 g/kg de fósforo). Ocorreu diminuição de 21,956% de cálcio e 18,34% de fósforo nas ratas ovariectomizadas comparado com as ratas do grupo controle (Figura 2).

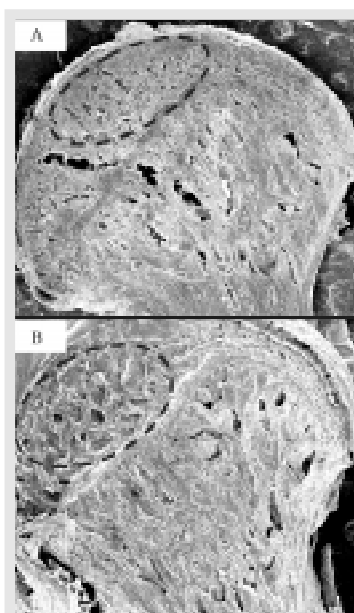
Através da microscopia eletrônica de varredura foi possível comparar as diferenças estruturais dos fêmures das ratas dos grupos controle e ovariectomizado. A (Figura 3) mostra as diferenças, entre os grupos, da estrutura trabecular dos fêmures das ratas. Através de comparação, é possível observar que as trabéculas ósseas existentes no fêmur de rata ovariectomizada estão mais espaçadas e com suas conectividades reduzidas comparado com o grupo de ratas normais, caracterizando uma maior reabsorção óssea pelos osteoclastos nas placas trabeculares.

Segunda parte do estudo: A (Tabela 2) mostra os valores médios e DP das medidas de massa corpórea das ratas dos grupos placebo e tratado no início e no final do experimento. Observam-se diferenças estatisticamente significativas ( $p = 0.005$ ) no ganho de massa corpórea entre os dois grupos, sendo maior nas ratas pertencentes ao grupo placebo.

Através do ensaio de flexão foi possível construir gráficos de carga versus deformação (Figuras 4 e 5) e, assim, obter e comparar os valores das propriedades mecânicas das diáfises femorais dos ossos de diferentes grupos experimentais. A tabela 3 mostra os valores médios e os DP das propriedades mecânicas dos fêmures das ratas dos dois grupos experimentais: placebo e tratado. Observa-se que não ocorreram diferenças estatisticamente significativas quando relacionadas as variáveis mecânicas e os grupos estudados (carga máxima  $p=0,5603$ ; deformação máxima  $p=0.1551$ ; rigidez  $p=0.0546$ ; resiliência  $p=0.5835$ ; tenacidade  $p=0.2926$ ).

As análises quantitativas de cálcio e fósforo realizadas mostraram que o grupo de ratas ovariectomizadas submetidas ao tratamento de ultra-som de baixa intensidade alcançaram valores não estatisticamente significativos comparado com os valores obtidos nas ratas do grupo placebo ( $p = 0.734$  para cálcio;  $p = 0.396$  para fósforo). A tabela 4 mostra os valores de cálcio e fósforo dos dois grupos experimentais.

As figuras 6-AB e 6-CD comparam a região da cabeça femoral entre o grupo placebo e tratado. A coloração com tricrômico de Masson possibilita estudar a idade óssea, sendo que ossos maduros se coram em azul e os ossos imaturos se coram em vermelho. É possível observar que, no grupo placebo a matriz óssea é predominantemente formada por osso maduro, não indicando



**Figura 3 - A) Microscopia eletrônica de varredura da cabeça femoral de rata controle; B) Microscopia eletrônica de varredura da cabeça femoral de rata ovariectomizada. Elipses indicam diferenças estruturais entre os grupos. Observam-se poros mais profundos e de maiores dimensões no grupo ovariectomizado comparado com grupo controle. Aumento de 100x.**

**Figure 3 - A) Electronic microscopy of control female rat femoral head; B) Electronic microscopy of ovariectomized female rat femoral head. The ellipsis indicate the structural differences between the groups. Deeper and larger dimension pores are observed in the ovariectomized group in comparison to the control group. Magnification 100x.**

in the control animals.

By means of the flexion assay it was possible to plot curves load versus deformation (Figures 4 and 5), so obtaining and comparing the values of mechanical properties of femoral shafts from different experimental groups. Table 3 shows the mean values and SD of mechanical properties of female rats in both groups: control and treated. It is observed that there were no statistically significant differences when mechanical variables were compared (maximum load  $p = 0,5603$ ; maximum deformation  $p=0.1551$ ; rigidity  $p=0.0546$ ; resiliency  $p=0.5835$ ; tenacity  $p=0.2926$ ).

The quantitative calcium and phosphorus analysis showed that the group of ovariectomized female rats that underwent low intensity ultrasound treatment reached non-statistically significant values in comparison to those found in control animals (calcium,  $p=0.734$ ; phosphorus,  $p=0.396$ ). (Table 4) shows calcium and phosphorus values in both groups.

Figures 6-AB and 6-CD compare the femoral head region between the control and treated groups. Masson Tricromium staining allows studying the bony age. Mature bone is stained in blue and immature ones in red. It is possible to observe that, in control group, bony matrix is predominantly formed by mature bone, without indication of recent bony formation. In the treated group, there are neo-bony formation zones, indicating active osteoblasts. The increase in the osteoblastic activity was subjectively observed, without the use of morphometric methods.

Images obtained by electronic microscopy show structural differences of the femoral head region between control and treated group. It is possible to observe structural differences between the experimental groups, with a larger loss of trabecular bone in control group (Figures 7 and 8).

## DISCUSSION

Ovariectomized female rats is an useful model due to presenting biological mechanisms that are similar to those occurring in osteoporotic women<sup>(11,14)</sup>. This study showed that the ovarian hormone deficiency for 30 days leads to bony loss in mature female rats, and a body mass increase that is statistically significant in comparison to the control group ( $p < 0.05$ ), supporting the literature reports showing that ovariectomy causes metabolic changes responsible for a pronounced increase in food intake and body mass (as a con-

formação óssea recente. No grupo tratado, observam-se regiões com neoformação óssea, o que indica osteoblastos ativos. O aumento da atividade osteoblástica foi subjetivamente observado, não se utilizando métodos morfométricos.

As imagens obtidas por MEV mostram as diferenças estruturais da região da cabeça femoral entre os grupos placebo e tratado. É possível observar diferenças estruturais entre os grupos experimentais, com maior perda de osso trabecular no grupo placebo (Figuras 7 e 8).

## DISCUSSÃO

A rata ovariectomizada é um modelo útil devido ao fato de apresentar mecanismos biológicos similares aqueles ocorridos em mulheres osteoporóticas<sup>(11,14)</sup>. O presente estudo mostrou que a deficiência do hormônio ovariano durante 30 dias promove perda óssea nas ratas maduras, além de um ganho de massa corpórea, estatisticamente significativo, quando comparado com o grupo controle ( $p < 0,05$ ), corroborando com os relatos da literatura que demonstraram que a ovariectomia provoca alterações metabólicas responsáveis pelo aumento pronunciado da ingestão alimentar e massa corpórea (em consequência do aumento de gordura corpórea)<sup>(5,18,19)</sup>. O ganho de massa corpórea é maior em ratas ovariectomizadas comparado com ratas intactas mesmo em condições similares de ingestão alimentar<sup>(5,13)</sup>.

Através da análise por MEV foi possível observar diferenças estruturais entre os fêmures dos grupos controle e ovariectomizado. Estes achados roboram os estudos que também observaram perda óssea trabecular em consequência da carência de hormônio ovariano<sup>(1,6,7,18)</sup>.

Após analisar a eficiência do protocolo de ovariectomia, foi estudado o efeito do ultra-som de baixa intensidade sobre ossos osteopênicos. Os nossos resultados mostraram um ganho de massa corpórea estatisticamente significativo no grupo experimental placebo ( $p = 0,005$ ) quando comparado com o grupo tratado, o que estabelece uma correlação entre o ultra-som e um menor

sequence of increase of body fat)<sup>(5,18,19)</sup>. The body mass increase is higher in ovariectomized rats in comparison to intact female rats in similar food-intake conditions<sup>(5,13)</sup>.

By means of electronic microscopy analysis it was possible to observe structural differences between the femurs of control and ovariectomized groups. The findings support the results of studies that also found trabecular bone loss in consequence of lack of ovarian hormone<sup>(1,6,7,18)</sup>.

After the analysis of the efficiency of the ovariectomy protocol, it was studied the effect of low intensity ultrasound on osteopenic bones. Our results showed an increase in body mass that was statistically significant in the control group ( $p = 0.005$ ) in comparison to the treated group, establishing a correlation between ultrasound and a lower body mass increase. However, there were not found in the literature works correlating ultrasound to body mass in ovariectomized animals.

Flexion test results had no statistically significant differences ( $p > 0.05$ ) in relation to the several studied mechanic variables. The treatment did not interfere in femoral shaft mechanic properties. Ultrasound may have not stimulated an increase in the bony mineral content, and consequently in femoral shaft bony endurance, due to a lower change in bony metabolism in regions with predominance of cortical bone, making them less sensitive to ultrasound stimuli.

Quantitative results of mineral content did not show a significant increase of calcium and phosphorus in osteopenic bone of female rats treated with low intensity ultrasound in comparison to non-treated control female rats. Nevertheless this quantitative analysis failed to show statistically significant differences ( $p > 0.05$ ) in comparison of the groups, qualitative findings

pointed to structural differences between the groups.

The histological analysis (stained with Masson Tricromium) showed bony neoformation in the treated group which

Grupos	N	Massa inicial	Massa final
Placebo	9	188.8 ± 7.81	306.6 ± 14.14
Tratado	25	195.2 ± 11.2	286.4 ± 25.47

\* $p < 0,05$

**Tabela 2 - Valores médios e DP das medidas corpóreas dos dois grupos experimentais.**

**Table 2 - Mean and DP values of body measures of both experimental groups.**

	Dúfise femoral	
	Placebo (n = 9)	Tratado (n = 12)
Carga Máxima (N)	99.78 ± 14.69	103.280 ± 12.33
Deformação máxima ( $\times 10^{-3}$ m)	0.597 ± 0.108	0.599 ± 0.05
Rigidez ( $\times 10^3$ N/m)	285.3 ± 79.99	258.3 ± 33.85
Resiliência ( $\times 10^3$ J)	11.3 ± 4.77	10.9 ± 3.25
Tenacidade ( $\times 10^3$ J)	34.0 ± 7.35	30.7 ± 6.63

\* $p > 0,05$

**Tabela 3 - Propriedades mecânicas dos fêmures das ratas dos dois grupos experimentais (média ± DP).**

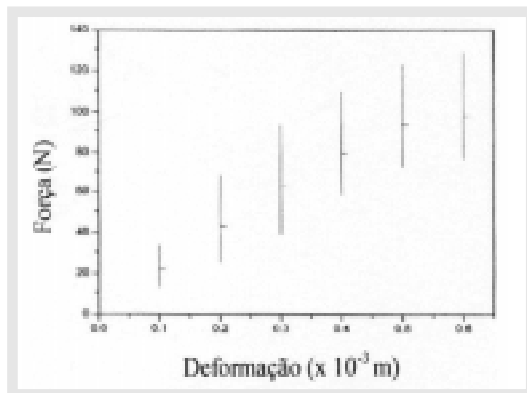
**Table 3 - Mechanical properties of female rats femurs from both experimental groups (mean ± DP).**

Grupo	Número de cadáveres	Cálcio (g/kg)	Fósforo (g/kg)
Placebo	6	335.74 ± 112.47	148.065 ± 24.50
Tratado	14	334.15 ± 128.51	133.26 ± 38.20

\* $p > 0,05$

**Tabela 4 - Valores médios e DP das quantidades de cálcio e fósforo dos fêmures das ratas dos dois grupos experimentais.**

**Table 4 - Mean and DP values of the amounts of calcium and phosphorus of female rats femurs from both experimental groups.**



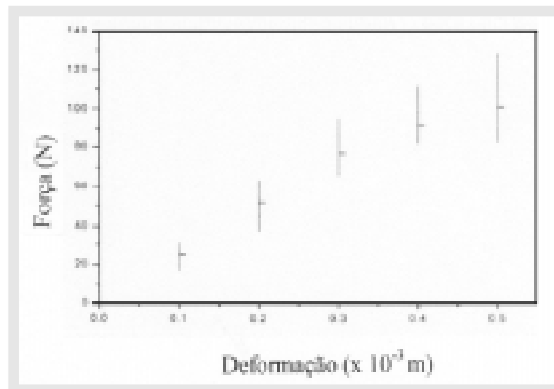
**Figure 4 - Gráfico FxD dos fêmures das ratas do grupo placebo (média ± DP).**

**Figure 4 - FxD graphic of placebo group female rats femurs (mean ± SD).**

ganho de massa corpórea. No entanto, não foram encontrados na literatura trabalhos relacionando o ultra-som a massa corpórea em animais ovariectomizados.

Os resultados do teste de flexão não apresentaram diferenças significativas ( $p > 0.05$ ) quando relacionadas as variáveis mecânicas aos grupos estudados. O tratamento não interferiu nas propriedades mecânicas da diáfise femoral. O ultra-som talvez não tenha estimulado o aumento do conteúdo mineral ósseo e, conseqüentemente, da força óssea na diáfise femoral devido à menor alteração do metabolismo ósseo nas regiões com predominância de osso cortical, o que as torna menos sensíveis ao estímulo ultra-sônico.

Os resultados quantitativos do conteúdo mineral não demonstraram um aumento significativo de cálcio e fósforo nos ossos osteopênicos das ratas tratadas com ultra-som de baixa intensidade comparado com ossos de ratas não tratadas. Embora esta análise quantitativa não tenha mostrado diferenças estatisticamente significativas ( $p > 0.05$ ) ao comparar os grupos experimentais, os achados qualitativos apontaram diferenças estruturais entre os grupos.



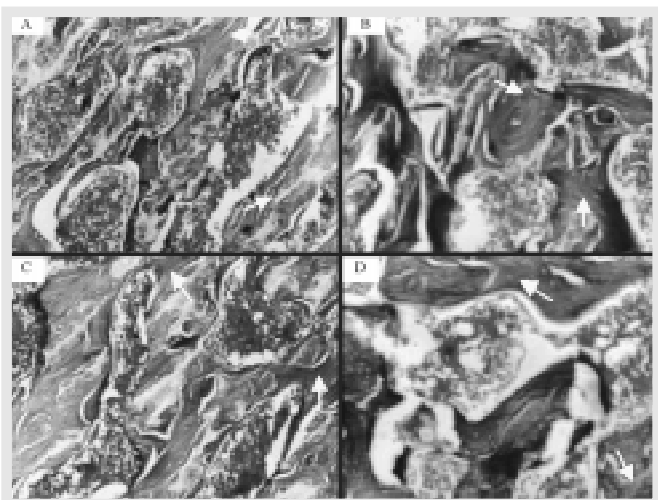
**Figura 5 -** Gráfico FxD dos fêmures das ratas do grupo tratado (média  $\pm$  DP).

**Figure 5 -** FxD graphic of treated group female rats femurs (mean  $\pm$  SD).

was not observed in the control group.

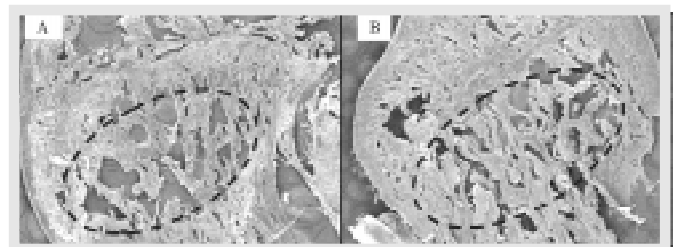
By means of electronic microscopy it could be noticed that in the group treated with low intensity ultrasound, bony micro-architecture appears to be more preserved than the one in the control group, with less bony trabecular loss, making it to appear as more dense.

From the quantitative and qualitative obtained data, it can be presumed that treatment with low intensity ultrasound in osteopenic bone lead to an improvement in the bony trabecullate. Qualitative results showed a slight improvement of the architecture of treated bone. However, this increase and/or preservation of the mineral content was not quan-




**Figura 6 -** A-B) Fotomicrografia de tecido ósseo da região proximal do fêmur de ratas do grupo placebo; setas indicam matriz óssea formada por osso maduro (trabéculas totalmente coradas em azul); C-D) Fotomicrografia de tecido ósseo da região proximal do fêmur de ratas do grupo tratado; as setas indicam neoformação óssea (regiões trabeculares coradas em vermelho). Corte longitudinal. Coloração TM. Aumento de 160x.

**Figure 6 -** A-B) Photomicrography of placebo group female rats proximal femur bony tissue; arrows indicate bony matrix formed by mature bone (completely stained in blue); C-D) Photomicrography of treated group female rats proximal femur bony tissue; arrows indicate bony neoformation (trabecullary region stained in red). Sagittal cut. Staining: TM. Magnification 160x.



**Figura 7 -** A) Microscopia eletrônica de varredura da cabeça femoral de rato do grupo placebo; B) Foto da cabeça femoral do grupo tratado. Elipses indicam a diferença estrutural entre os grupos. Pode-se observar, no grupo placebo, trabeculado ósseo mais separado. Aumento 100x.

**Figure 7 -** A) Electronic microscopy of placebo group female rat femoral head; B) Photography of femoral head of the treated group. Ellipsis indicate the structural difference between the groups. It can be observed in group placebo a more scarce bony trabecullate. Magnification 100x.



**Figura 8 -** A) Microscopia eletrônica de varredura da cabeça femoral de rato grupo placebo. As setas indicam maior destruição da microarquitetura óssea comparado com o grupo tratado; B) Microscopia eletrônica de varredura da cabeça femoral de rato grupo tratado. Aumento 200x.

**Figure 8 -** A) Electronic microscopy of placebo group female rat femoral head. Arrows indicate a larger destruction of bony micro-architecture in comparison to the treated group; B) Electronic microscopy of treated group female rat femoral head. Magnification 200x.

A análise histológica (coloração com Tricrômico de Mason) mostrou a ocorrência de neoformação óssea no grupo tratado, a qual não foi observado no grupo placebo.

Através da MEV pôde-se notar que, no grupo tratado com ultra-som de baixa intensidade, a microarquitetura óssea aparenta estar mais preservada que a do grupo sem tratamento, com uma menor perda de trabeculado ósseo, o que torna o seu aspecto mais denso.

Através dos resultados quantitativos e qualitativos obtidos pode-se presumir que o tratamento com ultra-som de baixa intensidade em ossos osteopênicos propiciou uma melhora do trabeculado ósseo. Os resultados qualitativos mostraram uma discreta melhora da arquitetura dos ossos submetidos ao tratamento. No entanto, este aumento e/ou preservação do conteúdo mineral não foi observado de forma quantitativa. Assim, pode-se supor que a análise quantitativa não tenha apontado diferenças devido ao fato de existir grande quantidade de tecido neoformado, o qual ainda não está totalmente mineralizado<sup>4,12</sup>. Talvez a duração do tratamento com ultra-som de baixa intensidade não tenha sido suficiente para possibilitar a total mineralização das regiões estimuladas, o que não permitiu observar estas alterações de forma quantitativa.

## AGRADECIMENTOS

À FAPESP (#96/12198-2) e à CAPES pelo suporte financeiro concedido.

## REFERÊNCIAS BIBLIOGRÁFICAS

- 1- Canotilho MM. Osteoporose experimental em ratas. Efeitos da administração crônica de ácido acetilsalicílico. [Dissertação], São Carlos: Universidade Federal de São Carlos; 1996.
- 2- Carvalho DCL, Carvalho MM, Cliquet A Jr., Osteoporose por desuso: aplicação na reabilitação do lesado medular. *Acta Ortop Bras* 9:34-43, 2001.
- 3- Colombo SJM. Efeitos da variação da intensidade acústica da consolidação ultra-sônica de fraturas experimentais. [Dissertação], São Carlos: Campus de São Carlos, Universidade de São Paulo; 1992.
- 4- Cowin SC. Cortical bone. In: Cowin SC. *Bone Mechanics*. Flórida: CRC Press, 1989. p.98-142.
- 5- Danielsen CC, Mosekilde L, Svenstrup B. Cortical bone mass, composition, and mechanical properties in female rats in relation to age, long-term ovariectomy and estrogen substitution. *Calcif Tissue Int* 52:26-33, 1993.
- 6- Dempster DW. Bone remodeling. In: Riggs BL, Melton LJ. *Osteoporosis: etiology, diagnosis, and management*. 2<sup>nd</sup>ed. Philadelphia: Lippincott-Raven Publishers, 1995. p.67-91.
- 7- Devlin H, Ferguson MW, Carter DH. Cancellous bone resorption in the proximal ilium of the ovariectomized rat. *Calcif Tissue Int* 46:395-400, 1990.
- 8- Duarte LR. The Stimulation of Bone Growth by Ultrasound. *Arch Orthop Trauma Surg* 101: 153-159, 1983.
- 9- Dyson M, Brookes M. Stimulation of Bone Repair by Ultrasound. *Ultrasound Med Biol* 2(Suppl.):61-66, 1983.
- 10- Frankel VH. Results of prescription use of pulse ultrasound therapy in fracture management. In: Szabo Z et al., eds. *Surgical Technology international*. Washington: Universal Medical Press, 1998. p. 389-393. (VII Orthopaedic Surgery).
- 11- Frost HM, Jee WS. On the rat model of human osteopenias and osteoporosis. *Bone Miner* 18: 227-236, 1992.
- 12- Hadjidakis D, Lempert UG, Minne HW, Ziegler R. Bone loss in experimental diabetes. Comparison with the model of inflammation mediated osteopenia. *Hormon Metab Res* 25: 77-81, 1993.
- 13- Kalu DN, Liu CC, Hardin RR, Hollis BW. The aged rat model of ovarian hormone deficiency bone loss. *Endocrinology* 124:7-16, 1989.
- 14- Kalu DN. The ovariectomized rat model of postmenopausal bone loss. *Bone Miner* 15: 175-192, 1991.
- 15- Kristiansen TK, Ryaby JP, McCabe J, Frey JJ, Roe LR. Accelerated healing of distal radial fractures with the use of specific, low-intensity ultrasound. *J Bone Joint Surg Am* 79:961-973, 1997.
- 16- Mayr E, Frankel V, Rüter A. Ultrasound - an alternative healing method nonunions? *Arch Orthop Trauma Surg* 120:1-8, 2000.
- 17- Pilla AA, Mont MA, Nasser PR, et al. Non-invasive low-intensity pulsed ultrasound accelerates bone healing in the rabbit. *J Orthop Trauma* 4:246-253, 1990.
- 18- Thompson DD, Simmons HA, Pirie CM, Ke HZ. FDA Guidelines and animal models for osteoporosis. *Bone* 17(suppl):125-133, 1995.
- 19- Wronski TJ, Schench PA, Cintron M, Walsh CC. Effect of body weight on osteopenia in ovariectomized rats. *Calcif Tissue Inter* 40:155-159, 1987.

## ACKNOWLEDGEMENTS

To FAPESP (#96/12198-2) and to CAPES for financial support.